

# Tratamiento quirúrgico de la fractura-avulsión de la placa volar. A propósito de un caso

Jiménez Ferrer, Marta; López López Sergio;  
Carratalá Pérez, Carla; Rodrigo Pérez, José Luis

Hospital Universitario Doctor Peset





# INTRODUCCIÓN

La fractura por avulsión de la placa volar de la articulación interfalángica proximal (IFP) es una lesión común en la mano, resultante de la hiperextensión o la fuerza rotatoria.

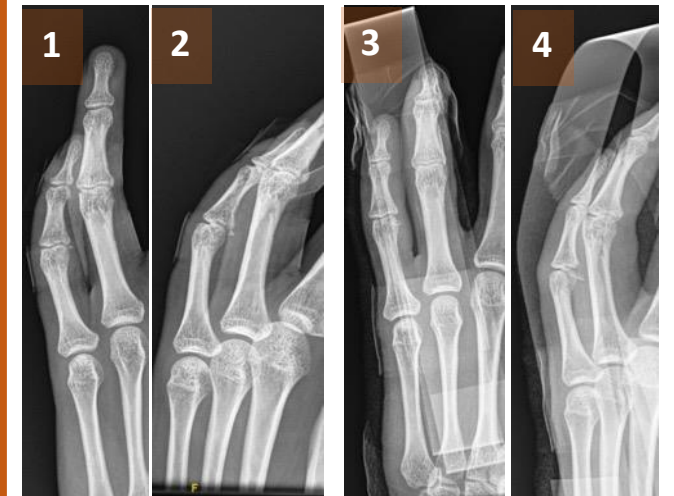
Los **OBJETIVOS** del tratamiento son recuperar la estabilidad articular y lograr un rango de movimiento normal.

# METODOLOGÍA

Paciente de 18 años remitida de otro centro por fractura-luxación de 5º dedo de la mano izquierda, tras un traumatismo jugando al voleibol.

A la exploración presenta tumefacción, hematoma y dolor sobre IFP de 5º dicho dedo, junto con limitación de la movilidad.

Se realizan radiografías donde se observa una **FRACTURA AVULSIÓN DE LA PLACA VOLAR DE LA IFP DEL 5º DEDO** de la mano izquierda. Se inmoviliza mediante férula de aluminio.

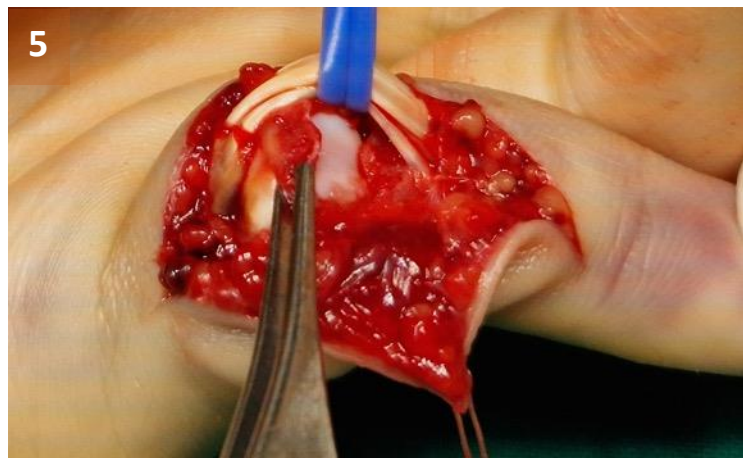


Imágenes 1 y 2: fractura de la placa volar de IFP.  
Imagen 3 y 4: tras colocación de férula

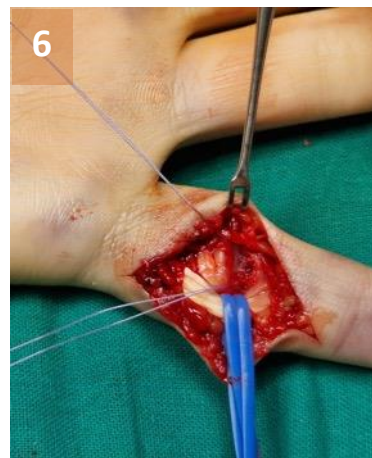

# RESULTADOS

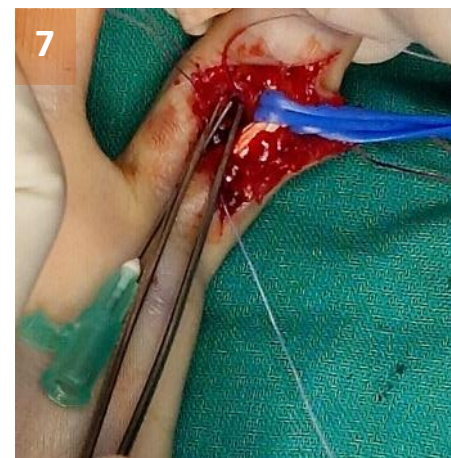Se realiza intervención quirúrgica, bajo anestesia local, mediante incisión tipo Brunel sobre IFP de 5º dedo. Se objetiva la fractura con un fragmento desplazado que se reduce con pinza de disección. Se colocan 2 arpones de 4/0, a los que se sutura el fragmento, reduciendo así la placa.



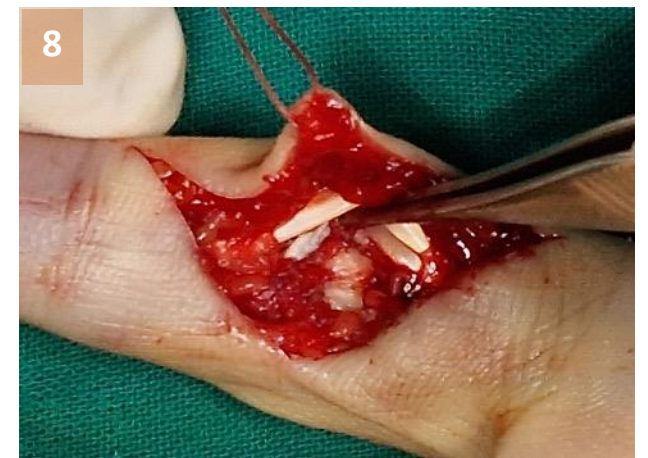5: Localización del fragmento




6: Colocación de arpones



7: Reducción con pinza y  
anudado



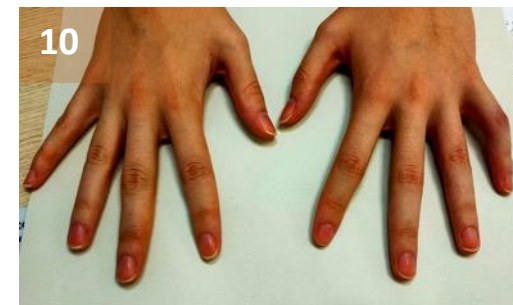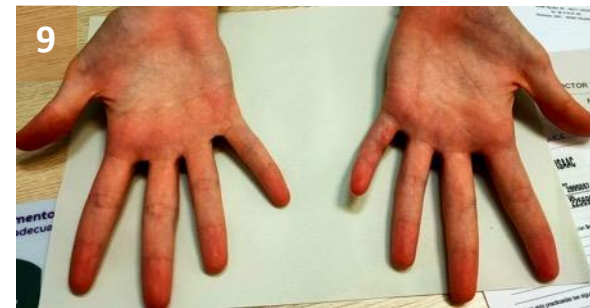8: Resultado final



## RESULTADOS

Durante el postoperatorio se coloca una férula en intrínseco plus tres semanas y posteriormente una sindactilia, permitiendo la movilidad pasiva de flexo-extensión de la IFP y activa a la sexta semana.

Tras cinco meses en balance articular de la IFP es de 95° de flexión y -10° de extensión y de la IFD de 60° de flexión con extensión completa. Al realizar presa se queda a 1.5cm de la palma de forma activa, siendo completa de forma pasiva.



Imágenes 9,10 y 11: balance articular final

# CONCLUSIONES

- La mayoría de las lesiones de la placa volar pueden **tratarse de forma conservadora** (estables según la clasificación de Keifhaber-Stern o tipo 1-3a según la clasificación de Eaton) con buenos resultados.
- Algunas lesiones (inestables o tipo 3a-3b) pueden **requerir de tratamiento quirúrgico** para lograr dichos resultados.
- **Los resultados serán mejores cuanto más precozmente se realice la cirugía.**

## BIBLIOGRAFÍA

1. Kim YW, Roh SY, Kim JS, Lee DC, Lee KJ. Fractura por avulsión de la placa volar sola o concomitante con rotura del ligamento colateral de la articulación interfalángica proximal: una comparación de los resultados quirúrgicos. Arch Plast Surg [Internet]. 2018;45(05):458–65. Disponible en: <http://dx.doi.org/10.5999/aps.2018.00346>
2. Choi H, Moon SH, Lee H, Barnes SP, Ma Y, Jester A, et al. Manejo de las fracturas pediátricas por avulsión de la placa volar de la articulación interfalángica proximal: una revisión sistemática. Mano (Nueva York) [Internet]. 2024; Disponible en: <http://dx.doi.org/10.1177/15589447241231308>
3. Pattni A, Jones M, Gujral S. Lesión por avulsión de la placa volar. Eplastia. 2016;16