



¿ABIERTO O PERCUTÁNEO?



FRACTURA INTRAARTICULAR INVETERADA EN F2 DE MANO PEDIÁTRICA: A PROPÓSITO DE UN CASO

Mayorga Naranjo, David; Guillot Ferriols, Anna; Huguet Carmona, Juan Luis; Ulldemolins Aznar, Pablo; Gómez Alessandri, Juan; Blasco Molla, María Ángeles; Salom Taverner, Marta

INTRODUCCIÓN

- ✓ Las fracturas alrededor de la articulación interfalángica proximal de las falanges de la mano son frecuentes, debiéndose a una carga axial. El patrón de fractura depende de la fuerza del vector y de la posición del dedo en el momento del traumatismo.
- ✓ Son necesarios un diagnóstico y tratamiento tempranos, siendo el objetivo del tratamiento conseguir una articulación estable y congruente que permita un adecuado rango de movimiento.
- ✓ El manejo terapéutico de las fracturas intraarticulares conminutas de la base de la F2 es difícil y controversial.



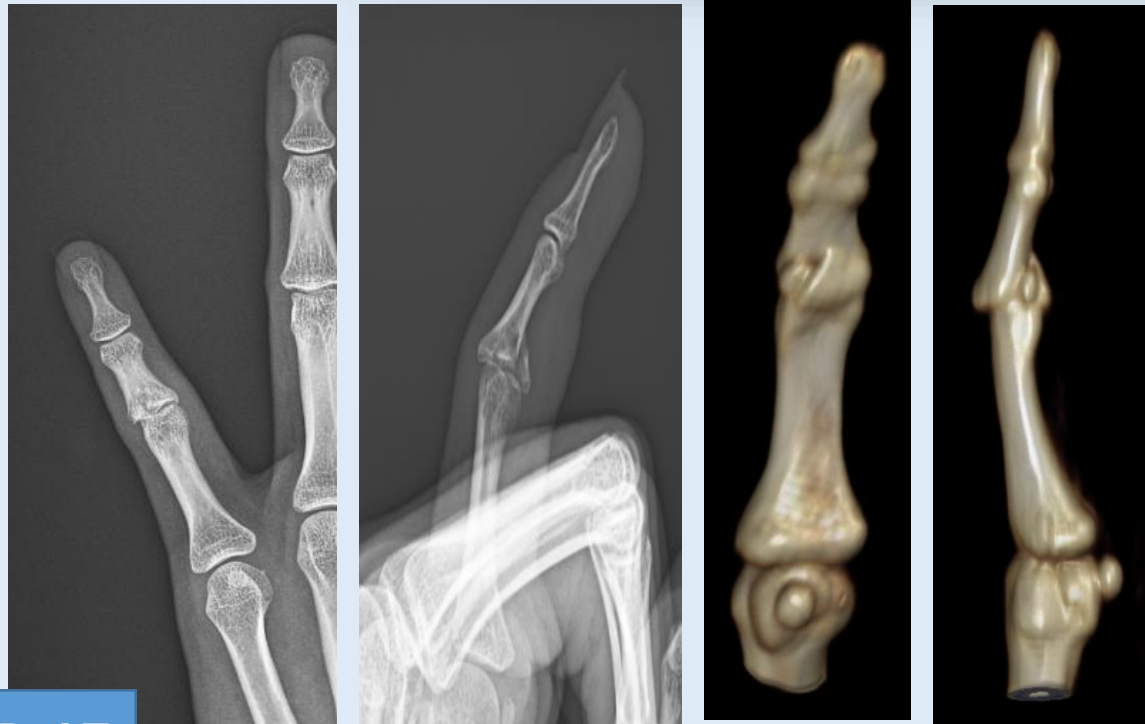¿ABIERTO O PERCUTÁNEO? FRACTURA INTRAARTICULAR INVETERADA EN F2 DE MANO PEDIÁTRICA: A PROPÓSITO DE UN CASO



Mayorga Naranjo, David; Guillot Ferriols, Anna; Huguet Carmona, Juan Luis; Ulldemolins Aznar, Pablo; Gómez Allessandri, Juan; Blasco Molla, María Ángeles; Salom Taverner, Marta

MATERIAL Y MÉTODOS

- ✓ Descripción clínico-radiológica y actitud quirúrgica del caso.
- ✓ Seguimiento clínico radiológico de 3 meses.



Niña de 14 años que acude a Urgencias tras **contusión en 5º dedo de la mano izquierda** mientras jugaba al fútbol **15 días antes**. A la exploración, presenta **tumefacción y molestias** a la palpación a nivel de la **articulación interfalángica proximal** de dicho dedo. A la movilidad presenta una **flexión de 85º** y una **extensión de -10º**.

Se realiza una radiografía simple y una TC en donde se observa una **fractura en la superficie articular proximal de F2** de dicho dedo, con discreta **subluxación dorsal** y con la presencia de **2 fragmentos óseos**, siendo el **anterior** de mayor tamaño y con una **separación de 1,6 mm**.



¿ABIERTO O PERCUTÁNEO? FRACTURA INTRAARTICULAR INVETERADA EN F2 DE MANO PEDIÁTRICA: A PROPÓSITO DE UN CASO



Mayorga Naranjo, David; Guillot Ferriols, Anna; Huguet Carmona, Juan Luis; Uldemolins Aznar, Pablo; Gómez Allessandri, Juan; Blasco Molla, María Ángeles; Salom Taverner, Marta

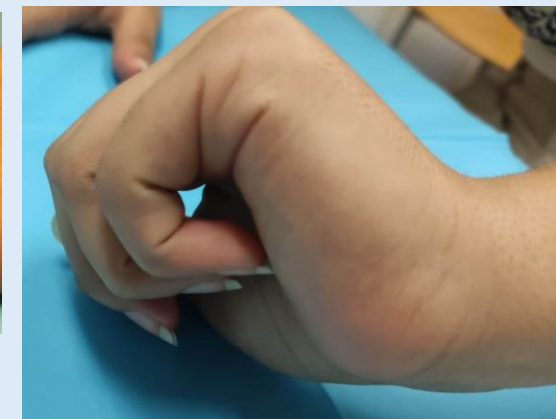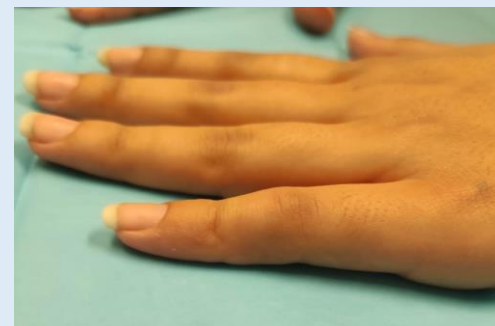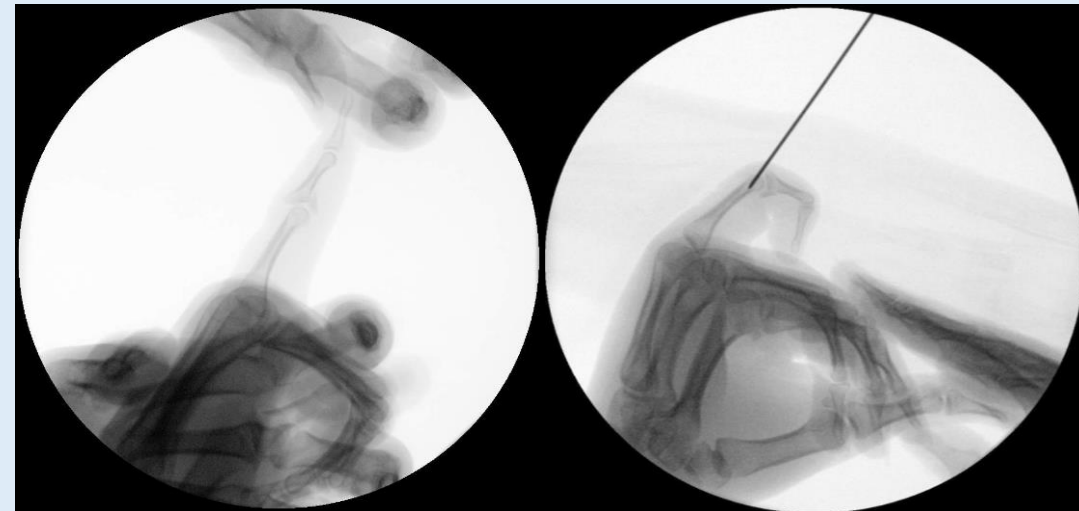
TRATAMIENTO Y RESULTADOS

Se valora la técnica percutánea con técnica de Suzuki y la reducción abierta y osteosíntesis como opciones terapéuticas.

En quirófano y, bajo control de escopia, se observa que a la **tracción del dedo se diastasa el fragmento óseo anterior**, por lo que **se descarta la técnica de Suzuki**.

Se reduce la fractura en posición de flexión de la articulación interfalángica proximal y **se bloquea la extensión** mediante una **aguja de Kirschner retrógrada de 1,2 mm introducida por dorsal de la metáfisis de F1**. Se coloca férula volar de yeso.

A los 3 meses de la intervención la paciente está contenta con el resultado. Presenta una adecuada consolidación de la fractura, **no hay dolor** ni tumefacción y a la movilidad presenta una **extensión de -3°** y una **flexión de 100°** .





¿ABIERTO O PERCUTÁNEO? FRACTURA INTRAARTICULAR INVETERADA EN F2 DE MANO PEDIÁTRICA: A PROPÓSITO DE UN CASO



Mayorga Naranjo, David; Guillot Ferriols, Anna; Huguet Carmona, Juan Luis; Uldemolins Aznar, Pablo; Gómez Allessandri, Juan; Blasco Molla, María Ángeles; Salom Taverner, Marta

CONCLUSIONES

Pese a la frecuencia de las fracturas que afectan a la articulación interfalángica, la elección de su tratamiento sigue estando en controversia. El objetivo es conseguir una reducción rápida y precisa, obteniendo así un pronóstico excelente.

P-17

BIBLIOGRAFÍA

- Bamal, R., & Bindra, R. (2020). Open Reduction of Neglected Dislocations of the Proximal Interphalangeal Joint. *The Journal of Hand Surgery*. doi:10.1016/j.jhsa.2020.07.002
- Gianakos, Yingling, Athens et al. (2020). Treatment for Acute Proximal Interphalangeal Joint Fractures and Fracture-Dislocations: A Systematic Review of the Literature. *Journal of Hand and Microsurgery*. doi:10.1055/s-0040-1713323
- Majumder, Watson & Lees. (2003). Lessons Learned from the Management of Complex Intra-Articular Fractures at the Base of the Middle Phalanges of Fingers. *Journal of Hand Surgery*, 28(6), 559–565. doi:10.1016/s0266-7681(03)00139-6
- Park, H., Park, G., Choi et al. (2018). Dorsal transosseous reduction and locking plate fixation for articular depressed middle phalangeal base fracture. *Archives of Orthopaedic and Trauma Surgery*. doi:10.1007/s00402-018-3074-y
- Wang, Zhao, & Zhang (2019). A novel dynamic distraction external fixator for proximal interphalangeal joint fracture dislocation. *Journal of International Medical Research*, 030006051982682. doi:10.1177/0300060519826821