

# ARTROPLASTIA DE INTERPOSICIÓN DE CODO CON ALOINJERTO DE TENDÓN DE AQUILES: RESULTADOS CLÍNICOS Y RADIOLÓGICOS A MEDIO PLAZO

Rebeca Marras Segura, Fernando García De Lucas, Marta Mellado Rodriguez, Jorge Morales Rodriguez, Jose Luis Rodrigo Perez  
Hospital Universitario Doctor Peset, Hospital Fremap Majadahonda

## INTRODUCCIÓN Y OBJETIVO

La artrosis de codo en el paciente joven sigue considerándose una patología de complejo tratamiento. En pacientes jóvenes con alta demanda funcional debe evitarse la artroplastia protésica siendo una alternativa válida la artroplastia de interposición.

Presentamos el caso de un paciente intervenido mediante artroplastia de interposición con aloinjerto de tendón de Aquiles a causa de una artrosis postraumática de codo y evaluamos los resultados clínicos y radiológicos a los 6 años de evolución.

## MATERIAL Y MÉTODOS

Varón de 33 años, como antecedentes presenta una fractura conminuta intraarticular de cabeza de radio intervenida mediante reducción abierta y fijación interna con un tornillo de compresión. La evolución del paciente es tórpida con persistencia del dolor y un rango de movilidad limitado (flexión 95º, extensión -20º, pronación 70º, supinación 15º) a los 4 años de dicha cirugía. Las exploraciones complementarias objetivan total destrucción de la interlínea articular, denudación del cartílago y erosiones subcondrales. Ante dichos hallazgos se decide realizar una artroplastia de interposición con tendón de Aquiles y colocación de fijador externo que se retira a los dos meses postoperatorios. Durante el seguimiento se evalúa periódicamente al paciente según el rango de movilidad, la calidad de vida subjetiva según la Mayo Elbow Performance Score (MEPS) y la realización de radiografías seriadas.

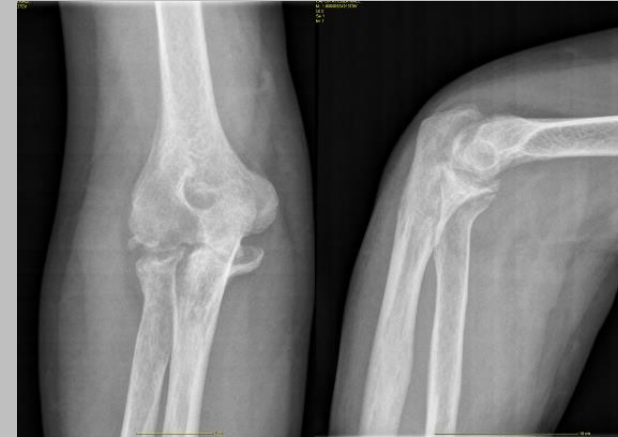

Figura 1: Radiografía preoperatoria

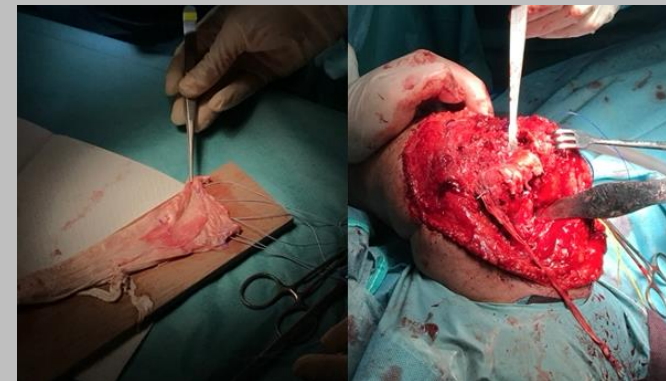


Figura 2: Preparación e implante del aloinjerto de Aquiles

# ARTROPLASTIA DE INTERPOSICIÓN DE CODO CON ALOINJERTO DE TENDÓN DE AQUILES: RESULTADOS CLÍNICOS Y RADIOLÓGICOS A MEDIO PLAZO

## RESULTADOS

A los 6 meses postoperatorios el paciente no presenta clínica dolorosa ni inestabilidad de codo con un rango articular de flexión 100°, extensión -10°, pronación 90° y supinación 70°. En la exploración radiológica realizada se objetiva correcto mantenimiento de la congruencia articular. Al año y a los 6 años de seguimiento el paciente sigue sin dolor ni inestabilidad y con un rango articular de flexión 110°, extensión 0° y pronación y supinación completas, sin cambios en las radiografías realizadas. A los 6 años la puntuación de la MEPS es de 100.

## CONCLUSIÓN

La artroplastia de interposición de codo con aloinjerto de Aquiles es una opción válida en pacientes jóvenes con buenos resultados a medio plazo, en concordancia con los datos publicados por otros autores. Esta técnica permite restablecer una adecuada funcionalidad del codo mitigando el dolor a medio plazo y retrasando la necesidad de una artroplastia posterior.

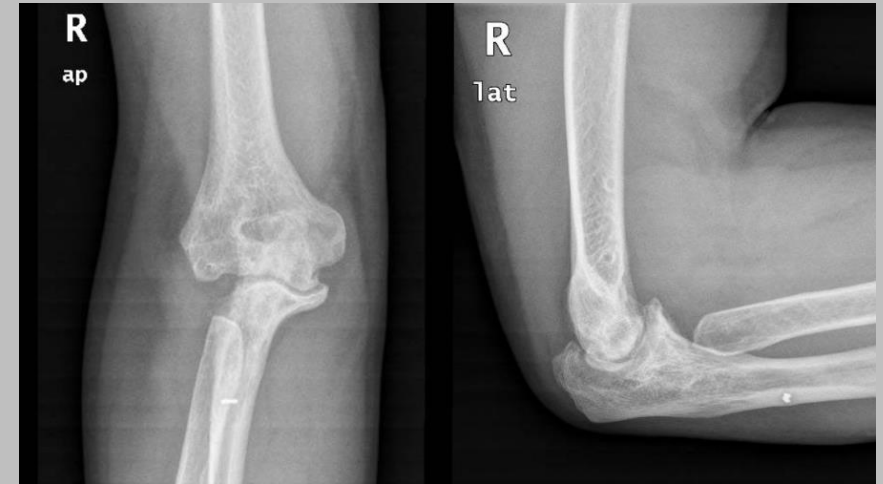


Figura 3: Radiografía a los 6 años de evolución

## BIBLIOGRAFÍA

- Almeida TBC, Reis EDS, Pascarelli L, Bongiovanni RR, Teodoro RL. INTERPOSITION-ARTHROPLASTY OF THE ELBOW: SYSTEMATIC REVIEW. Acta Ortop Bras. 2021 Jul-Aug;29(4):219-222.
- Erşen A, Demirhan M, Atalar AC, Salduz A, Tunalı O. Stiff elbow: distraction interposition arthroplasty with an Achilles tendon allograft: long-term radiological and functional results. Acta Orthop Traumatol Turc. 2014;48(5):558-62.
- Larson AN, Morrey BF. Interposition arthroplasty with an Achilles tendon allograft as a salvage procedure for the elbow. J Bone Joint Surg Am. 2008 Dec;90(12):2714-23.
- Morrey M, Dutta A, Whitney I, Morrey B. Interposition arthroplasty: Current indications, technique and expectations. J Clin Orthop Trauma. 2021 May 19; 19:175-182.