

# HERNIA DE PETIT TRAS XLIF: *A PROPÓSITO DE UN CASO*

MARÍA DESVIAT, KATIA RAMÓN, JOSÉ MIGUEL ROMERO, JUAN JOSÉ VALLS, NURIA FERNÁNDEZ



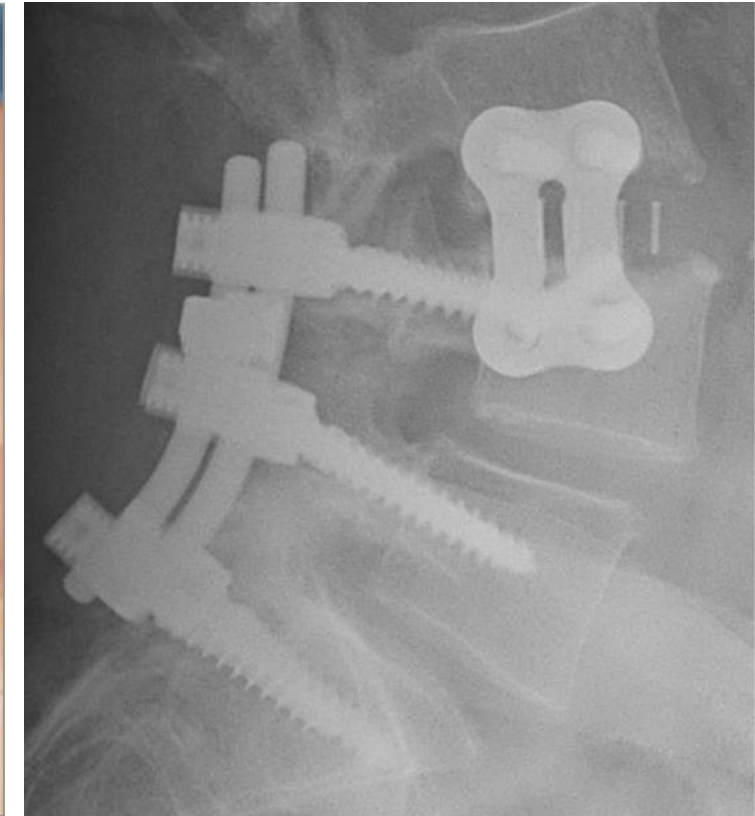
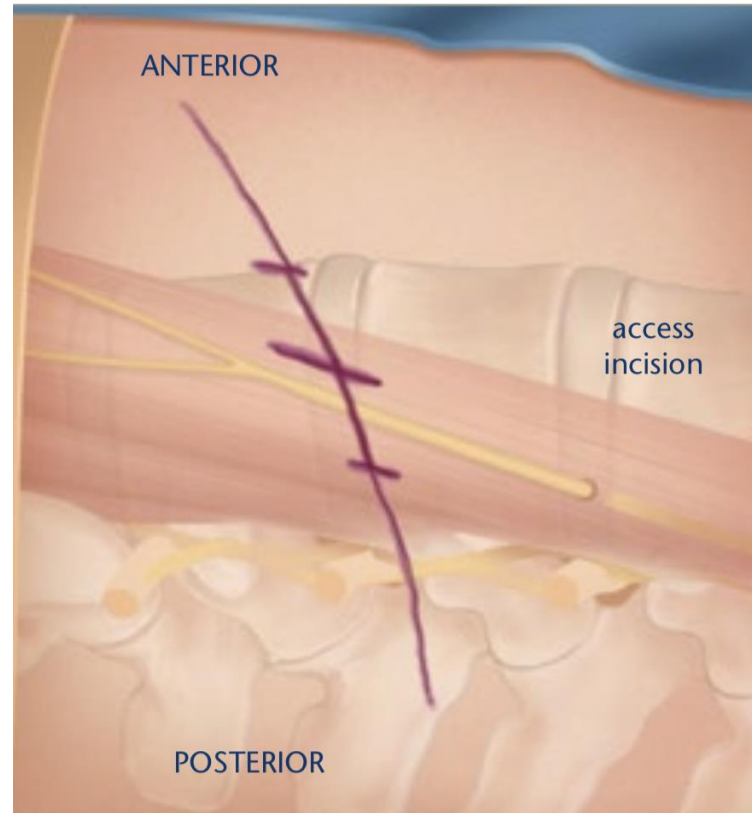
Hospital General  
Universitari de Castelló

# INTRODUCCIÓN

HERNIA DE PETIT TRAS XLIF. A PROPÓSITO DE UN CASO.  
MARÍA DESVIAT, KATIA RAMÓN, JOSÉ MIGUEL ROMERO, JUAN JOSÉ VALLS, NURIA FERNÁNDEZ  
HOSPITAL GENERAL DE CASTELLÓN

## XLIF:

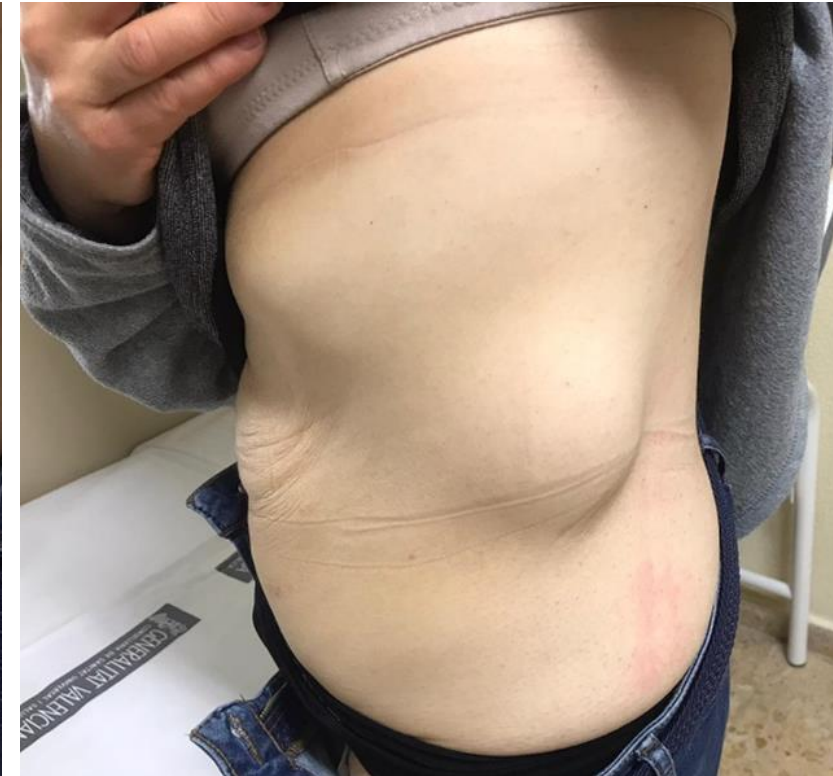
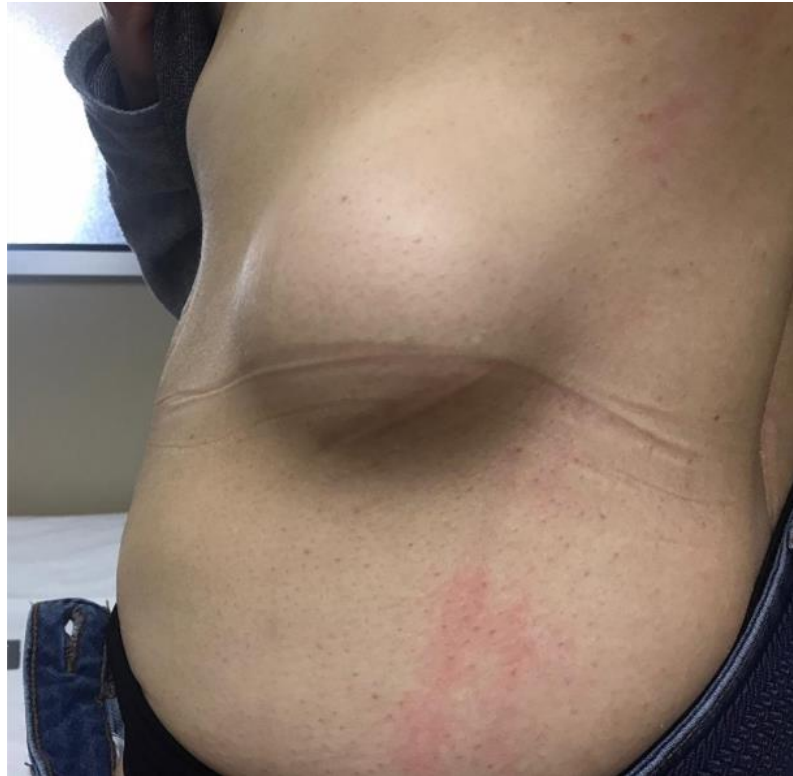- ✓ Abordaje lateral.
- ✓ Transpsoas.
- ✓ Mínimamente invasivo.
- ✓ Mejor recuperación.
- ✓ Más segura que vía anterior.



# DESCRIPCIÓN DEL CASO

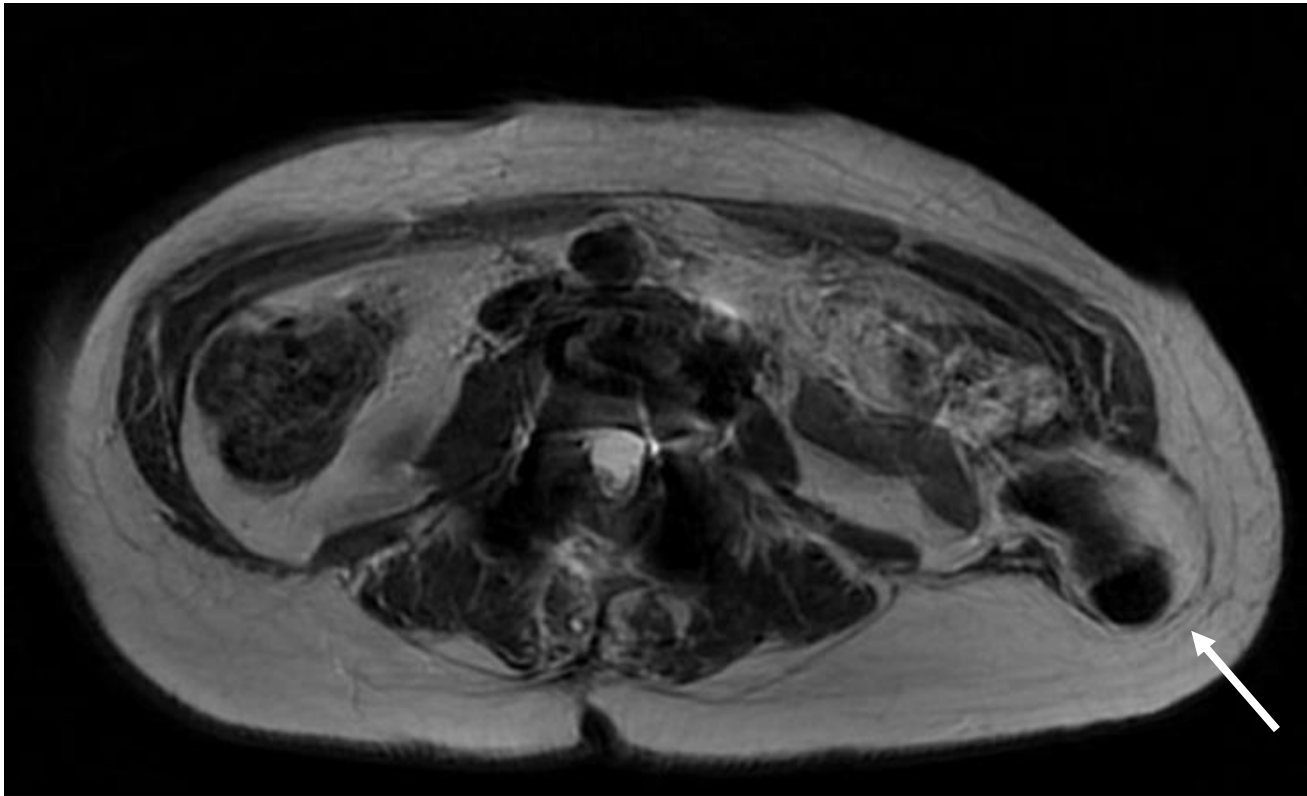
HERNIA DE PETIT TRAS XLIF. A PROPÓSITO DE UN CASO.  
MARÍA DESVIAT, KATIA RAMÓN, JOSÉ MIGUEL ROMERO, JUAN JOSÉ VALLS, NURIA FERNÁNDEZ  
HOSPITAL GENERAL DE CASTELLÓN

- ✓ ♀, 55 años.
- ✓ Radiculopatía L4-S1 bilateral con múltiples cirugías.
- ✓ XLIF L3-L4 hace 6 años.
- ✓ Aparición espontánea de tumoración dolorosa en flanco izquierdo.



# RESULTADOS

HERNIA DE PETIT TRAS XLIF. A PROPÓSITO DE UN CASO.  
MARÍA DESVIAT, KATIA RAMÓN, JOSÉ MIGUEL ROMERO, JUAN JOSÉ VALLS, NURIA FERNÁNDEZ  
HOSPITAL GENERAL DE CASTELLÓN



RNM abdominal: imagen de hernia en el triángulo lumbar inferior o de Petit con presencia de asas intestinales no encarceradas.

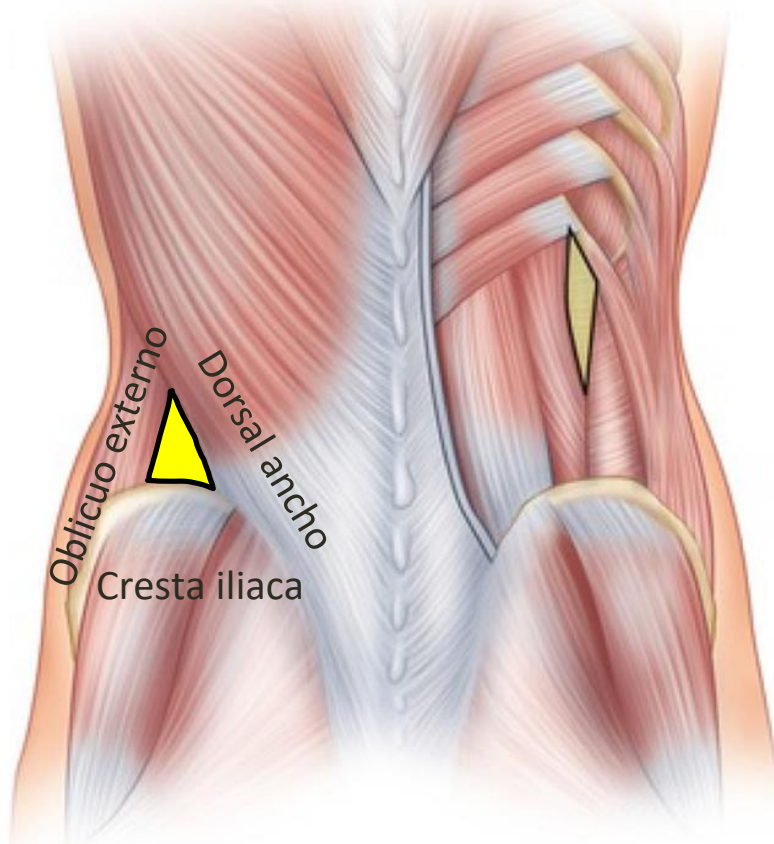
- Gold standard diagnóstico: TAC.
- Tratamiento de elección: Qx.
  - Evitar complicaciones.

# CONCLUSIONES

HERNIA DE PETIT TRAS XLIF. A PROPÓSITO DE UN CASO.  
MARÍA DESVIAT, KATIA RAMÓN, JOSÉ MIGUEL ROMERO, JUAN JOSÉ VALLS, NURIA FERNÁNDEZ  
HOSPITAL GENERAL DE CASTELLÓN

Triángulo de Petit

Triángulo de Gryfeitt



Las hernias lumbares son una rara complicación de la cirugía de raquis vía lateral, con 300 casos descritos en la literatura.

- ✓ Factores de riesgo no bien definidos: anatómicos, tabaco, obesidad, estreñimiento...
- ✓ Principal factor de **prevención**:
  - ❖ Cuidadosa disección muscular durante la cirugía.
  - ❖ Correcto cierre por planos.
- ✓ Tratamiento quirúrgico para prevenir complicaciones.