

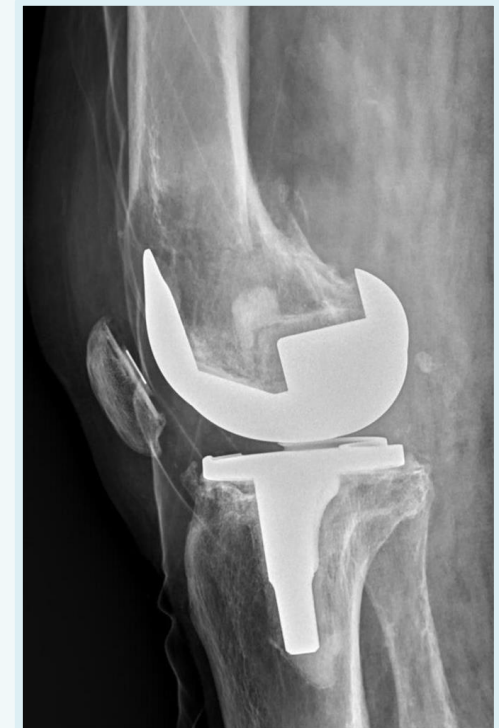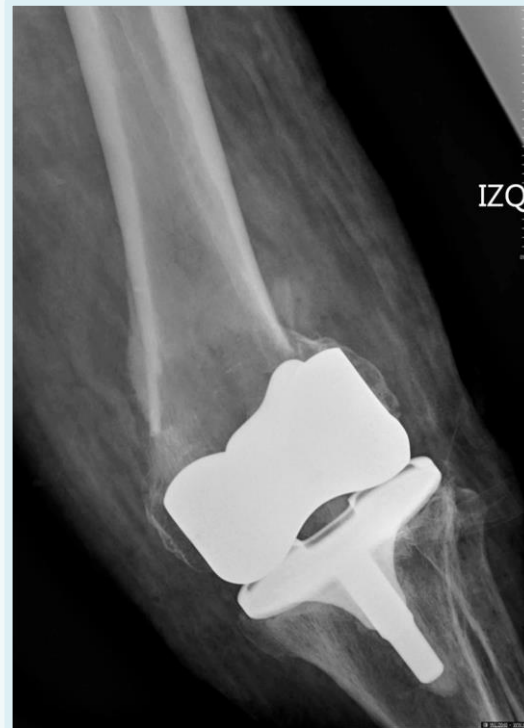FRACTURA PERIPROTÉSICA DE FÉMUR DISTAL EN PACIENTE CON MIELOMA MÚLTIPLE. A PROPÓSITO DE UN CASO.

Pablo Serrano Torres; Enrique Fabián Fornés Gallego; Jose Miguel Lizana García; Andrés Lapeña Martínez; Alfredo Aguirre Pastor.

INTRODUCCIÓN

El mieloma múltiple es la segunda neoplasia hematológica en orden de frecuencia. Se define por la presencia de células plasmáticas monoclonales con capacidad para producir una paraproteína monoclonal y causar alteraciones clínicas en forma de anemia, insuficiencia renal, hipercalcemia o lesiones ósea.

La presencia de una fractura patológica periprotésica de fémur distal es poco frecuente y exige de un abordaje y una planificación detallada.



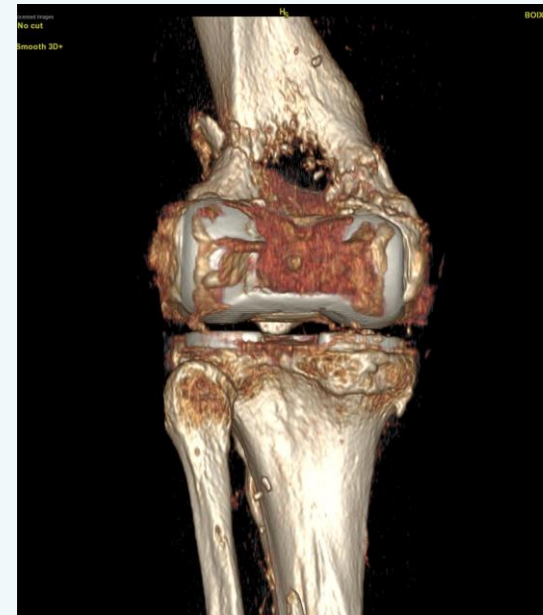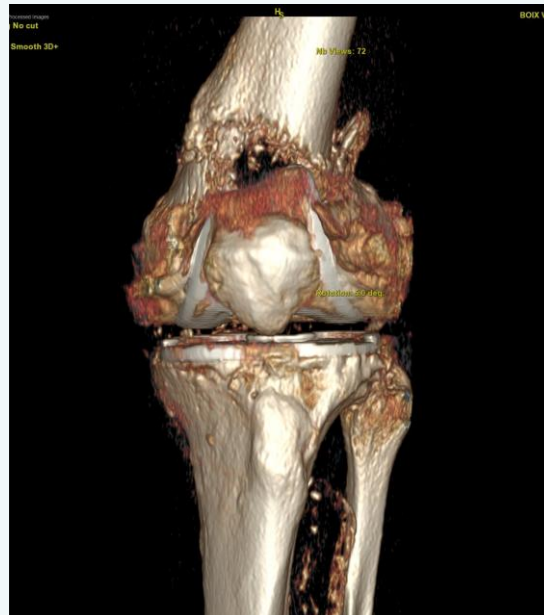
Rx: Fractura patológica periprotésica de fémur distal izquierdo

FRACTURA PERIPROTÉSICA DE FÉMUR DISTAL EN PACIENTE CON MIELOMA MÚLTIPLE. A PROPÓSITO DE UN CASO.

Pablo Serrano Torres; Enrique Fabián Fornés Gallego; Jose Miguel Lizana García; Andrés Lapeña Martínez; Alfredo Aguirre Pastor.

OBJETIVO

Analizar la planificación prequirúrgica y la toma de decisiones en quirófano ante los hallazgos intraoperatorios de una fractura patológica periprotésica de fémur distal en un paciente con Mieloma Múltiple.



Reconstrucción 3D Rodilla izquierda



49 CONGRESO SOTOCAV

12/13
MAYO
2022

Valencia
Hotel Sorolla



FRACTURA PERIPROTÉSICA DE FÉMUR DISTAL EN PACIENTE CON MIELOMA MÚLTIPLE. A PROPÓSITO DE UN CASO.

Pablo Serrano Torres; Enrique Fabián Fornés Gallego; Jose Miguel Lizana García; Andrés Lapeña Martínez; Alfredo Aguirre Pastor.

MATERIALES Y MÉTODO

Paciente de 81 años con prótesis total de rodilla izquierda desde 2011 y con Mieloma Múltiple desde 2015 que acude a Urgencias con clínica de gonalgia izquierda de 3 meses de evolución. En la última semana se ha agudizado el dolor y le incapacita la deambulación. El paciente presenta una rodilla con inflamación, calor y rubor local. Presenta dolor a la palpación de ambos cóndilos femorales y una flexoextensión dolorosa con crepitación. Debido al dolor es imposible valorar la estabilidad de la rodilla y resto de exploración.

En la radiografía AP y LAT de rodilla izquierda se objetiva una fractura periprotésica de fémur distal Rorabeck tipo II susceptible de fractura patológica con una imagen lítica con patrón geográfico mal definido.

Se realiza ingreso para control del dolor y tratamiento definitivo de su lesión.

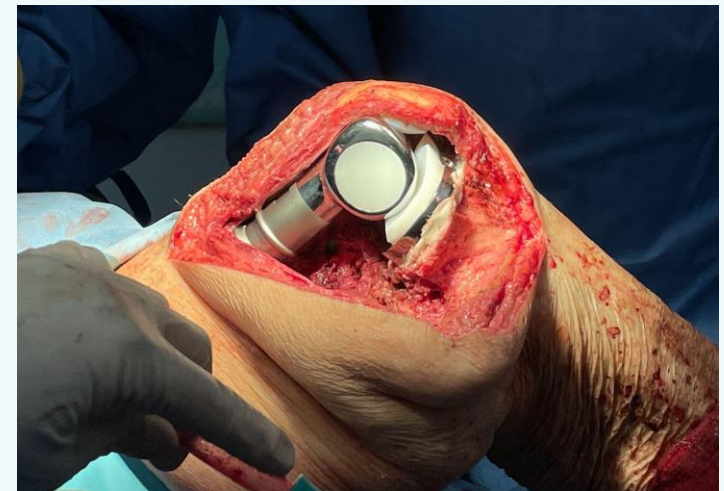
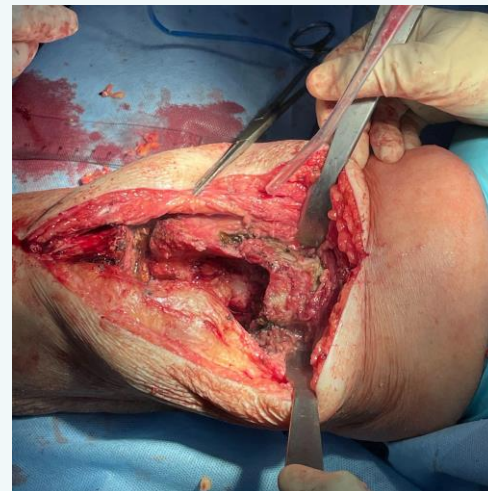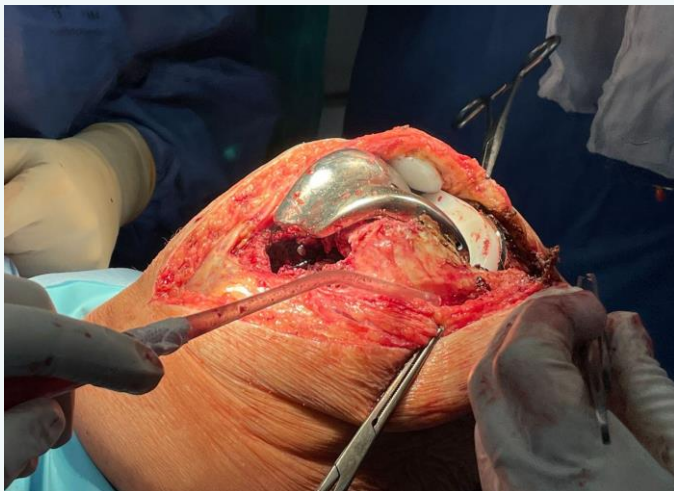
FRACTURA PERIPROTÉSICA DE FÉMUR DISTAL EN PACIENTE CON MIELOMA MÚLTIPLE. A PROPÓSITO DE UN CASO.

Pablo Serrano Torres; Enrique Fabián Fornés Gallego; Jose Miguel Lizana García; Andrés Lapeña Martínez; Alfredo Aguirre Pastor.

RESULTADOS

Se amplia el estudio con TAC de rodilla y se decide esperar a realización de PET-TC solicitado por Hematología. Tras completar un estudio formal del paciente, se objetivan lesiones óseas en acetábulo izquierdo y ambas palas ilíacas se presenta en sesión clínica y se programa quirófano para realización de osteosíntesis con recambio de prótesis con opción de realización de prótesis tumoral MUTARS.

En quirófano nos encontramos una importante pérdida del stock óseo del fémur distal con ambos cóndilos desestructurados. Ante dichos hallazgos se decide realización de prótesis tumoral fémur distal.



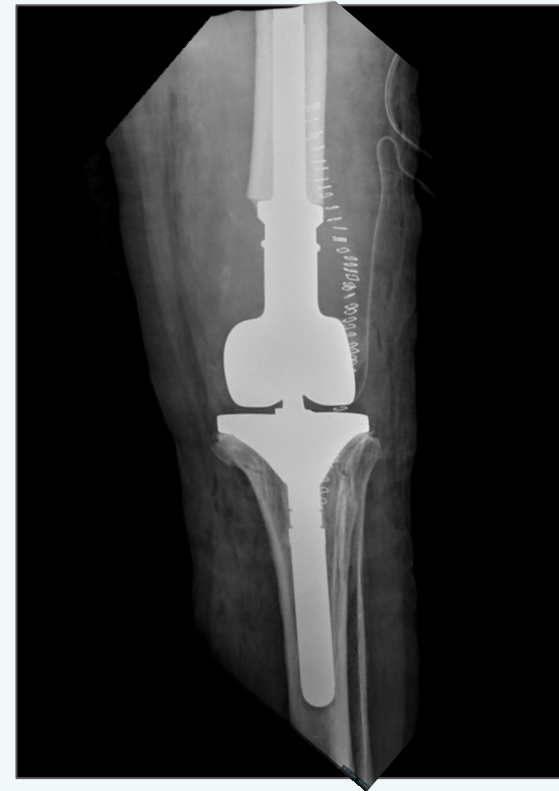FRACTURA PERIPROTÉSICA DE FÉMUR DISTAL EN PACIENTE CON MIELOMA MÚLTIPLE. A PROPÓSITO DE UN CASO.

Pablo Serrano Torres; Enrique Fabián Fornés Gallego; Jose Miguel Lizana García; Andrés Lapeña Martínez; Alfredo Aguirre Pastor.

CONCLUSIONES

Las fracturas patológicas tienen una complejidad superior al resto y exigen un abordaje multidisciplinar. Al tratarse además de una fractura periprotésica exigía valorar aspectos intrínsecos tanto de la expectativa de vida del paciente como de las características de la fractura.

Todo ello nos llevó a considerar distintas opciones y la decisión final tuvo que tomarse de manera intraoperatoria ante los hallazgos encontrados.



Rx control postquirúrgico inmediato

