

Peroné flotante tras traumatismo de alta energía. Presentación de un caso clínico

Díez Albero, Luis; Saura Sánchez, Eladio; López Prats, Fernando
Hospital General Universitario de Elche (Alicante)

Introducción

El peroné flotante tras un traumatismo de alta energía es una entidad muy poco frecuente. Si bien se han descrito 73 casos hasta la fecha de luxación divergente de tobillo en la literatura, en solo 2 de ellos se ha asociado una lesión en la articulación tibioperonea proximal.

Objetivo

Presentar un caso de peroné flotante tras luxación divergente de tobillo asociado a luxación peronea proximal.



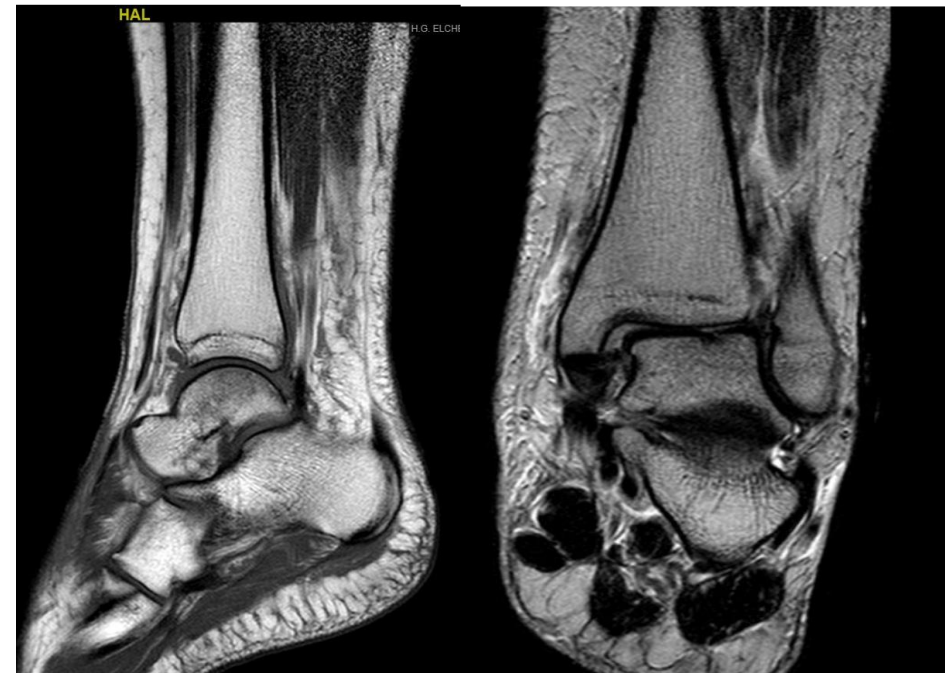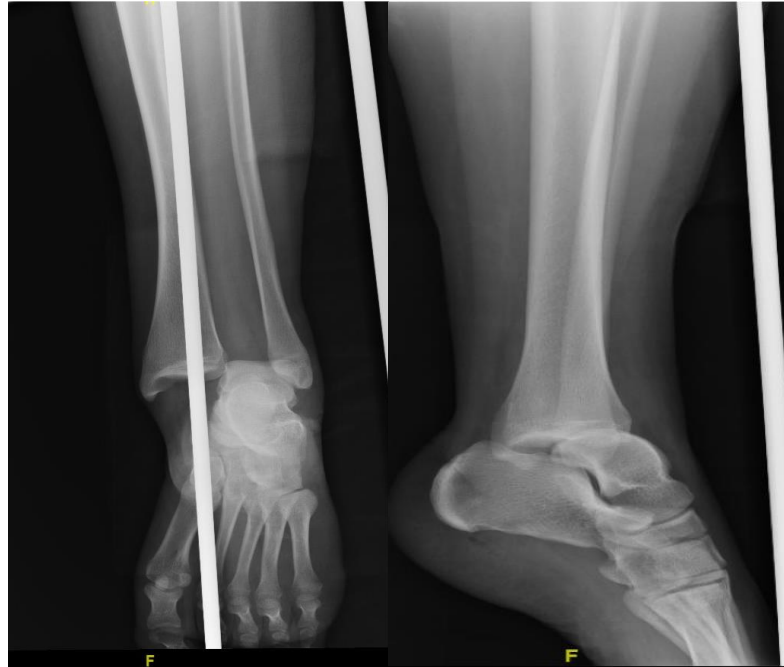Peroné flotante tras traumatismo de alta energía. Presentación de un caso clínico



Díez Albero, Luis; Saura Sánchez, Eladio; López Prats, Fernando
Hospital General Universitario de Elche (Alicante)

Material y Métodos

Mujer de 17 años que tras accidente de tráfico sufre caída presentando dolor y deformidad de tobillo izquierdo, junto con dolor e impotencia funcional de rodilla ipsilateral, presentando hematomas en cara externa e interna. En las radiografías se aprecia una luxación pura divergente de tobillo izquierdo tipo IV. Se realiza reducción cerrada en urgencias. Se complementa estudio con una RMN de tobillo y rodilla, para descartar afectación en la articulación tibioperonea proximal, que objetiva una rotura completa de la sindesmosis y del ligamento deltoideo así como una fractura sin desplazamiento de meseta tibial externa junto con un desgarramiento de la cápsula tibioperonea proximal y una desinserción completa del ligamento lateral externo y del tendón bicipital de su inserción en la cabeza peroneal, resultando en un peroné flotante.



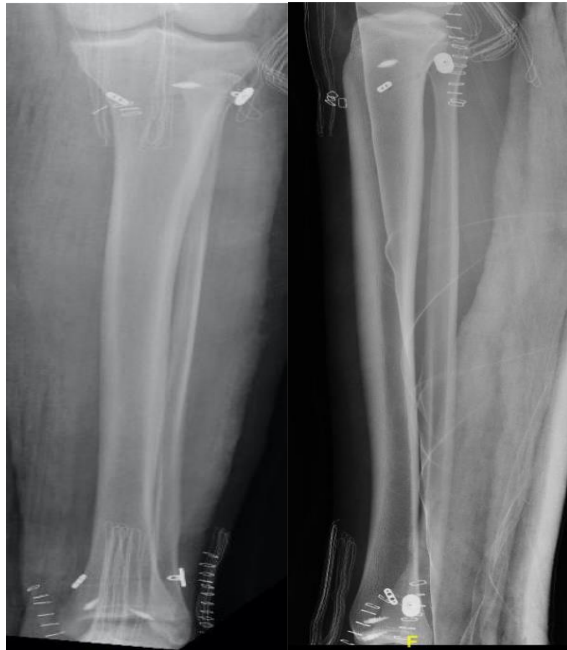Peroné flotante tras traumatismo de alta energía. Presentación de un caso clínico



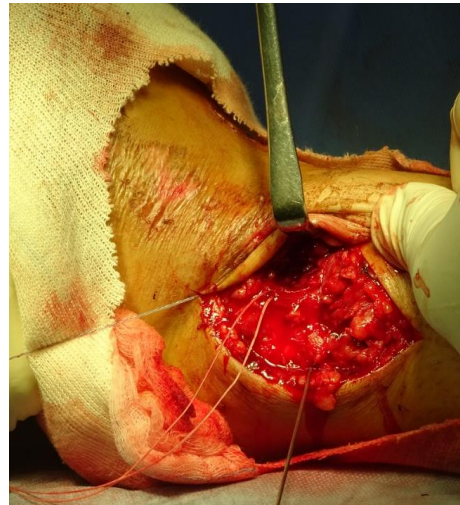
Díez Albero, Luis; Saura Sánchez, Eladio; López Prats, Fernando
Hospital General Universitario de Elche (Alicante)

Resultados

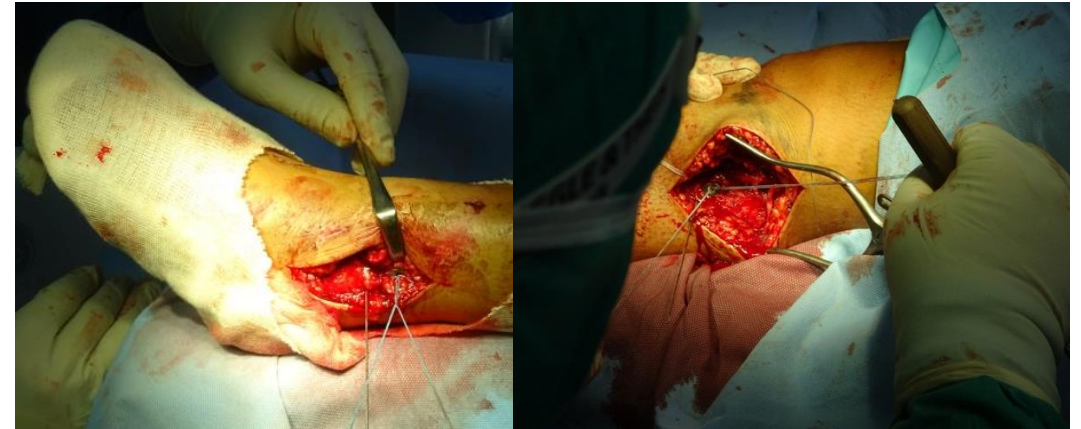
Se realiza reanclaje de la sindesmosis y del ligamento deltoideo, así como del ligamento lateral externo y el tendón bicipital mediante dispositivos *twin-fix* y reducción de peroné tanto a nivel proximal como distal mediante implantes *invisiknot*. Se inmovilizó con férula cruropédica 4 semanas por asociar además rotura del ligamento lateral interno. La paciente presenta recuperación completa de la fuerza a los 5 meses de seguimiento con movilidad completa de tobillo y rodilla



Resultado postoperatorio



Reparación sindesmosis mediante implante twin-fix®



Reparación sindesmosis proximal y distal mediante implante invisiknot®

Peroné flotante tras traumatismo de alta energía. Presentación de un caso clínico

Díez Albero, Luis; Saura Sánchez, Eladio; López Prats, Fernando
Hospital General Universitario de Elche (Alicante)

Conclusiones

La disrupción conjunta de la articulación tibioperonea proximal y distal es una entidad muy poco frecuente, pero puede conllevar una gran inestabilidad de rodilla y tobillo si están asociadas. Por tanto, ante un traumatismo de alta energía en el tobillo es necesaria la exploración minuciosa de la rodilla ipsilateral.

