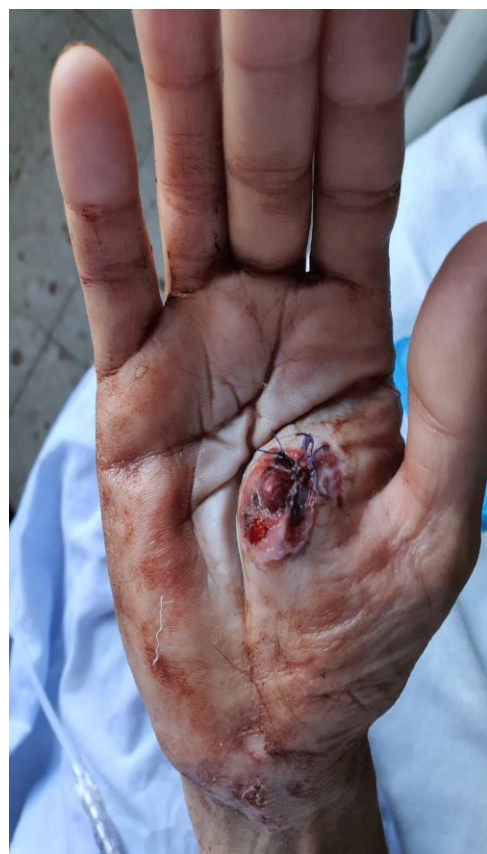

PSEUDOANEURISMA TRAUMÁTICO DEL ARCO PALMAR SUPERFICIAL: A PROPÓSITO DE UN CASO CLÍNICO

Garrido Ferrer, José Félix; Gázquez Gázquez, Gemma; Cabanes Ferrer, Isabel; Alfonso Porcar, Miguel; Hernández Ferrando, Lorenzo

CONSORCIO HOSPITAL GENERAL UNIVERSITARIO DE VALENCIA



- VARÓN 39 AÑOS
- AP: CIRROSIS HEPÁTICA; HTA
- **HERIDA ARMA BLANCA**
 - 3 MESES EVOLUCIÓN
- **DISTAL A LÍNEA DE KAPLAN**
- LESIÓN GRANULOMATOSA
- **PULSÁTIL**
- SANGRADO INTERMITENTE



HOSPITALIZACIÓN

Interconsulta servicio Digestivo
Sangrados de repetición
Herida eminencia tenar

ANAMNESIS Y EXPLORACIÓN FÍSICA

Sospecha diagnóstica



PRUEBAS COMPLEMENTARIAS

US: rechazado por pérdida de sustancia
AngioTC: pseudoaneurisma trombosado
Arteriografía: invasiva



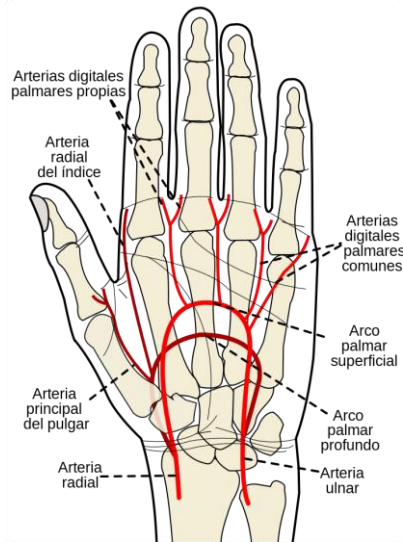
TRATAMIENTO

Ligadura y resección pseudoaneurisma

PSEUDOANEURISMA TRAUMÁTICO DEL ARCO PALMAR SUPERFICIAL: A PROPÓSITO DE UN CASO CLÍNICO

Garrido Ferrer, José Félix; Gázquez Gázquez, Gemma; Cabanes Ferrer, Isabel; Alfonso Porcar, Miguel; Hernandez Ferrando, Lorenzo


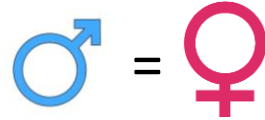
CONSORCIO HOSPITAL GENERAL UNIVERSITARIO DE VALENCIA



ARTERIA CUBITAL >>> ARTERIA RADIAL

- Arterias digitales: región + frec

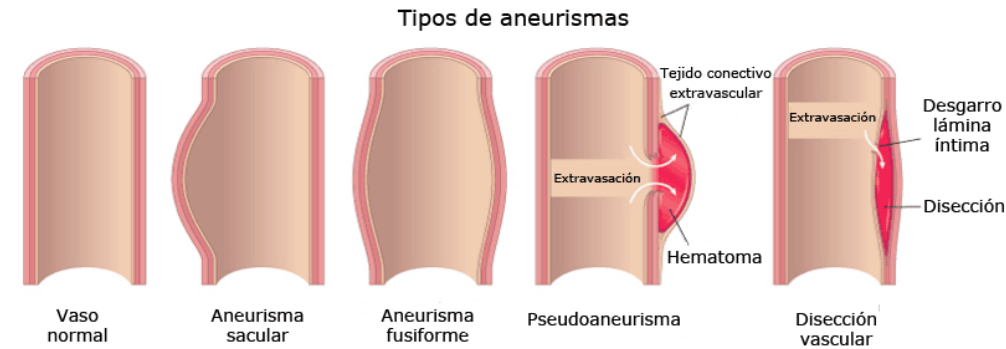
NO EXISTE PACIENTE TIPO



BAJA INCIDENCIA

ETIOLOGÍA TRAUMÁTICA

Episodio único
Externo
Directo



ANEURISMA >>> PSEUDOANEURISMA

1. Lesión incompleta de íntima vascular
2. Formación de cavidad sanguínea
3. Aumento del continente de la cavidad
4. Ruptura de la cavidad sanguínea

BAJA SOSPECHA DIAGNÓSTICA

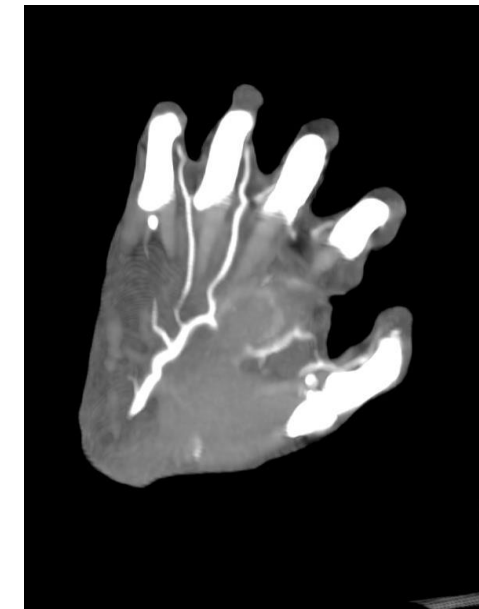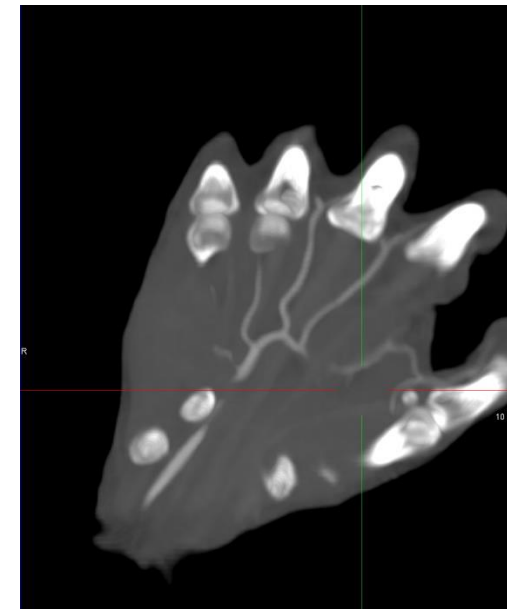
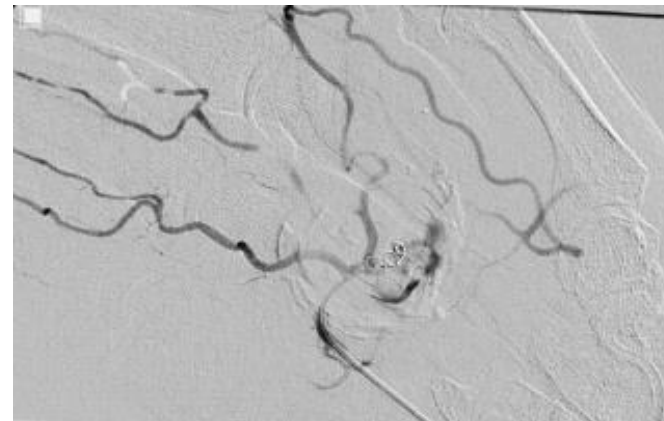
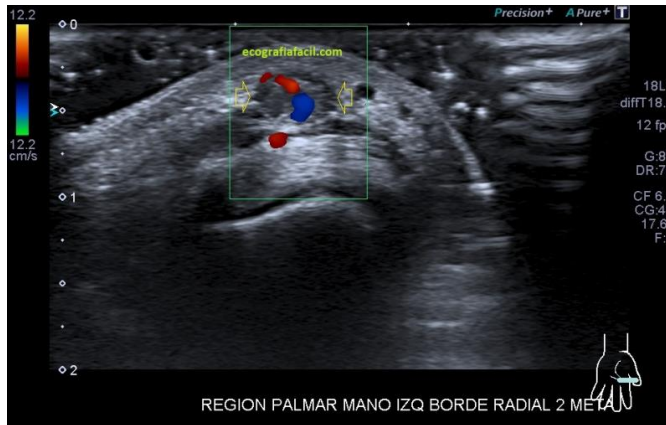
DEMORA EN DIAGNÓSTICO Y TRATAMIENTO

PSEUDOANEURISMA TRAUMÁTICO DEL ARCO PALMAR SUPERFICIAL: A PROPÓSITO DE UN CASO CLÍNICO

Garrido Ferrer, José Félix; Gázquez Gázquez, Gemma; Cabanes Ferrer, Isabel; Alfonso Porcar, Miguel; Hernandez Ferrando, Lorenzo

CONSORCIO HOSPITAL GENERAL UNIVERSITARIO DE VALENCIA

PRUEBA DE IMAGEN	NIVEL DE URGENCIA	SENSIBILIDAD	RIESGO	DISPONIBILIDAD	TTO
Eco-Doppler	++	+	+	++++	++
AngioTC	+	+++	+	+++	+
RNM	+	+++	+	+	+
Arteriografía	++++	+++	+++	+	+++

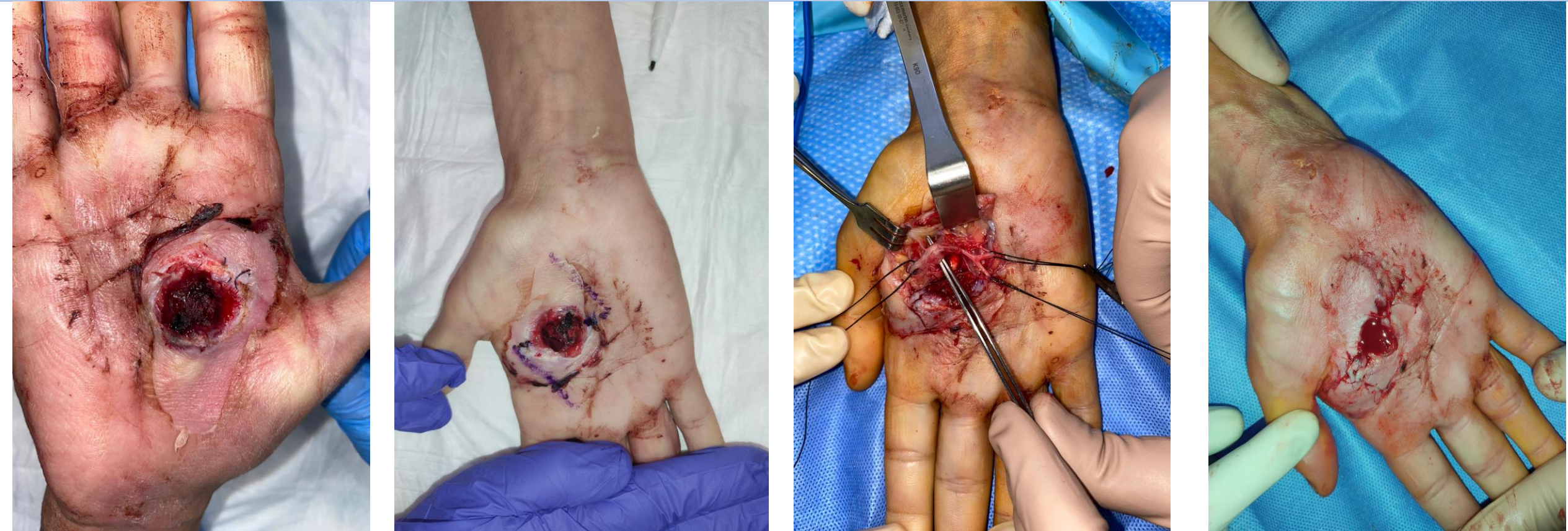


“Pseudoaneurisma trombosado arco palmar superficial de 14x17mm a nivel de arteria digital entre primer y segundo espacio. Se mantiene permeabilidad de ramas colaterales y arco palmar profundo”

PSEUDOANEURISMA TRAUMÁTICO DEL ARCO PALMAR SUPERFICIAL: A PROPÓSITO DE UN CASO CLÍNICO

Garrido Ferrer, José Félix; Gázquez Gázquez, Gemma; Cabanes Ferrer, Isabel; Alfonso Porcar, Miguel; Hernandez Ferrando, Lorenzo

CONSORCIO HOSPITAL GENERAL UNIVERSITARIO DE VALENCIA



LIGADURA DE VASOS NUTRICIOS Y RESECCIÓN DE PSEUDOANEURISMA ARCO PALMAR SUPERFICIAL

PSEUDOANEURISMA TRAUMÁTICO DEL ARCO PALMAR SUPERFICIAL: A PROPÓSITO DE UN CASO CLÍNICO

Garrido Ferrer, José Félix; Gázquez Gázquez, Gemma; Cabanes Ferrer, Isabel; Alfonso Porcar, Miguel; Hernandez Ferrando, Lorenzo

CONSORCIO HOSPITAL GENERAL UNIVERSITARIO DE VALENCIA

CONCLUSIONES

Escasa incidencia

No existe un paciente tipo

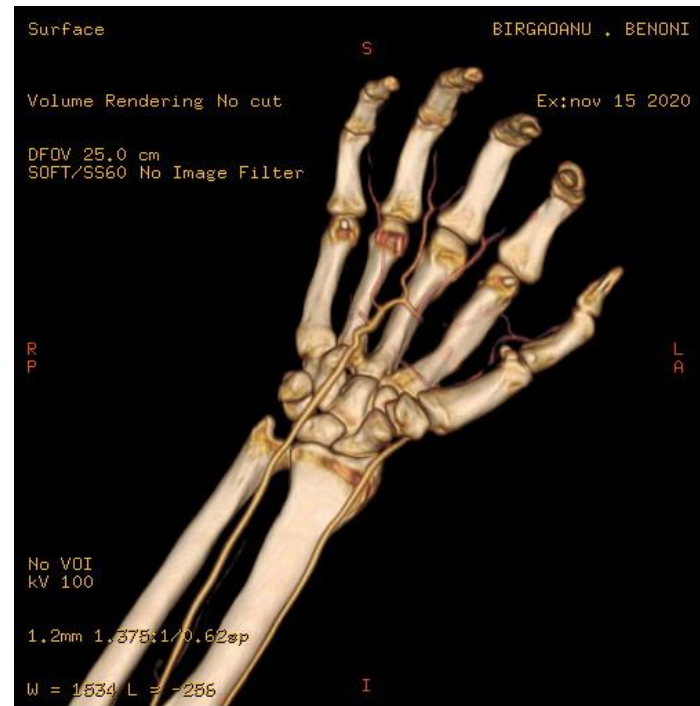
Alta sospecha diagnóstica

Reto clínico y terapéutico

Poco consenso

Tratamiento quirúrgico

Necesidad de mayor bibliografía



1. Drake RL, Vogl AW, Mitchell AM. Gray Anatomía para Estudiantes. 2 ed. España: Elsevier; 2010.
2. Emmanuel P. Estrella and Ellen Y. Lee, "Aneurysm of the Superficial Palmar Arch: A Case Report," *Hand Surgery: An International Journal Devoted to Hand and Upper Limb Surgery and Related Research: Journal of the Asia-Pacific Federation of Societies for Surgery of the Hand* 13, no. 3 (2008): 179–182.
3. Pilar Aparicio, Óscar Izquierdo, Enric Domínguez, Juan Castellanos, "Posttraumatic Pseudoaneurysm of the Superficial Palmar Arch". *Ortho & Rheum* (2019) Volume 15 issue 3.
4. S. Gull, R. a. J. Spence, and W. Loan, "Superficial Palmar Arch Aneurysm after Carpal Tunnel Decompression, a Rare Complication: A Case Report". *Case Reports in Medicine* (2011).
5. Ryan A. Shutze, Joseph Leichty, and William P. Shutze, "Palmar Artery Aneurysm," *Proceedings (Baylor University Medical Center)* 30, no. 1 (January 2017): 50–51.
6. Bosman, H.T.C. Veger, F. Doornink, P.P.A. Hedeman Joosten. A Pseudoaneurysm of the Deep Palmar Arch After Penetrating Trauma to the Hand: Successful Exclusion by Ultrasound Guided Percutaneous Thrombin Injection. *EIVES Short Reports* (2016) 31, 9-11.
7. C. Bouvet, S. Bouddabous, and J. -Y. Beaulieu, "Aneurysms of the Hand: Imaging and Surgical Technique," *Hand Surgery and Rehabilitation* 37, no. 3 (June 1, 2018): 186–190.
8. C. Allende. Pseudoaneurisma del arco palmar en un niño. *Informe de un caso*. *Rev Asoc Argent Ortop Traumatol* (1972), 281-282
9. Endress RD, Johnson CH, Bishop AT, Shin AY. Hypothenar hammer syndrome: long-term results of vascular reconstruction. *J Hand Surg [Am]* 2015; 40:660e2–5e2.
10. Smith HE, Dirks M, Patterson RB. Hypothenar hammer syndrome: distal ulnar artery reconstruction with autologous inferior epigastric artery. *J Vasc Surg* 2004; 40:1238–42



CONSORCI
HOSPITAL GENERAL
UNIVERSITARI
VALÈNCIA