

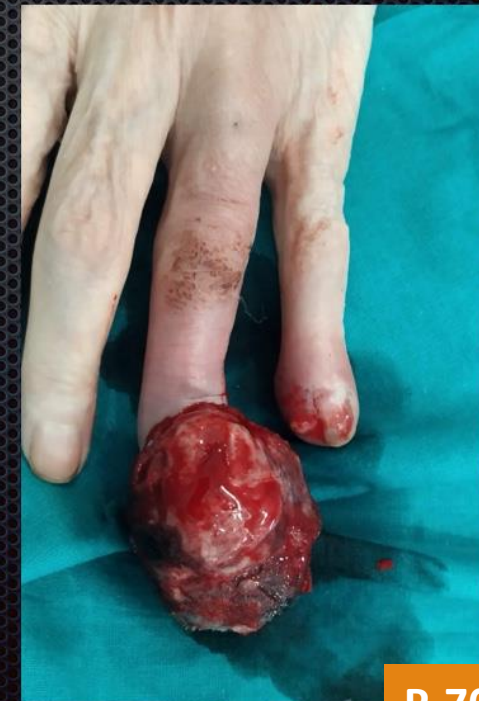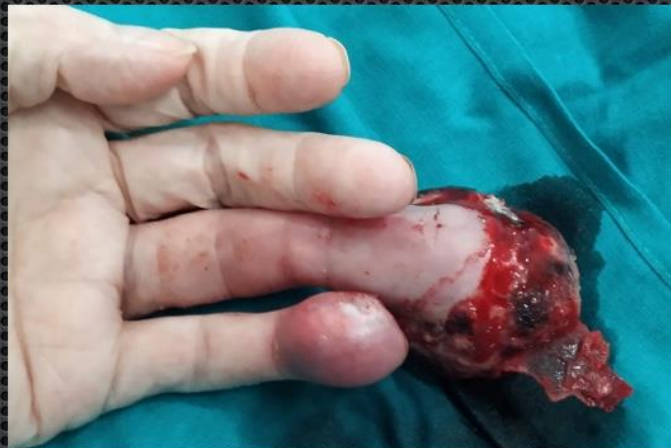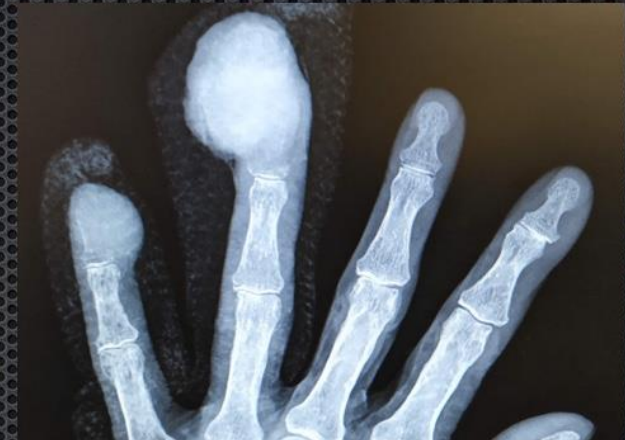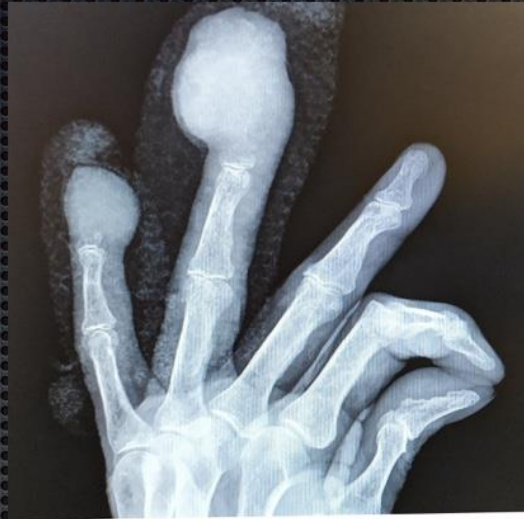Amputación 4º y 5º dedos por metástasis de carcinoma microcítico de esófago. A propósito de un caso.

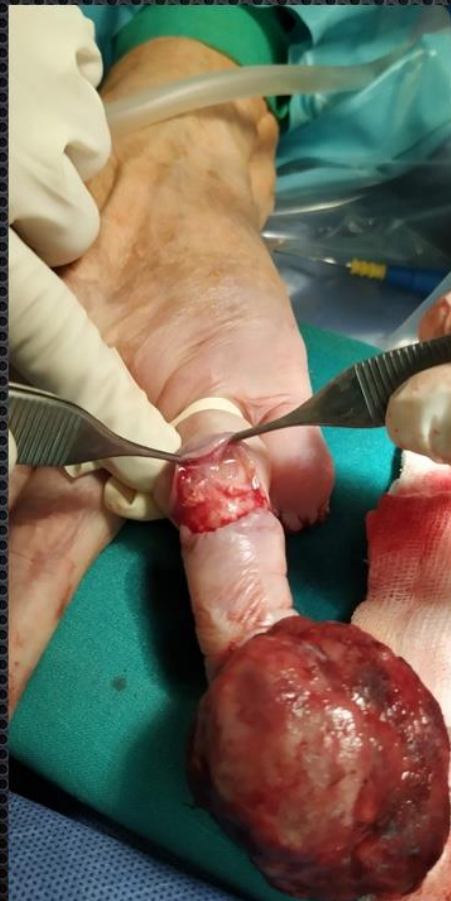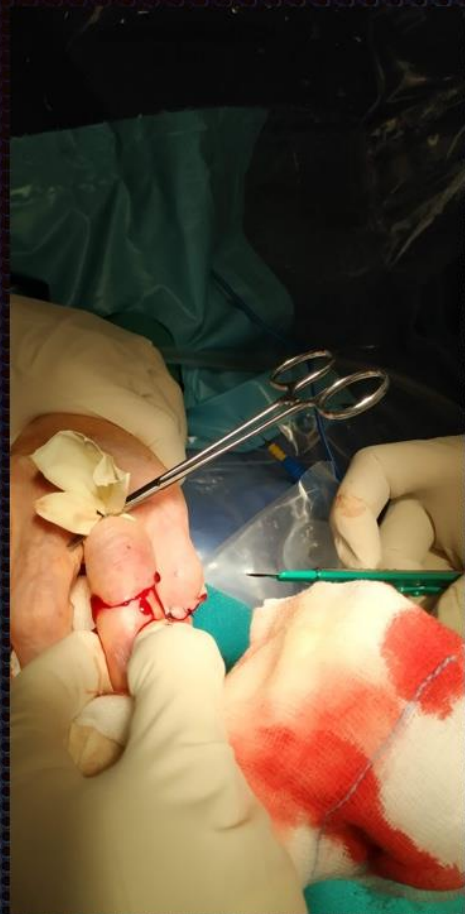Tortosa Sipán, Esteban; Vélez Toledano, Laura; Montaner Alonso, Daniel.

Hospital Universitario Dr. Peset , Valencia.

Paciente mujer de 83 años, con antecedentes de tabaquismo y **neoplasia de esófago medio** T3-4, Nx,M1 con diagnóstico anatomopatológico de carcinoma microcítico CKAE1/AE3 +, CK-20 focal y TTF-1 focal.

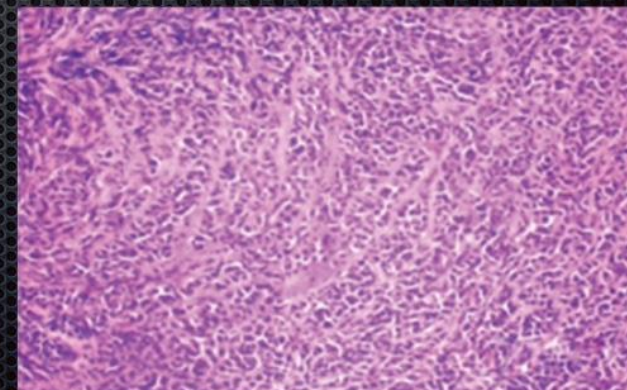
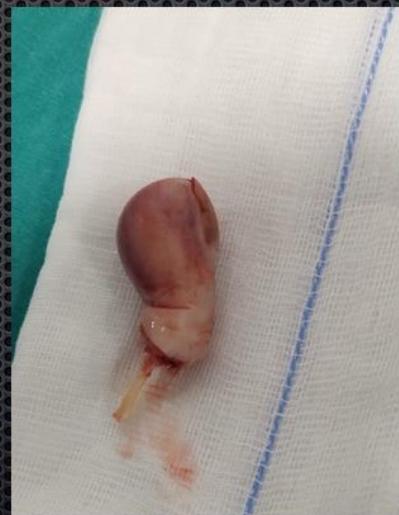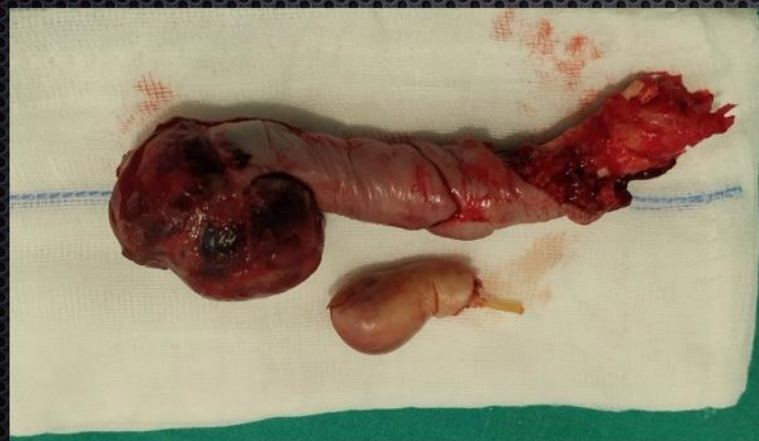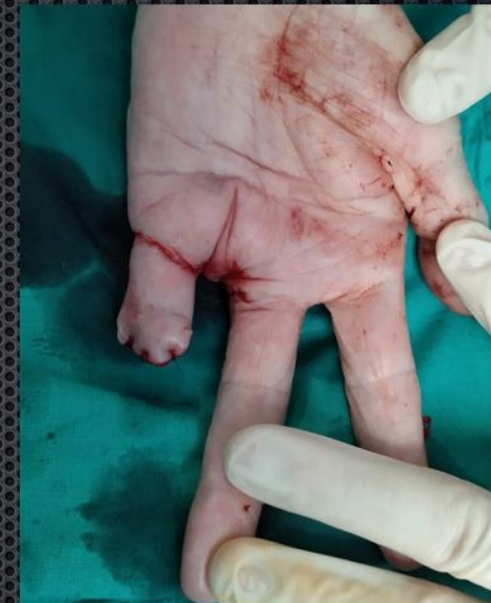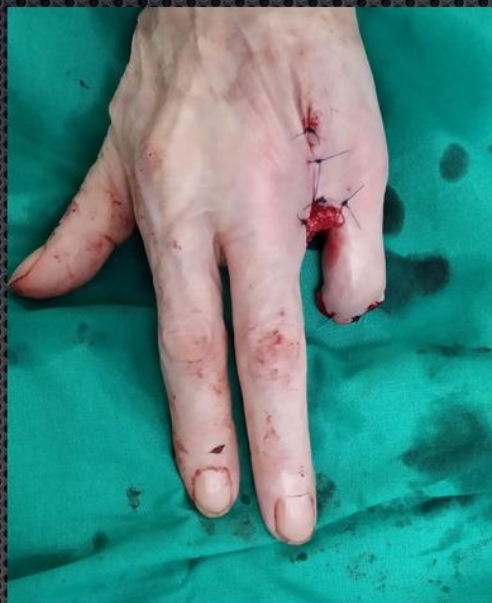En tratamiento con QT+RT concomitante desde marzo de 2016. Acude a consultas externas de traumatología por presentar **lesiones en pulpejos de 4º y 5º dedos de mano izquierda**, de crecimiento rápidamente progresivo, sangrantes, que suponen importante dolor y limitación funcional





Se realiza **biopsia de la lesión** con diagnóstico de metástasis de carcinoma de células escamosas pobremente diferenciado con rasgos basalioides, que junto con la clínica, condicionan la decisión de realizar una **amputación de 4° y 5° dedos**; en el 5° amputación por base de F2 con cierre de comisura cutánea y en el 4°, al presentar signos francos de infección de partes blandas, se decide una amputación por base de metacarpiano, realizando una incisión en cuña y cerclando con sutura PDS 3° a 5° metacarpianos para conseguir el cierre de la palma.

Finalmente sutura del colgajo cutáneo volar del dedo orientándolo a la zona dorsal de la incisión. Cobertura antibiótica iv. y analgésica, consiguiéndose en el postoperatorio un correcto control del dolor, y curas sin complicaciones, dándose de alta a las 72h.





En las curas en consultas apreciamos una **correcta evolución de las heridas, ausencia de dolor y adecuada capacidad funcional de la mano**, con aceptable grado de satisfacción por parte de la paciente, dándose de alta por nuestra parte a las 6 semanas de la intervención.

No es frecuente ver lesiones de esta magnitud en la clínica diaria. En este caso, la única opción disponible fue la amputación radical de las lesiones, independientemente de la función remanente de la mano. La **detección y diagnóstico precoz**, son determinantes a la hora de limitar la extensión de este tipo de cirugías.