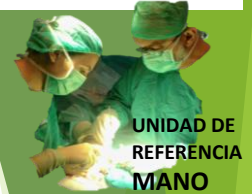



RIZARTROSIS



 Hospital General
Universitari d'Elx



Dr. A. Jover Carrillo
Dra. E. Rebate Nebot

¿ ARTROPLASTIA DE RESECCIÓN E INTERPOSICIÓN O ARTROPLASTIA DE SUSTITUCIÓN PROTÉSICA ?

LA OPINIÓN DEL PACIENTE con ambos tratamientos

Juan Pedro Martínez Hurtado – MIR-2

Antonio Jover Carrillo – JS

Eva Rebate Nebot - FAC

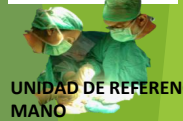¿ ARTROPLASTIA DE RESECCIÓN E INTERPOSICIÓN
O
ARTROPLASTIA DE SUSTITUCIÓN PROTÉSICA ?

La opinión del paciente con ambos tratamientos

Juan Pedro Martínez Hurtado - MIR-2
Antonio Jover Carrillo - JS
Eva Rebate Nebot - FAC
Julia González Casanueva - MIR-5



Hospital General
Universitari d'Elx

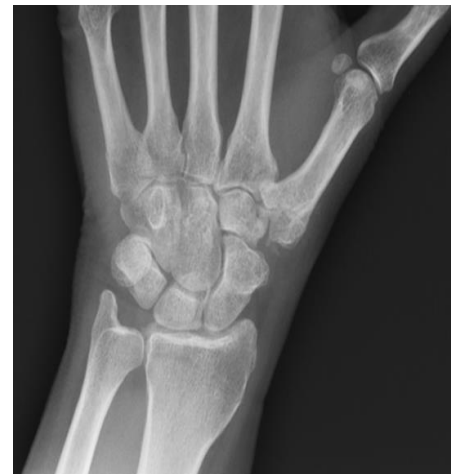


UNIDAD DE REFERENCIA
MANO

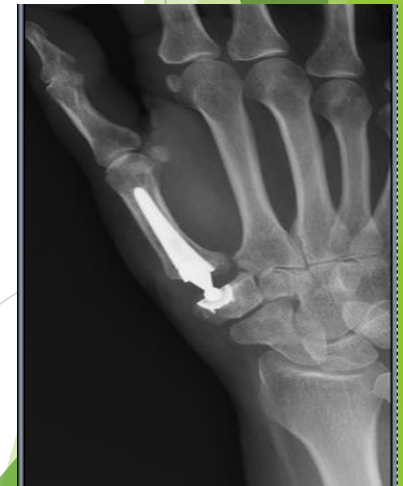1º CASO - M-63 - 1381098

Actualidad

- ▶ Movilidad completa en ambos dedos, sin ninguna limitación.
- ▶ Fuerza:
 - A. Pinza: I: 4,5 KG D: 5 KG
 - B. Puño: I: 16 KG D: 20 KG
- ▶ Dolor: No existe dolor a la palpación ni movilización.
- ▶ Preferencia similar en ambas manos.



9 años y 3 meses de evolución



5 años y 6 meses de evolución

¿ ARTROPLASTIA DE RESECCIÓN E
INTERPOSICIÓN
O
ARTROPLASTIA DE SUSTITUCIÓN PROTÉSICA
?

La opinión del paciente con ambos
tratamientos

2º CASO - M- 65- 1480994

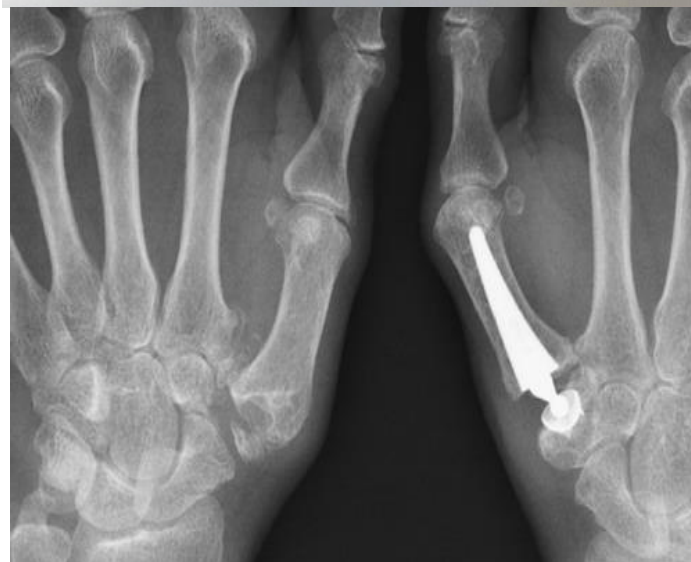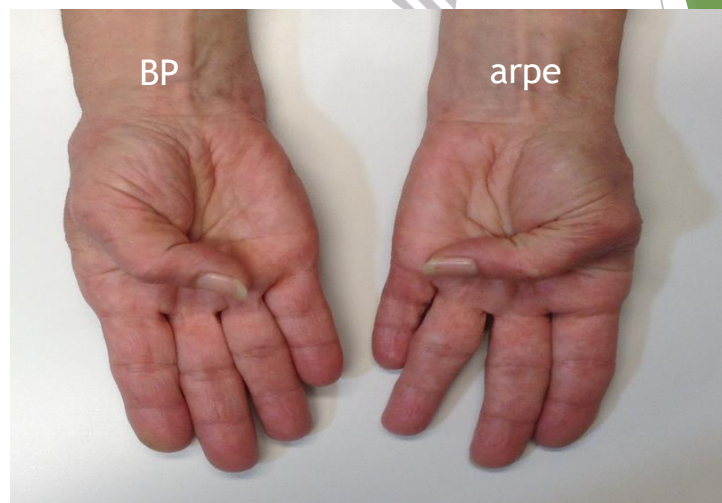
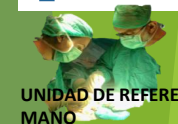Actualidad

- ▶ Movilidad completa en ambos dedos, sin ninguna limitación.
- ▶ Fuerza:
 - A. Pinza: I: 4,5 KG D: 4 KG
 - B. Puño: I: 22 KG D: 20 KG
- ▶ Dolor: No existe dolor a la palpación ni movilización.
- ▶ Mejoría subjetiva de mano izquierda.

Juan Pedro Martínez Hurtado - MIR-2
Antonio Jover Carrillo - JS
Eva Rebate Nebot - FAC
Julia Gonzalez Casanueva - MIR-5



Hospital General
Universitari d'Elx



11 años de evolución

5 años de evolución

¿ ARTROPLASTIA DE RESECCIÓN E INTERPOSICIÓN
O
ARTROPLASTIA DE SUSTITUCIÓN PROTÉSICA ?

La opinión del paciente con ambos tratamientos

Juan Pedro Martínez Hurtado - MIR-2
Antonio Jover Carrillo - JS
Eva Rebate Nebot - FAC
Julia Gonzalez Casanueva - MIR-5



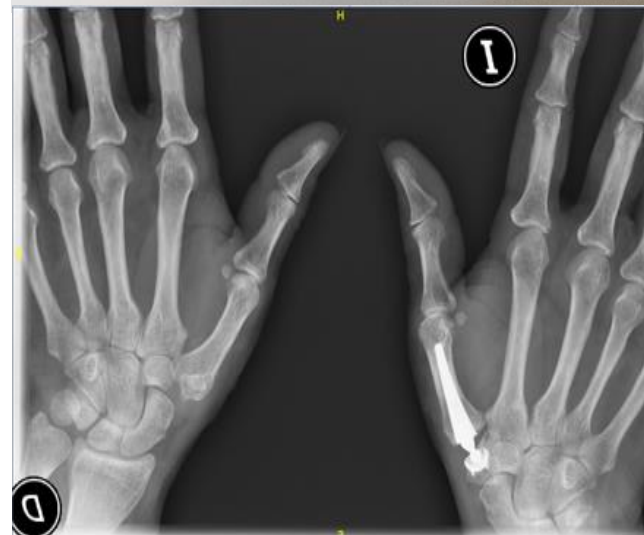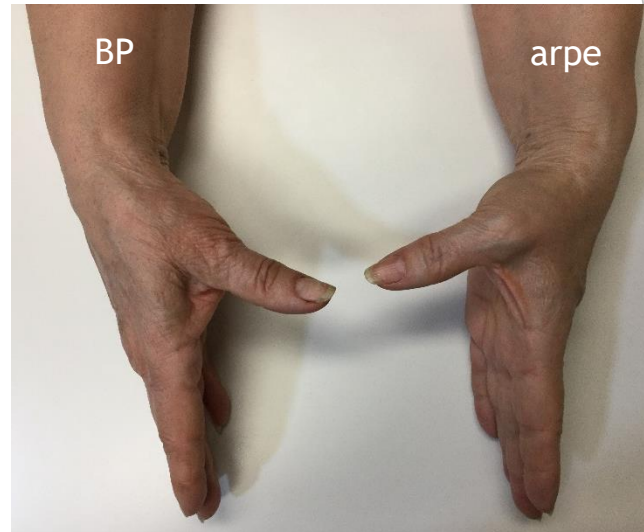
Hospital General
Universitari d'Elx



3º CASO- M- 64- 1443997

Actualidad

- ▶ Movilidad completa en ambos dedos, sin ninguna limitación.
- ▶ Fuerza:
 - A. Pinza: I: 4,5 KG D: 4 KG
 - B. Puño: I: 22 KG D: 22 KG
- Dolor: No existe dolor a la palpación ni movilización.
- Mejoría subjetiva de mano izquierda.



10 años y 9 meses

4 años y 2 meses

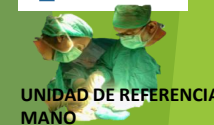¿ARTROPLASTIA DE RESECCIÓN E INTERPOSICIÓN
O
ARTROPLASTIA DE SUSTITUCIÓN PROTÉSICA ?

La opinión del paciente con ambos tratamientos

Juan Pedro Martínez Hurtado - MIR-2
Antonio Jover Carrillo - JS
Eva Rebate Nebot - FAC
Julia Gonzalez Casanueva - MIR-5



Hospital General
Universitari d'Elx



CONCLUSIONES

	Edad	Movilidad	Fuerza pinza		Fuerza puño		Dolor	Preferencia
			BP	ARPE	BP	ARPE		
1381098	63	completa	5 (D)	4.5	20	16	Ausencia	SIMILAR
1480994	65	completa	4 (D)	4.5	20	22	Ausencia	ARPE
1443997	64	completa	4 (D)	4.5	22	22	Ausencia	ARPE

- ▶ Las prótesis TMC restauran los rangos de movilidad, manteniendo la fuerza, restaurando la longitud del pulgar y disminuyendo el dolor en la articulación.
- ▶ En nuestra experiencia (56 casos) y dados los buenos resultados, la prótesis ARPE es una buena opción para mejorar el dolor y función manteniendo la fuerza del pulgar en pacientes con grados II y III Eaton.
- ▶ La conversión de una prótesis TMC a una artroplastia de teno-suspensión nos da otras opciones si fracasa
- ▶ En opinión de los pacientes que han podido comparar ambos tratamientos, la prótesis TM ofrece un mejor resultado global.