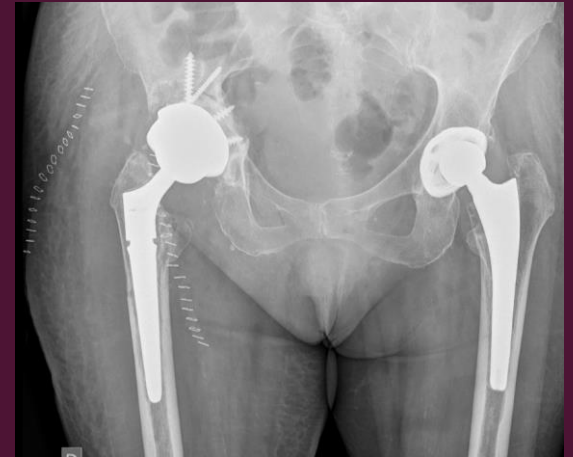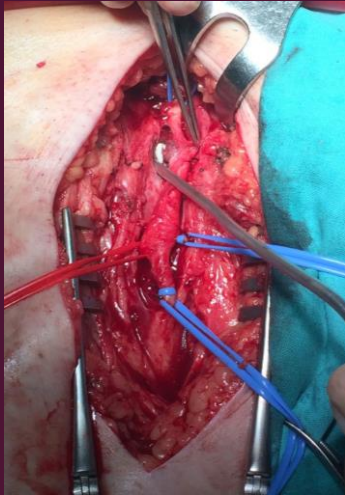




LESIÓN DE LA ARTERIA FEMORAL COMÚN TRAS CIRUGÍA DE RECAMBIO DE PRÓTESIS



LÓPEZ, ROXANA ELENA; BLAS DOBÓN, JOSÉ ANTONIO





LESIÓN DE LA ARTERIA FEMORAL COMÚN TRAS

López, Roxana Elena; Blas Dobón, José Antonio. Hospital Universitario Doctor Peset

INTRODUCCION

- El fracaso tras la artroplastia total de cadera (ATC) viene determinado por la pérdida de los beneficios clínicos conseguidos.
- La revisión de la artroplastia total de cadera llega a cifras del 12-17% [1].
- Estos procedimientos de revisión se asocian con un mayor tiempo operatorio, mayor pérdida de sangre, mayor número de complicaciones y el aumento de los costes sanitarios [2].
- Las causas principales de dolor tras una ATC son:
 - 90% → aflojamiento aséptico: pérdida de la fijación ósea de los implantes, o la falta de osteointegración de los componentes no cementados, debido a causas no infecciosas. En su patogénesis están implicadas las partículas [3].
 - 1-3% → infección protésica o aflojamiento séptico.
 - Otras causas menos frecuentes son los conflictos de partes blandas, fracturas ocultas o de estrés, roturas de componentes o reacciones adversas a partículas metálicas.



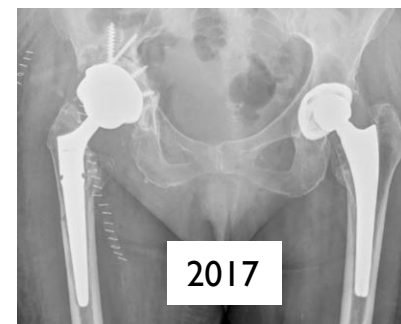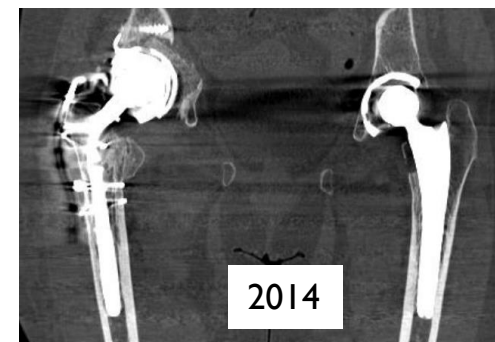
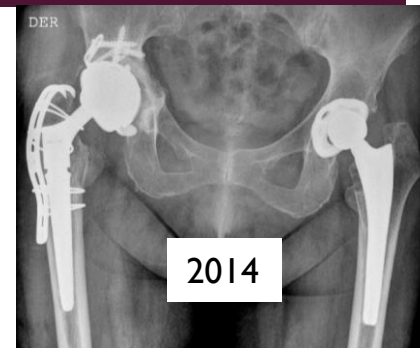
LESIÓN DE LA ARTERIA FEMORAL COMÚN TRAS CIRUGÍA DE RECAMBIO DE PRÓTESIS



López, Roxana Elena; Blas Dobón, José Antonio. Hospital Universitario Doctor Peset

CASO CLÍNICO

- Paciente de 73 años. ATC derecha en 1992
- 2012 → Dolor inguinal de características mecánicas. PCR y VSG negativas. La radiología simple y TAC evidencian signos de osteólisis a nivel de vástago y acetábulo derechos.
- 2014 → Cirugía de revisión + aloinjerto triturado impactado. En el momento de la reducción se produce una fractura de trocánter mayor. Los cultivos intraoperatorios y recuento de PMN/campo fueron negativos.
- 2016 → Episodio de isquemia aguda del miembro inferior derecho. En el angiotac se aprecia una oclusión de la arteria femoral común a la altura del implante acetabular. El TAC osteoarticular muestra un desplazamiento del cotilo de revisión y ausencia de integración del aloinjerto.
- 2017 → Cirugía de revisión. En el abordaje vascular del paquete femoral común, se observa rotura de la pared posterior de la arteria, con trombo y fibrosis que contienen dicha rotura. En contacto con la rotura y protruyendo en el interior del vaso se aprecia la aleta inferior del cotilo. Se observa igualmente un absceso subcutáneo que comunica con la prótesis de cadera, siendo el recuento de la biopsia intraoperatoria superior a 20 PMN por campo de microscopía. Se procede a un bypass de iliaca externa + recambio en un tiempo.
- Cultivos intraoperatorios positivos para *Clostridium hathewayi*. Se pauta antibioterapia según antibiograma, con clindamicina y ertapenem iv durante 2 semanas y posteriormente antibioterapia oral (trimetoprim/sulfametoxazol 160 mg/800 mg y clindamicina 300mg) durante 12 semanas.
- La paciente ha evolucionado favorablemente. No ha presentado ninguna complicación.



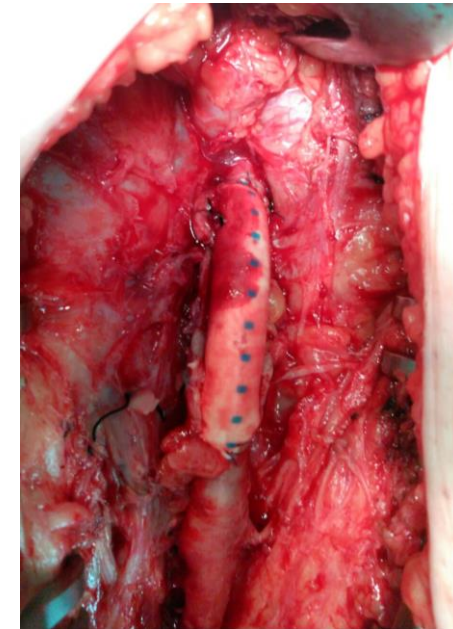
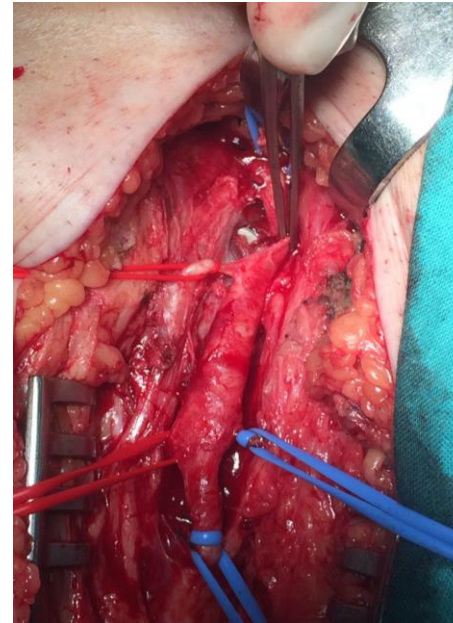


LESIÓN DE LA ARTERIA FEMORAL COMÚN TRAS CIRUGÍA DE RECAMBIO DE PRÓTESIS

López, Roxana Elena; Blas Dobón, José Antonio. Hospital Universitario Doctor Pezet

DISCUSIÓN

- Una de las complicaciones poco frecuentes tras una artroplastia total de cadera es la lesión vascular. Se estima que su incidencia se encuentra entre el 0,2-0,3% [5-7]. Series más recientes reportan una incidencia del 0,04% en artroplastia total primaria aumentando hasta 0,19% en cirugía de revisión [8]. Estas lesiones pueden ser tanto agudas como tardías [9].
- Los vasos más expuestos son los femorales [10].
- En nuestro caso el aflojamiento del componente acetabular llevó al desplazamiento del mismo y a la lesión por compresión de la arteria femoral común. La afectación de vasos por desplazamiento de los componentes ya ha sido descrita en otras series [11].
- En la mayoría de casos, las lesiones vasculares tardías suelen tener un diagnóstico difícil debido a la presencia de síntomas inespecíficos [12]. Nuestra paciente desarrolló un episodio de isquemia de miembro inferior derecho que orientó el diagnóstico. Los episodios de isquemia junto con el sangrado, son la forma de presentación más frecuente de las lesiones vasculares [10].
- La migración de los componentes y la infección periprotésica se han reconocido como importantes factores de riesgo para una lesión vascular [10].





LESIÓN DE LA ARTERIA FEMORAL COMÚN TRAS CIRUGÍA DE RECAMBIO DE PRÓTESIS



López, Roxana Elena; Blas Dobón, José Antonio. Hospital Universitario Doctor Peset

CONCLUSIONES

- Las complicaciones vasculares en los pacientes con artroplastia total de cadera no son frecuentes, pero si muy graves.
- En casos de sospecha de daño vascular, la presencia de un cirujano vascular durante la cirugía de revisión podría resultar de vital importancia.
- Una evaluación vascular postoperatoria durante el seguimiento es crucial en los pacientes sometidos a cirugía de cadera [16], sobre todo tras casos de cirugía de revisión e infección periprotésica.

BIBLIOGRAFÍA

1. Puget J. Estrategias en la cirugía de revisión de cadera. En: Murcia A. Cirugía de la revisión de las artroplastias de cadera. Ed. Elsevier-Doyma SL. Barcelona, 2008, p. 47-77
2. Bozic KJ, Ries MD. The impact of infection after total hip arthroplasty on hospital and surgeon resource utilization. *J Bone Joint Surg Am.* 2005 Aug;87(8):1746-51.
3. Guerra C, Dominguez-Gil I, Palacio FJ, Montero M. Mecanismo del fracaso protésico, enfermedad de las partículas, biología del fracaso protésico. En: Murcia A. Cirugía de la revisión de las artroplastias de cadera. Ed. Elsevier-Doyma SL. Barcelona, 2008, p. 1-16
4. Schutzer SF, Harris WH. Deep-wound infection after total hip replacement under contemporary aseptic conditions. *J Bone Joint Surg Am.* 1988 Jun;70(5):724-7.
5. Nachbur B, Meyer R.P., Verkkala K., Zürcher R. The mechanism of severe arterial injury in surgery of the hip joint. *Clin Orthop.* 1979;141:122-133.
6. Bach C.M., Steingruber L., Wimmer C., Ogon M., Frischhut B. False aneurysm 14 years after total hip arthroplasty. *J Arthroplasty.* 2000;15:535-538.
7. Nozawa M, Irimoto M, Maezawa K, Hirose T., Shitoto K., Kurosawa H. False aneurysm of the profunda femoris artery after total hip arthroplasty. *J Arthroplasty.* 2000;15:671-674.
8. Abularrage CJ, Weiswasser JM, Dezee KJ, et al. Predictors of lower extremity arterial injury after total knee or total hip arthroplasty. *J Vasc Surg* 2008;47:803-807
9. Smith G.H., Nutton R.W., Franser S.C. Iliac artery pseudoaneurysm rupture following excision of an infected hip prosthesis. *J Arthroplasty.* 2011;26:e13-e15.
10. Alshameeri Z, Bajekal R, Varty K, Khanduja V. [Iatrogenic vascular injuries during arthroplasty of the hip.](#) *Bone Joint J.* 2015 Nov;97-B(11):1447-55.
11. Bermejo FT, Cabanillas SP, Madiedo LB, et al. Endovascular management of iliac vessel injury during revision of total hip replacement. *Eur J Orthop Surg Traumatol* 2007;17:305-309.
12. [Shinji Fukuhara, Sachiko Kanki, Masahiro Daimon, Ryo Shimada, Hideki Ozawa, Takahiro Katsumata.](#) Pseudoaneurysm of the external iliac artery is a rare late complication after total hip arthroplasty *J Vasc Surg Cases Innov Tech.* 2017 Sep; 3(3): 149-151.
13. Riouallon G, Zilber S, Allain J. Common femoral artery intimal injury following total hip replacement. A case report and literature review. *Orthop Traumatol Surg Res* 2009;95:154-158.
14. Daras M, Macaulay W. Total hip arthroplasty in young patients with osteoarthritis. *Am J Orthop (Belle Mead NJ)*;2009;38(3):125-9.
15. [Somers JE.](#) Metal ion levels in ceramic-on-ceramic THR with modular necks: analysis of cobalt and chromium serum levels in 30 healthy hip patients. *Hip Int.*2015;25(5):484-7
16. [Barrack RL.](#) Neurovascular injury: avoiding catastrophe. *J Arthroplasty.* 2004 Jun;19(4 Suppl 1):104-7.