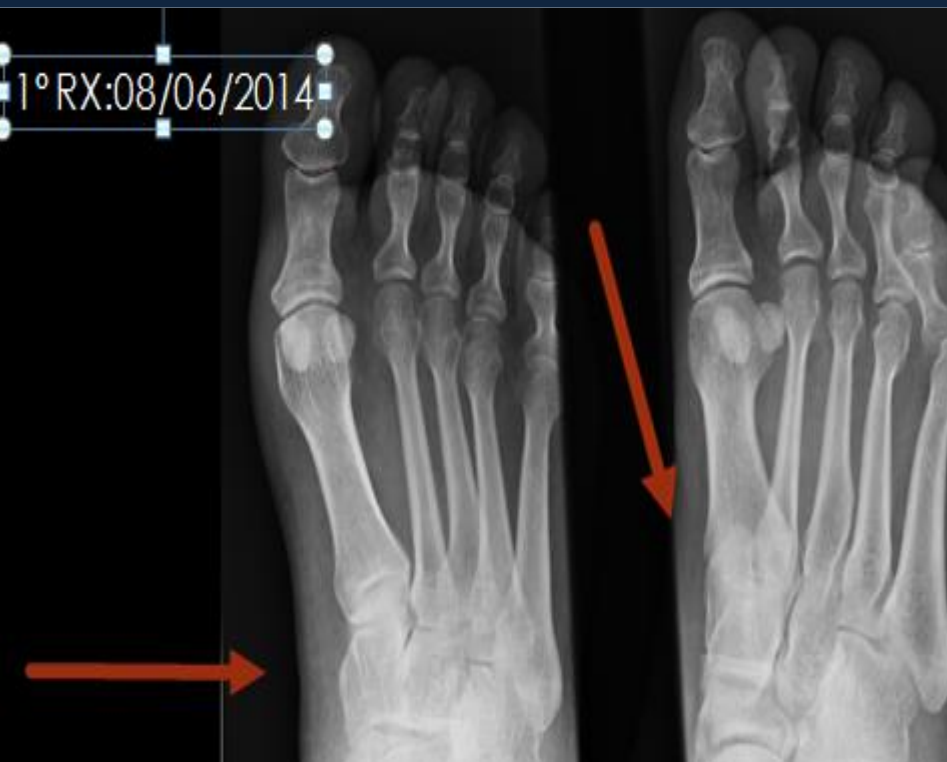

ARTRODESIS DE ARCO INTERNO TRAS FRACTURA ESCAFOIDES TARSIANO. A PROPÓSITO DE UN CASO.

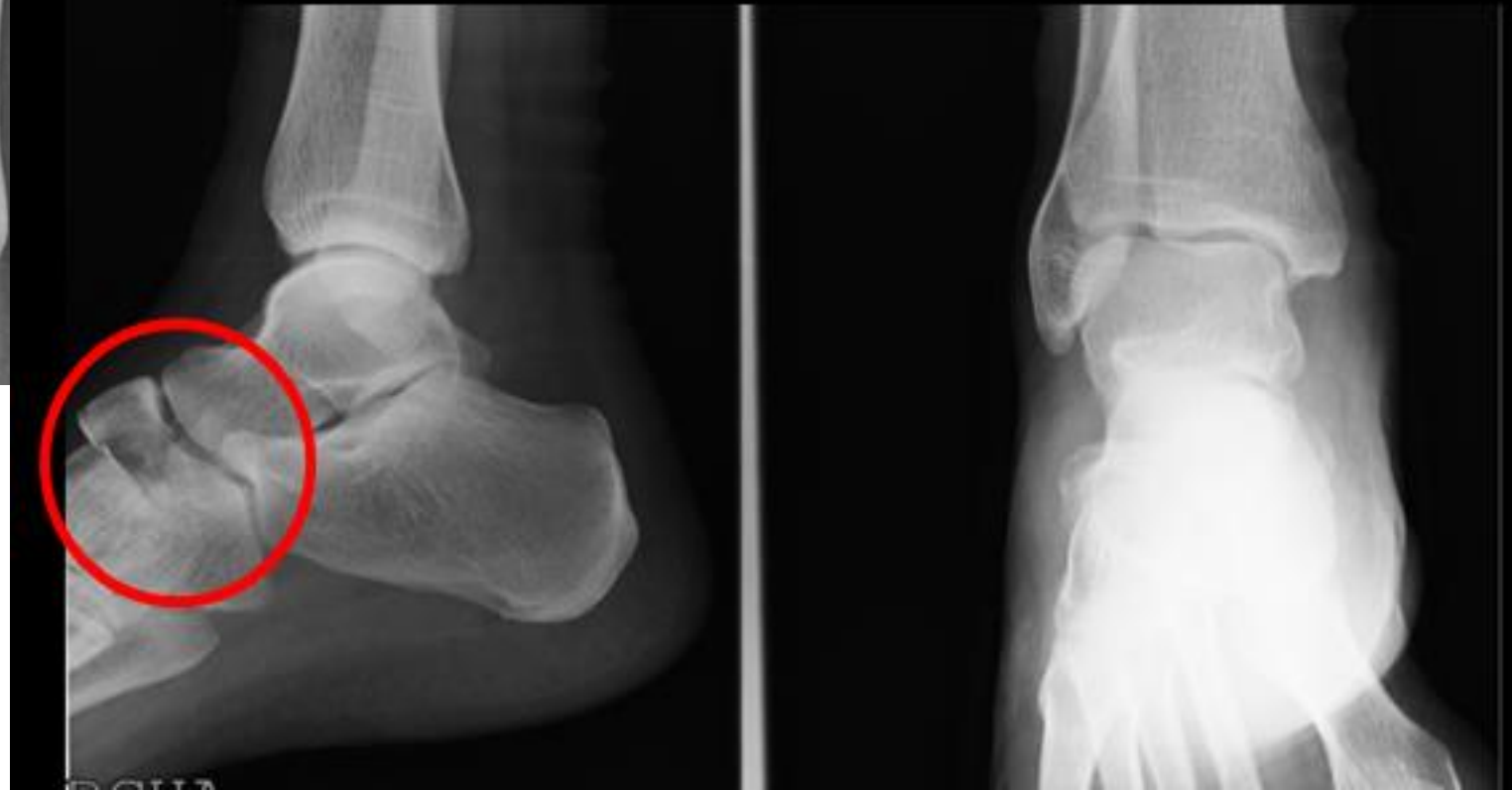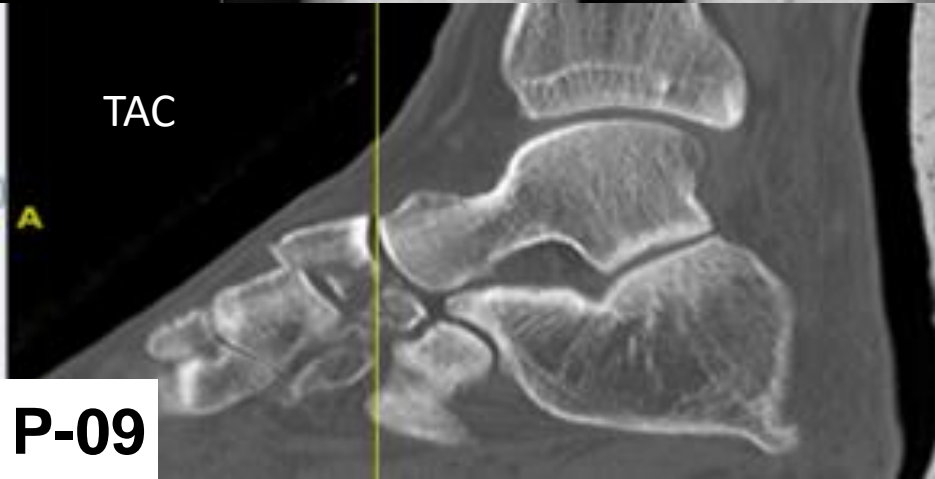
MARÍA TÍSCAR GARCÍA ORTIZ, JOSE JUAN TALAVERA GOSÁLBEZ, ANTONIA VASALLO PRIETO, FERNANDO LÓPEZ PRATS.

HOSPITAL GENERAL UNIVERSITARIO DE ELCHE.



Varón 50 años que acude a Urgencias por dolor en dorso de pie sin observarse en exploración radiológica fractura de escafoides tarsiano que es diagnosticada 3 semanas más tarde, tras persistencia del dolor.

El fragmento dorsal, más voluminoso, tiende a desplazarse hacia arriba y hacia dentro. Sólo hace una prominencia discreta cuando los ligamentos astrágalo escafoideos están rotos. Para que se luxé verdaderamente en el dorso del pie, es necesario que cedan también los ligamentos escafoideocuneanos.



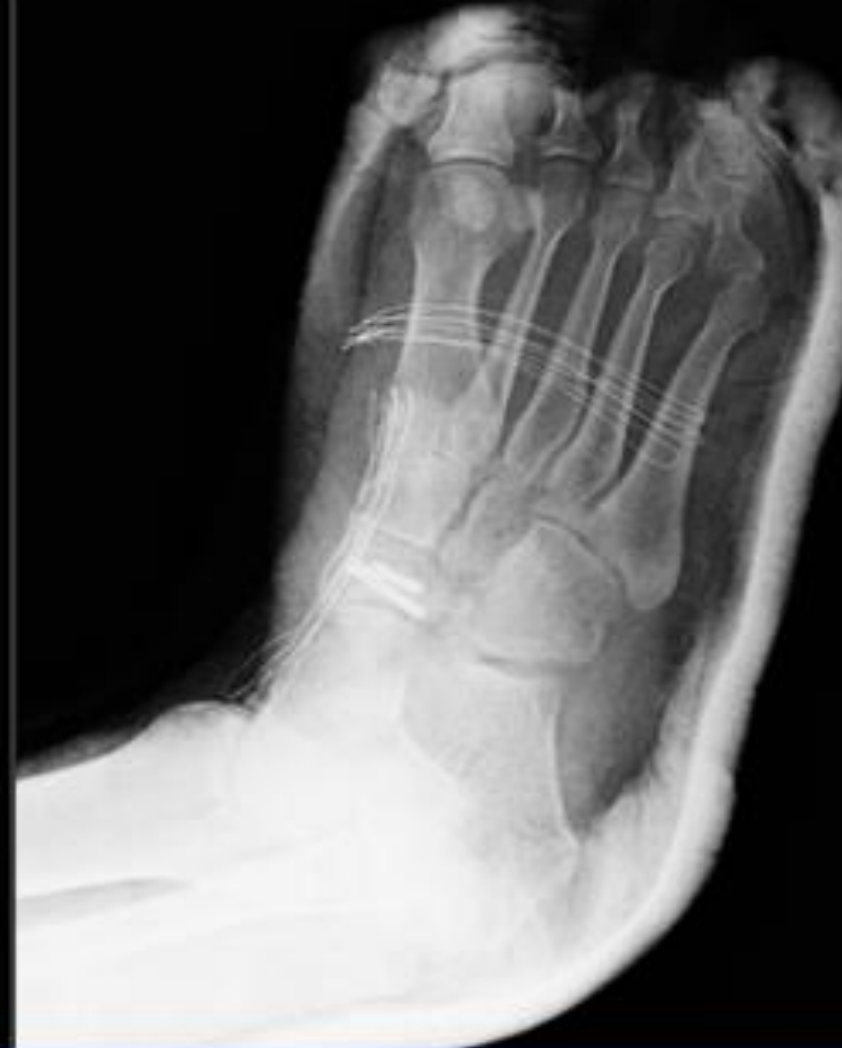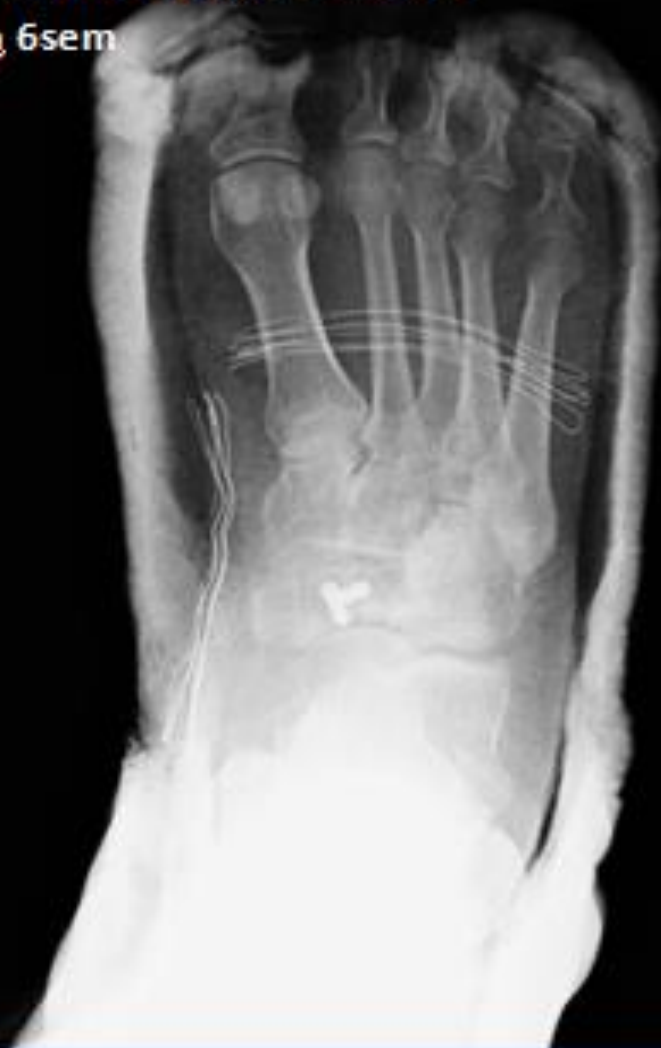ARTRODESIS DE ARCO INTERNO TRAS FRACTURA ESCAFOIDES TARSIANO. A PROPÓSITO DE UN CASO.

MARÍA TÍSCAR GARCÍA ORTIZ, JOSE JUAN TALAVERA GOSÁLBEZ, ANTONIA VASALLO PRIETO, FERNANDO LÓPEZ PRATS.

HOSPITAL GENERAL UNIVERSITARIO DE ELCHE.

01/07/2014: IqX; Osteosíntesis percutánea con tornillos canulados. Accutrack tras 3 semanas de la lesión inicial + férula suropédica 6sem

DCHA.



OBJETIVOS DEL TRATAMIENTO

- Mantener longitud columna medial
- Mantener la congruencia articular astrágalo- navicular.
- Reducción anatómica

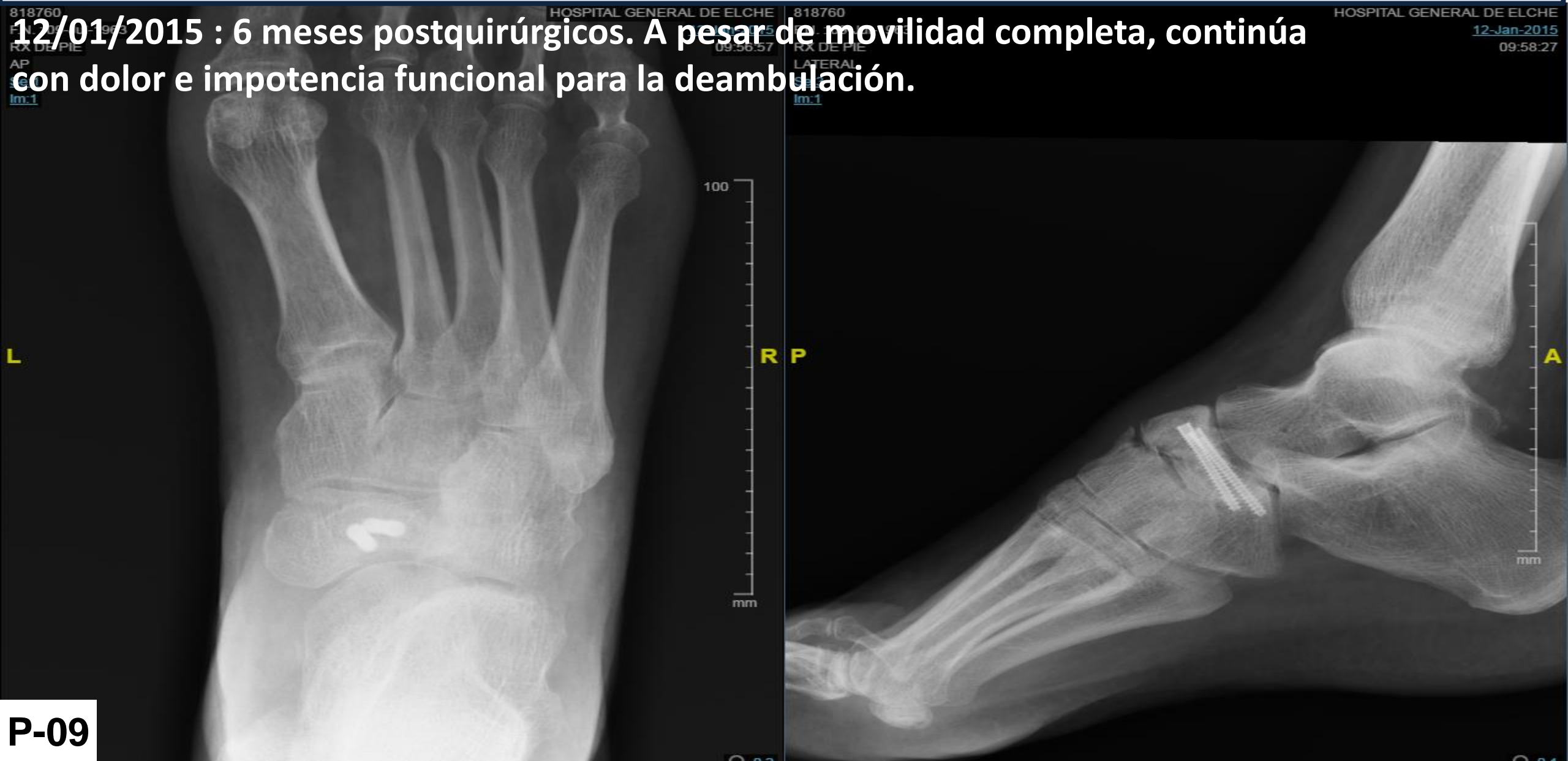Controles al
1º, 2º, 4º, 6º
mes

ARTRODESIS DE ARCO INTERNO TRAS FRACTURA ESCAFOIDES TARSIANO. A PROPÓSITO DE UN CASO.

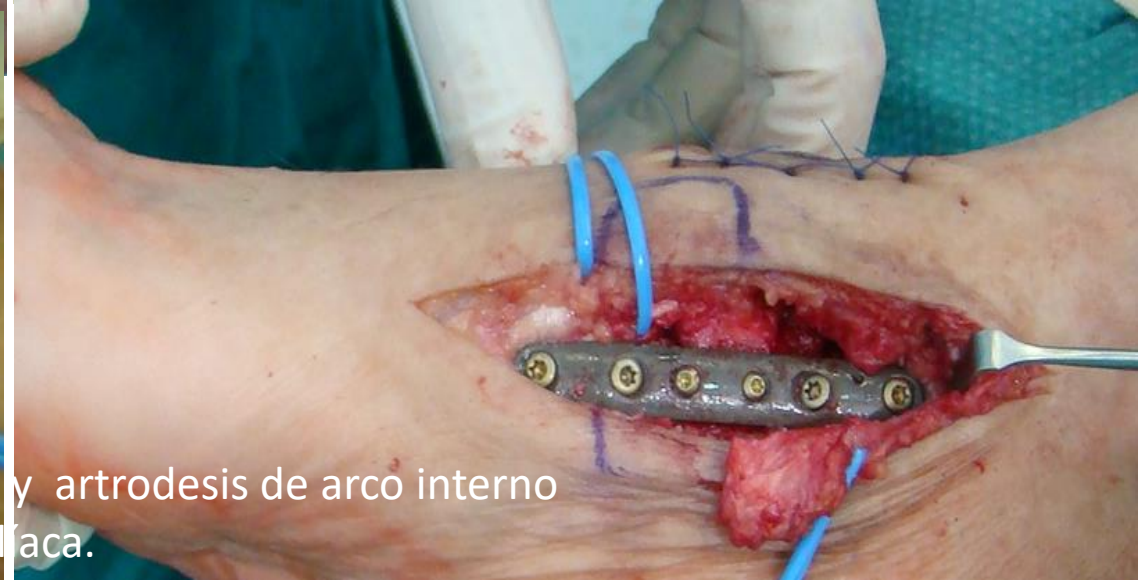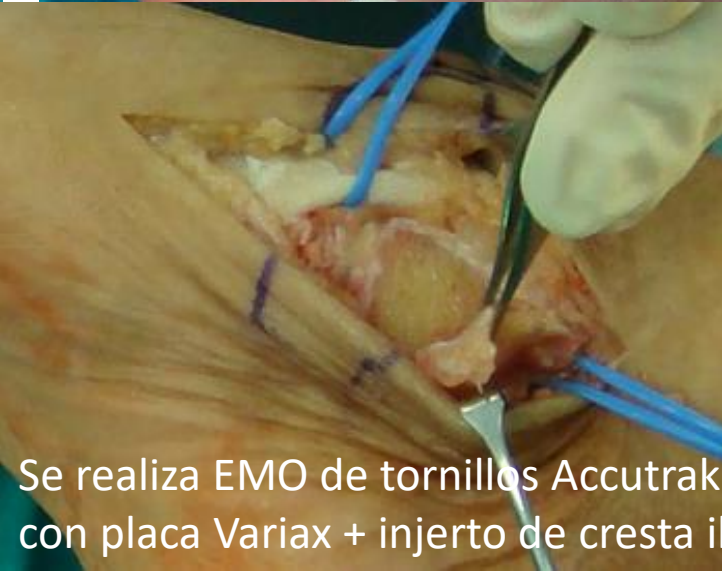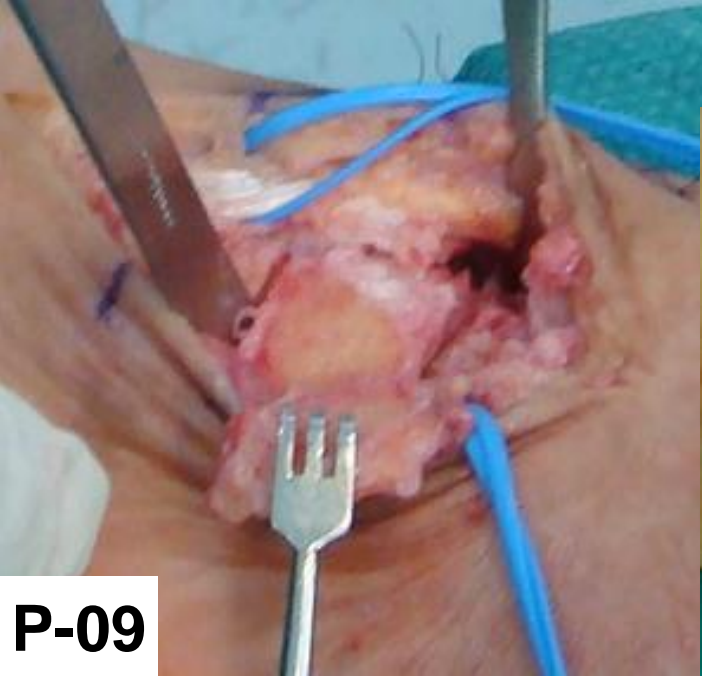
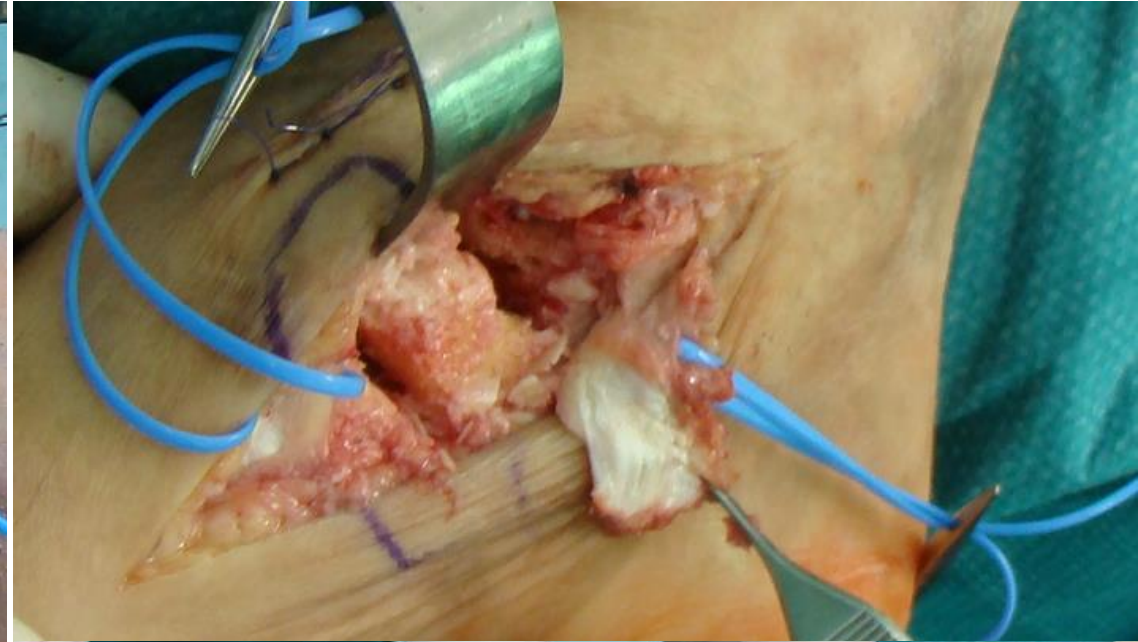
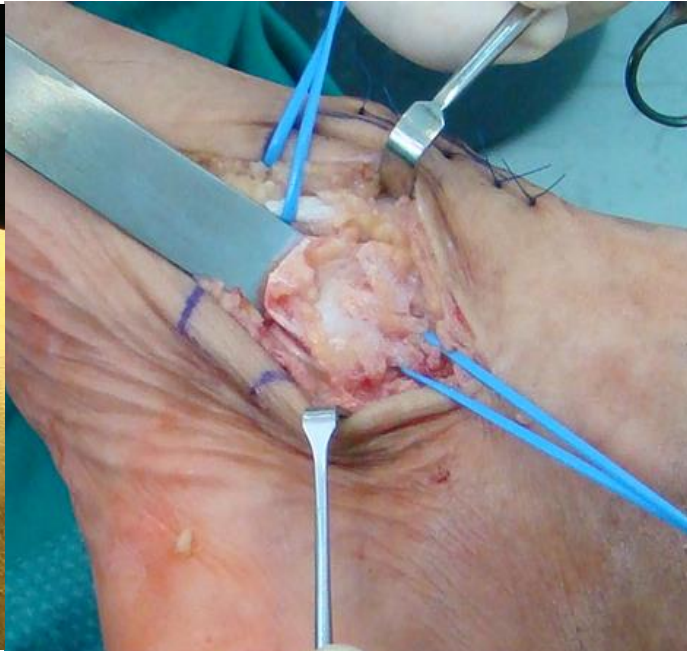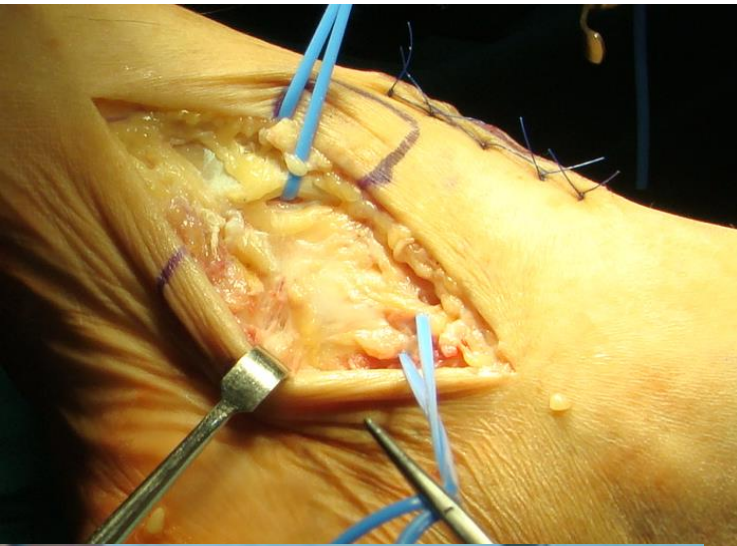
MARÍA TÍSCAR GARCÍA ORTIZ, JOSE JUAN TALAVERA GOSÁLBEZ, ANTONIA VASALLO PRIETO, FERNANDO LÓPEZ PRATS.

HOSPITAL GENERAL UNIVERSITARIO DE ELCHE.

12/01/2015 : 6 meses postquirúrgicos. A pesar de movilidad completa, continúa con dolor e impotencia funcional para la deambulación.



ARTRODESIS DE ARCO INTERNO TRAS FRACTURA ESCAFOIDES TARSIANO. A PROPÓSITO DE UN CASO.
MARÍA TÍSCAR GARCÍA ORTIZ, JOSE JUAN TALAVERA GOSÁLBEZ, ANTONIA VASALLO PRIETO, FERNANDO LÓPEZ PRATS.
HOSPITAL GENERAL UNIVERSITARIO DE ELCHE.



Se realiza EMO de tornillos Accutrak y artrodesis de arco interno con placa Variax + injerto de cresta ilíaca.

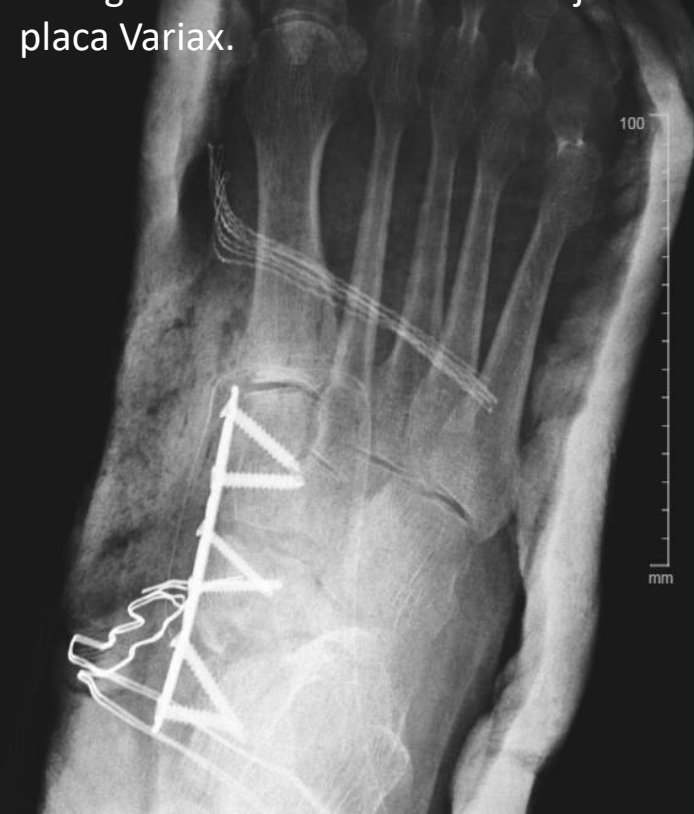ARTRODESIS DE ARCO INTERNO TRAS FRACTURA ESCAFOIDES TARSIANO. A PROPÓSITO DE UN CASO.

MARÍA TÍSCAR GARCÍA ORTIZ, JOSE JUAN TALAVERA GOSÁLBEZ, ANTONIA VASALLO PRIETO, FERNANDO LÓPEZ PRATS.

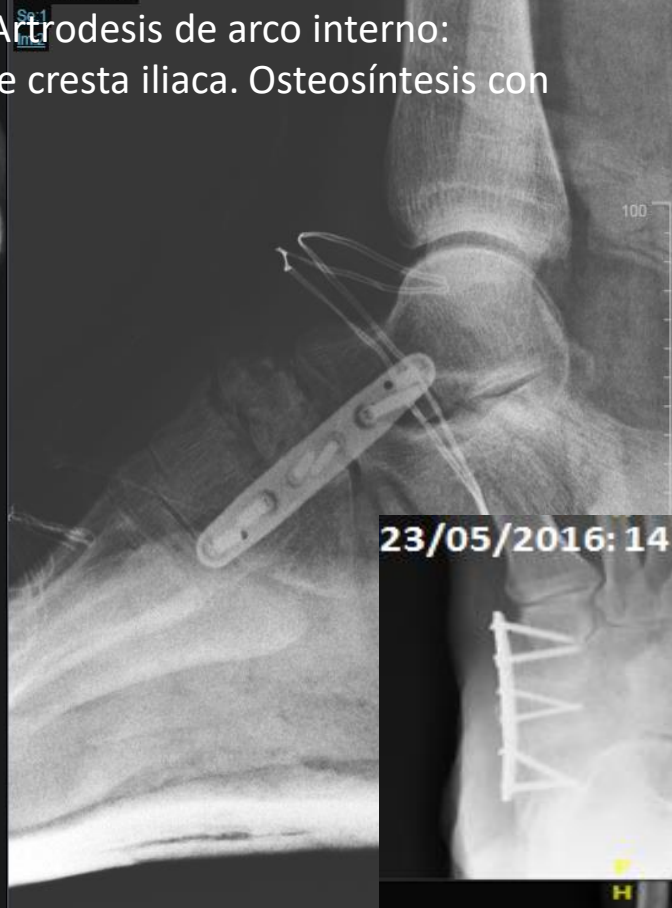
HOSPITAL GENERAL UNIVERSITARIO DE ELCHE.

IARSO.B AP

05/03/2015. 2ª Iqx: EMO Accutrack + Artrodesis de arco interno: astrágalo-escafo-cuneana con injerto de cresta iliaca. Osteosíntesis con placa Variax.



IARSO.B Oblicuo



5 meses tras la 2ª intervención se observa consolidación de la artrodesis y tras 8 meses se reincorporó a su vida laboral. AOFAS pre (56) post (80)

23/05/2016: 14 MESES POSTQX. Buena función postquirúrgica.

