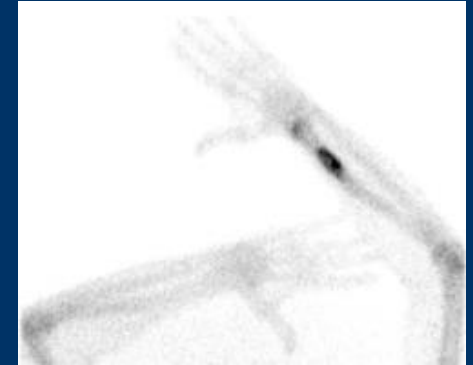
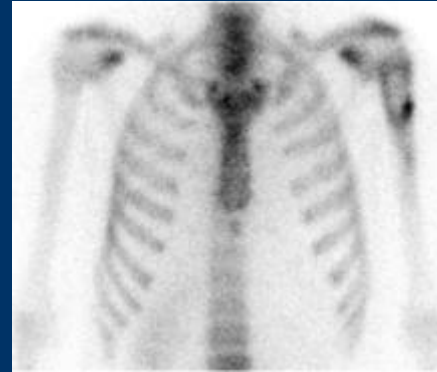
TRATAMIENTO DE OLIGOMETÁSTASIS MEDIANTE CIRUGÍA ONCOLÓGICA CON INTENCIÓN CURATIVA

F. Jara García; V. Zarzuela; C. Sánchez; A. Amaro; L. Castillo; A. Bru
Consorci Hospital General Universitari València

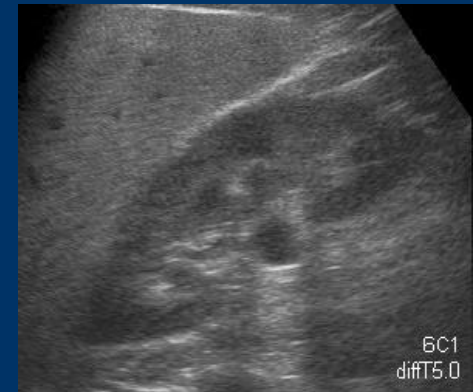INTRODUCCIÓN

Oligometástasis: presencia de ≤ 5 metástasis de un tumor primario con poca capacidad de invasión. Es un estadio intermedio entre enfermedad localizada y diseminada.



Un 30% de los carcinomas de células renales presentan metástasis al diagnóstico. En estos casos, el enfoque clásico de tratamiento consiste en la quimioterapia.

Sin embargo, en aquellos paciente que presenten oligometástasis, el objetivo del tratamiento pueden ser cirugías oncológicas con intención curativa.

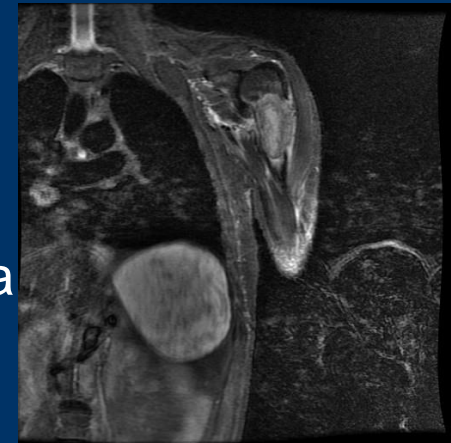
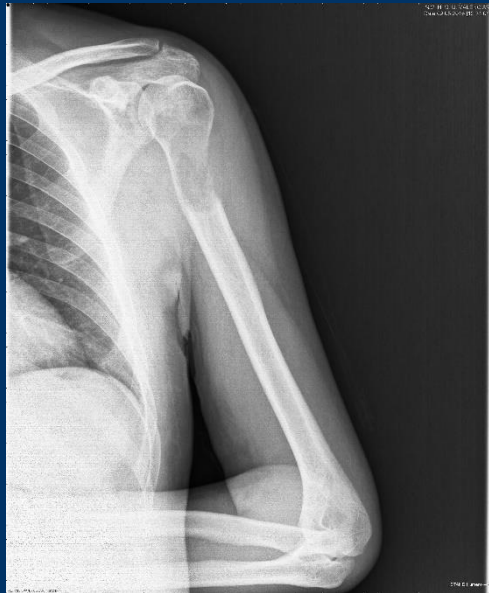
TRATAMIENTO DE OLIGOMETÁSTASIS MEDIANTE CIRUGÍA ONCOLÓGICA CON INTENCIÓN CURATIVA

F. Jara García; V. Zarzuela; C. Sánchez; A. Amaro; L. Castillo; A. Bru
Consorci Hospital General Universitari València

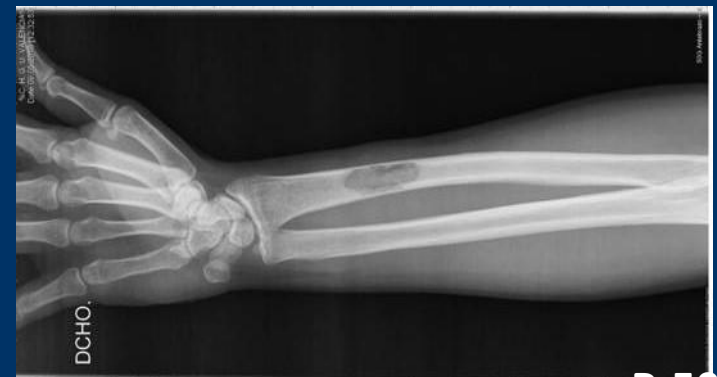MATERIAL Y MÉTODO

Varón de 49 años, carcinoma de células renales, nefrectomía izquierda con intención curativa dos años antes, presentado en Comité de Tumores para valorar el tratamiento de metástasis en húmero proximal izquierdo.



Durante el estudio de extensión se objetiva otra metástasis en tercio medio del radio derecho.

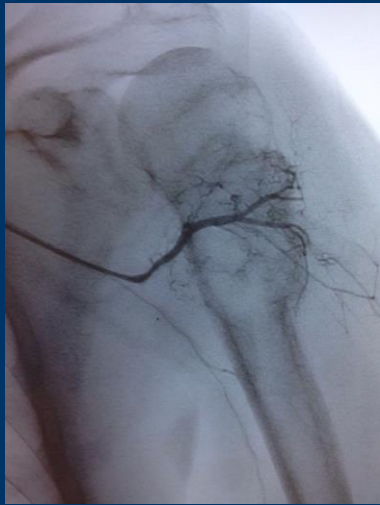
Finalmente se decide cirugía con intención curativa en dos tiempos.



TRATAMIENTO DE OLIGOMETÁSTASIS MEDIANTE CIRUGÍA ONCOLÓGICA CON INTENCIÓN CURATIVA

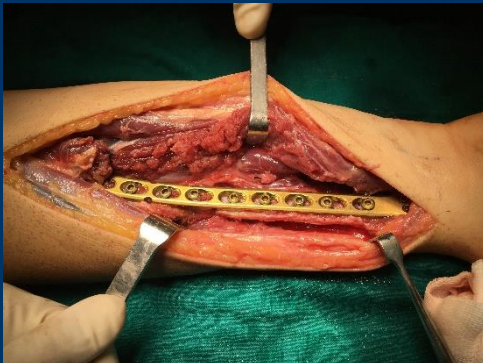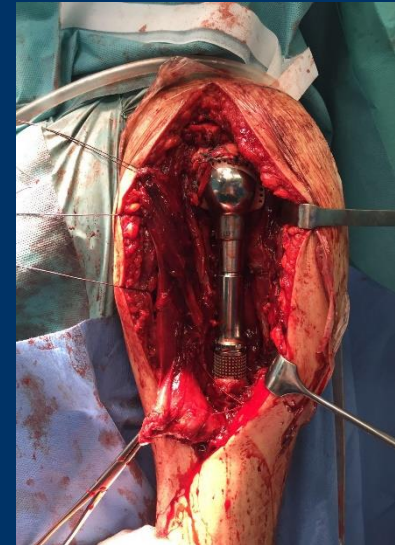
F. Jara García; V. Zarzuela; C. Sánchez; A. Amaro; L. Castillo; A. Bru
Consorci Hospital General Universitari València

MATERIAL Y MÉTODO



Una característica de los tumores renales es su gran vascularización, por ello se decidió embolización prequirúrgica por parte del servicio de Radiología Intervencionista.

En un 1er tiempo, se realizó cirugía oncológica ampliada de la lesión humeral y reconstrucción con prótesis tumoral.



En un 2º tiempo, se llevó a cabo una cirugía oncológica ampliada de la lesión radial y reconstrucción con autoinjerto de peroné contralateral y RAFI.

TRATAMIENTO DE OLIGOMETÁSTASIS MEDIANTE CIRUGÍA ONCOLÓGICA CON INTENCIÓN CURATIVA

F. Jara García; V. Zarzuela; C. Sánchez; A. Amaro; L. Castillo; A. Bru
Consorci Hospital General Universitari València

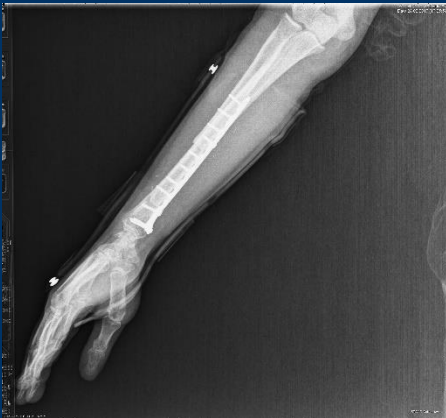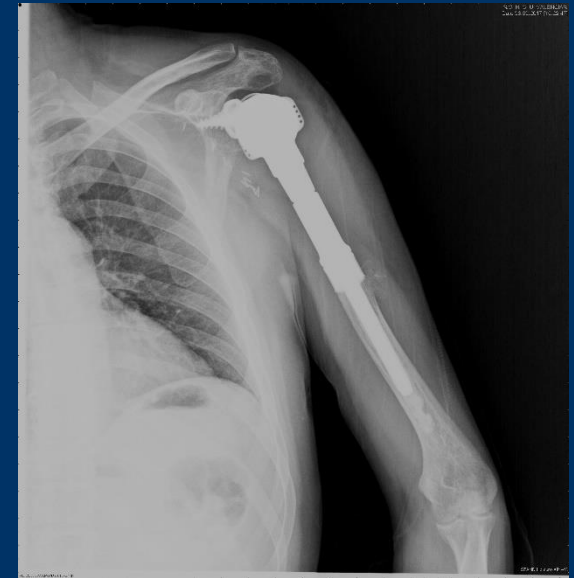RESULTADOS

Al año de seguimiento, el paciente presenta buen control local y sistémico de sus enfermedad.

Clínicamente se encuentra sin dolor (EVA 1).

El hombro intervenido tiene anteversión de 60° y abducción de 45° .

Radiológicamente la prótesis humeral no muestra signos de aflojamiento.



A nivel de la muñeca, clínicamente presenta buena fuerza de prensión, dorsiflexión de 20° y flexión palmar de 30° , y se observan signos de consolidación radiológica.

TRATAMIENTO DE OLIGOMETÁSTASIS MEDIANTE CIRUGÍA ONCOLÓGICA CON INTENCIÓN CURATIVA

F. Jara García; V. Zarzuela; C. Sánchez; A. Amaro; L. Castillo; A. Bru
Consorci Hospital General Universitari València

CONCLUSIONES

Las posibilidades de tratamiento de los pacientes que presentan tumores con oligometástasis ha cambiado.

Pacientes con metástasis únicas u oligometástasis pueden ser tratados con cirugías oncológicas con intención curativa si el tumor primario se encuentra controlado, aumentando la supervivencia e incluso logrando su curación.