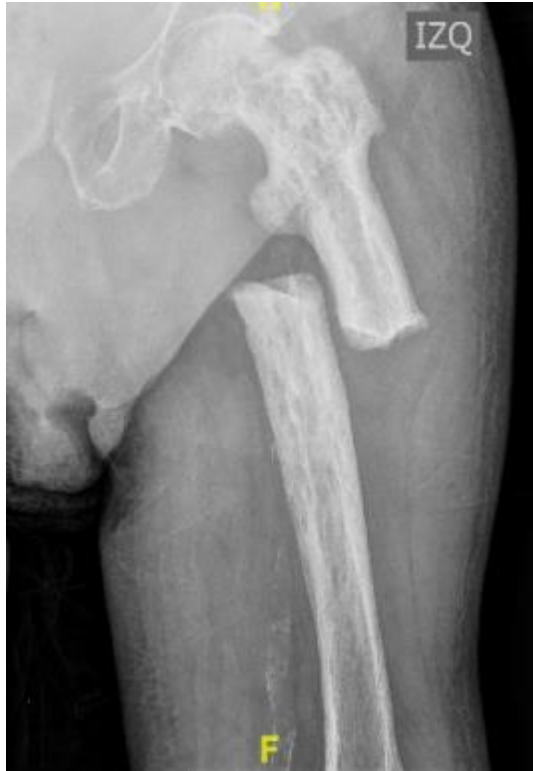

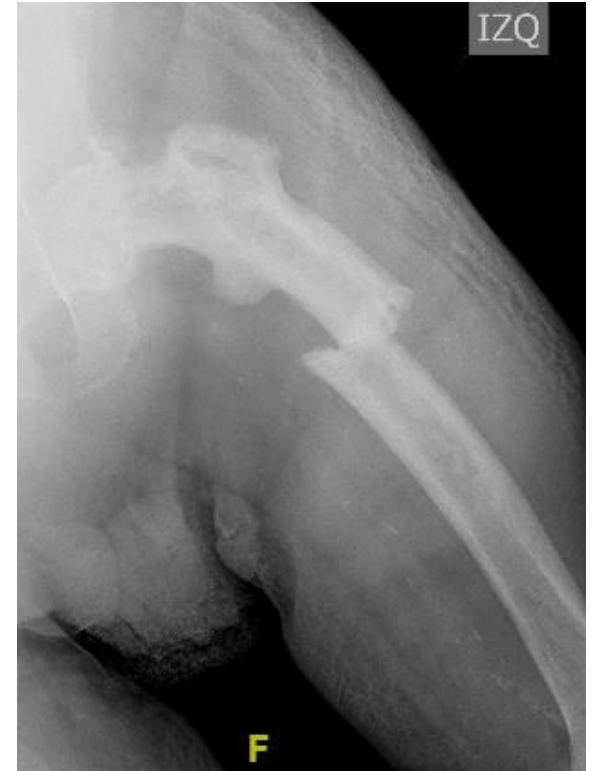OSTEOSÍNTESIS SOBRE FÉMUR PAGÉTICO

Martinez Méndez, D.; Mahiques López, G.; Rubio Morales, M.; Miralles Muñoz, FA.
HOSPITAL GENERAL UNIVERSITARIO DE ELDA



Paciente de **90 años**
que ingresa tras caída
accidental

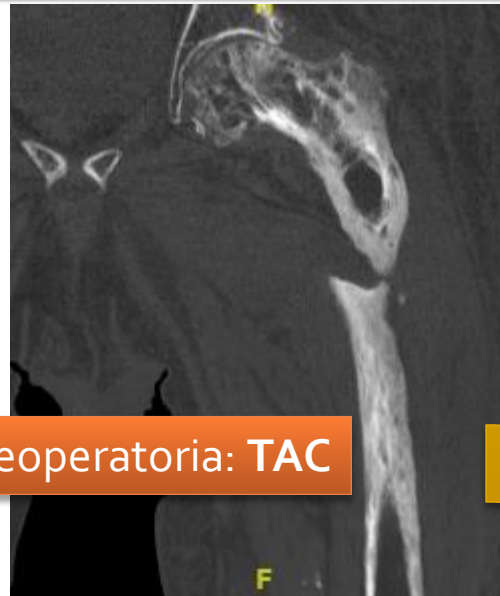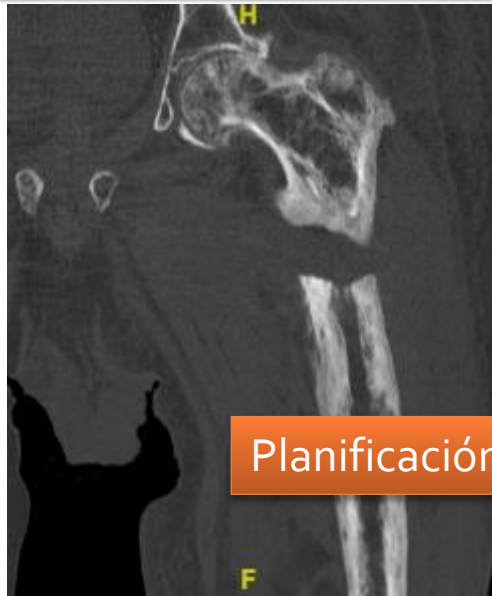Antecedentes
**ENFERMEDAD DE
PAGET**



Diagnóstico: fractura diafisaria proximal en fémur PAGÉTICO

OSTEOSÍNTESIS SOBRE FÉMUR PAGÉTICO

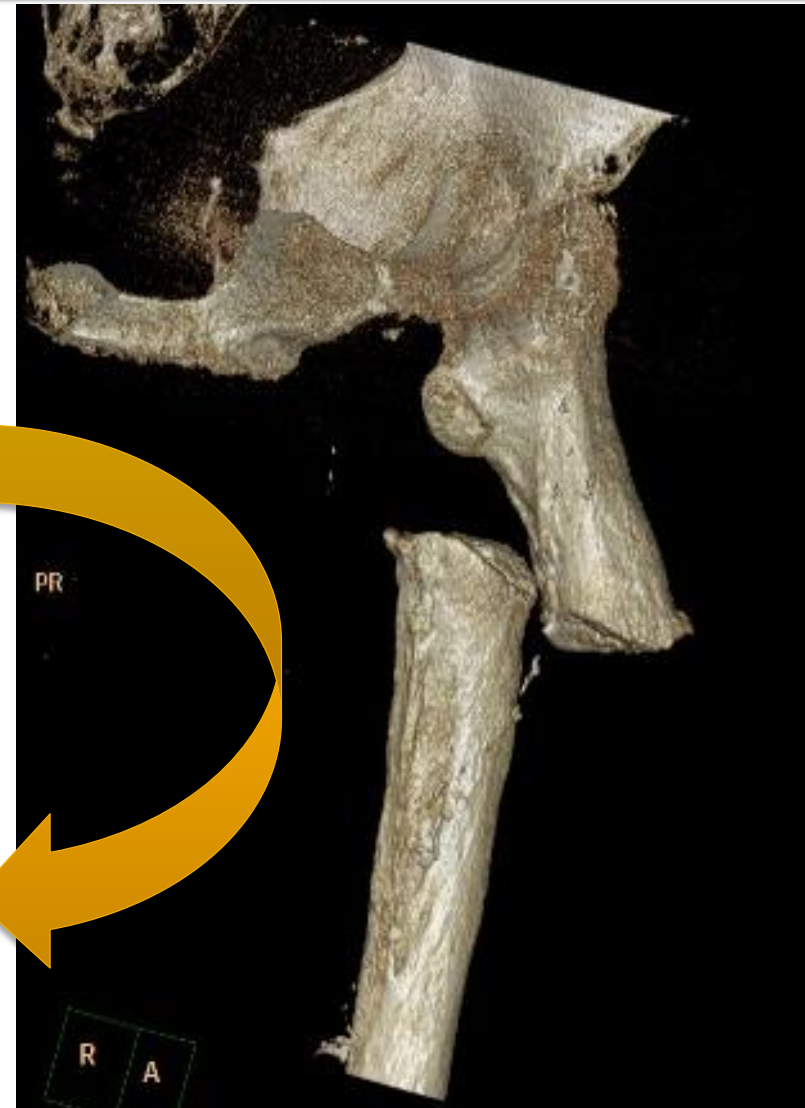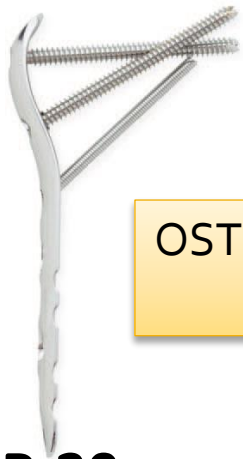Martínez Méndez, D.; Mahiques López, G.; Rubio Morales, M.; Miralles Muñoz, FA.
HOSPITAL GENERAL UNIVERSITARIO DE ELDA



Planificación preoperatoria: TAC

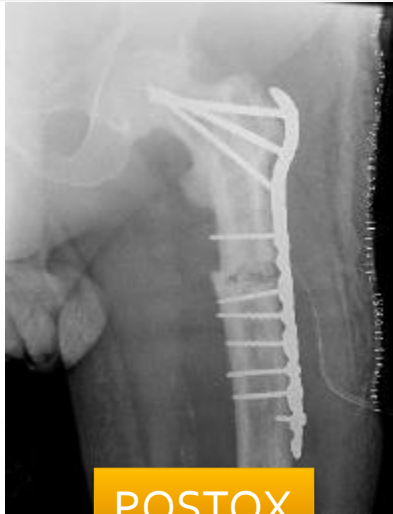TRATAMIENTO

OSTEOSÍNTESIS CON PLACA LCP 4.5/5.0
DE FÉMUR PROXIMAL

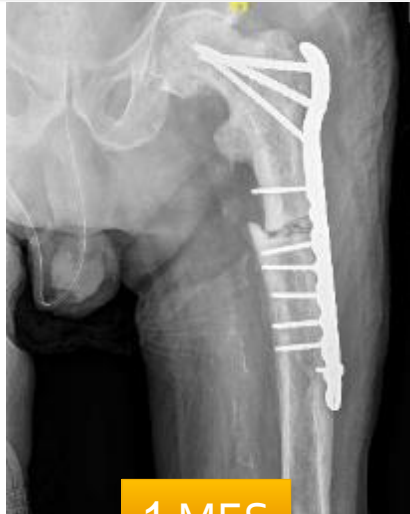

OSTEOSÍNTESIS SOBRE FÉMUR PAGÉTICO

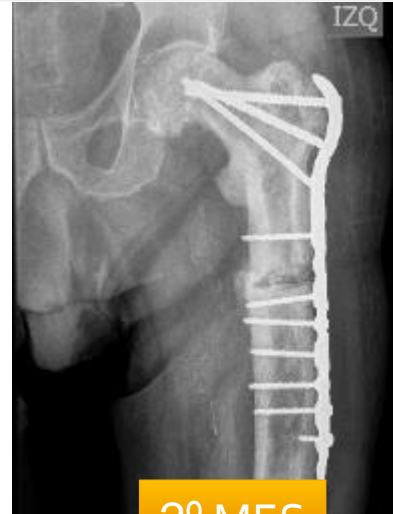Martinez Méndez, D.; Mahiques López, G.; Rubio Morales, M.; Miralles Muñoz, FA.
HOSPITAL GENERAL UNIVERSITARIO DE ELDA



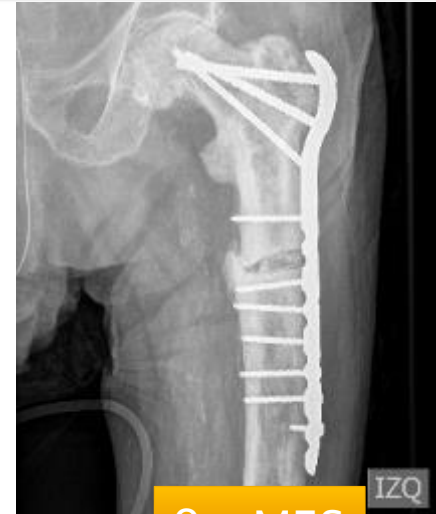POSTOX



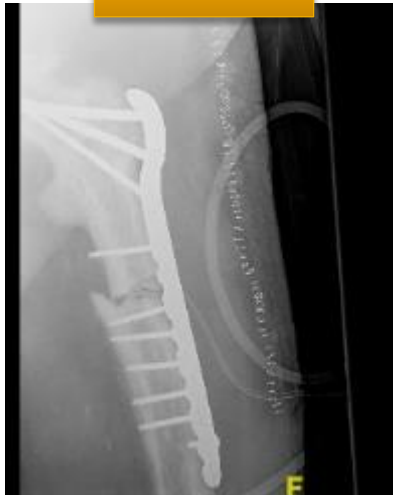1 MES



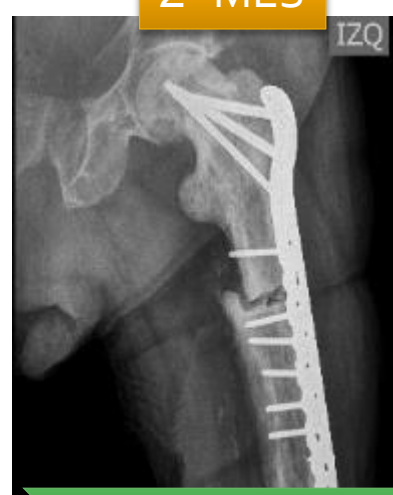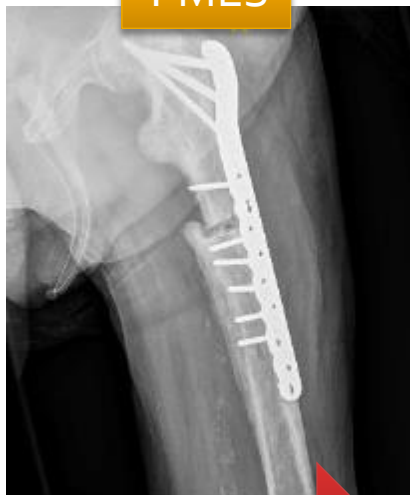2º MES



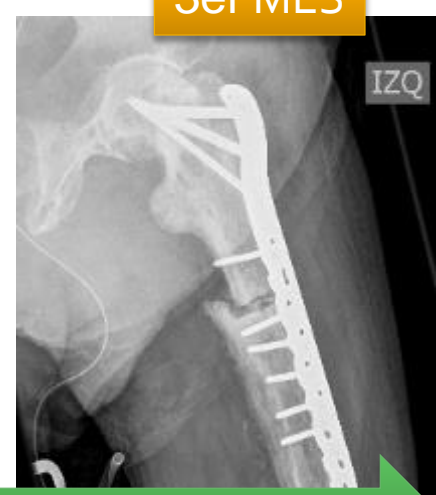3er MES



DESCARGA

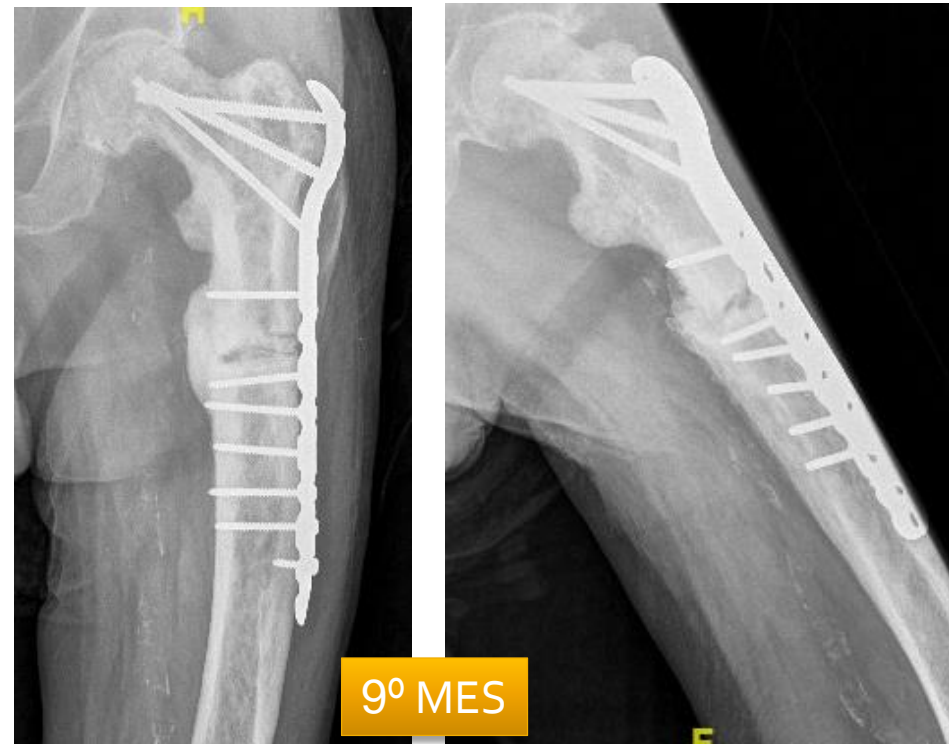
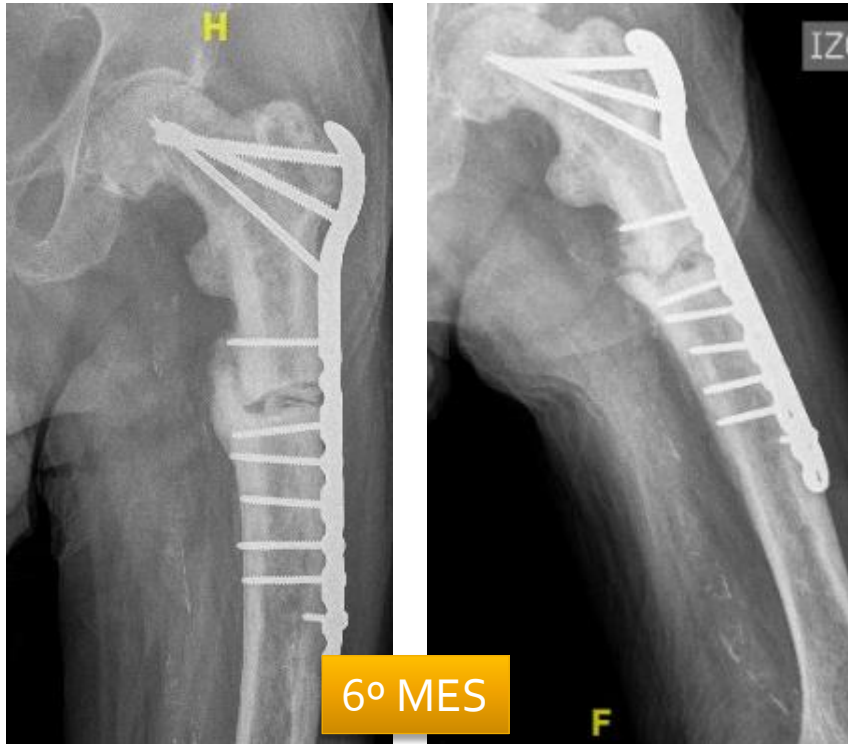


CARGA PARCIAL



OSTEOSÍNTESIS SOBRE FÉMUR PAGÉTICO

Martinez Méndez, D.; Mahiques López, G.; Rubio Morales, M.; Miralles Muñoz, FA.
HOSPITAL GENERAL UNIVERSITARIO DE ELDA



Deambulaci3n con ayudas

Dolor mecánico leve

Signos de consolidaci3n parcial

Asintomático

CONSOLIDACI3N COMPLETA

ALTA DEL PROCESO

OSTEOSÍNTESIS SOBRE FÉMUR PAGÉTICO

Martinez Méndez, D.; Mahiques López, G.; Rubio Morales, M.; Miralles Muñoz, FA.
HOSPITAL GENERAL UNIVERSITARIO DE ELDA



CONCLUSIONES

En la enfermedad de **Paget** el **tratamiento** de las fracturas de fémur resulta **técnicamente difícil**, siendo **imprescindible** una correcta **planificación** preoperatoria

En la literatura, el tratamiento con placa **no está considerado** como de elección

Nuestro caso presentó una **evolución satisfactoria**, obteniendo la consolidación ósea en los plazos **normales**