



# ABORDAJE POSTEROLATERAL UNICO PARA FRACTURAS DE PILON TIBIAL

**ALEJANDRO PÉREZ GARCÍA**; PEDRO ANTONIO GARCÍA PORCEL  
MARINA HERNÁNDEZ TORRALBA; JORGE DE LAS HERAS ROMERO  
FERNANDO JOSE MORENO SÁNCHEZ; RAUL VALVERDE SARABIA  
MARIA DE LA LUZ BELANDO GARRES

# ABORDAJE POSTEROLATERAL UNICO PARA FRACTURAS DE PILON TIBIAL

ALEJANDRO PÉREZ GARCÍA; PEDRO ANTONIO GARCÍA PORCEL  
MARINA HERNÁNDEZ TORRALBA; JORGE DE LAS HERAS ROMERO  
FERNANDO JOSE MORENO SÁNCHEZ; RAUL VALVERDE SARABIA  
MARIA DE LA LUZ BELANDO GARRES



HOSPITAL GENERAL UNIVERSITARIO  
REINA SOFÍA

## INTRODUCCION

Las fracturas de pilón tibial constituyen el 7% de las fracturas de tibia y aproximadamente del 1-10% de todas las del miembro inferior.

La mayoría suceden como consecuencia de un accidente de tráfico y su manejo es complicado.

Es importante estar familiarizados con estas lesiones con el fin de conseguir una osteosíntesis lo más exacta que se pueda, respetando en lo posible las partes blandas.

# ABORDAJE POSTEROLATERAL UNICO PARA FRACTURAS DE PILON TIBIAL

ALEJANDRO PÉREZ GARCÍA; PEDRO ANTONIO GARCÍA PORCEL  
MARINA HERNÁNDEZ TORRALBA; JORGE DE LAS HERAS ROMERO  
FERNANDO JOSE MORENO SÁNCHEZ; RAUL VALVERDE SARABIA  
MARIA DE LA LUZ BELANDO GARRES



HOSPITAL GENERAL UNIVERSITARIO  
REINA SOFÍA

## MATERIAL Y METODOS

Paciente que sufre un accidente de tráfico con traumatismo sobre MID. Presenta dolor, impotencia funcional y deformidad, así como edema de partes blandas en cara anterior-medial del tobillo.

En la Rx simple se observa una fractura de pilón tibial con una fractura asociada del maleolo peroneo.

## RESULTADOS

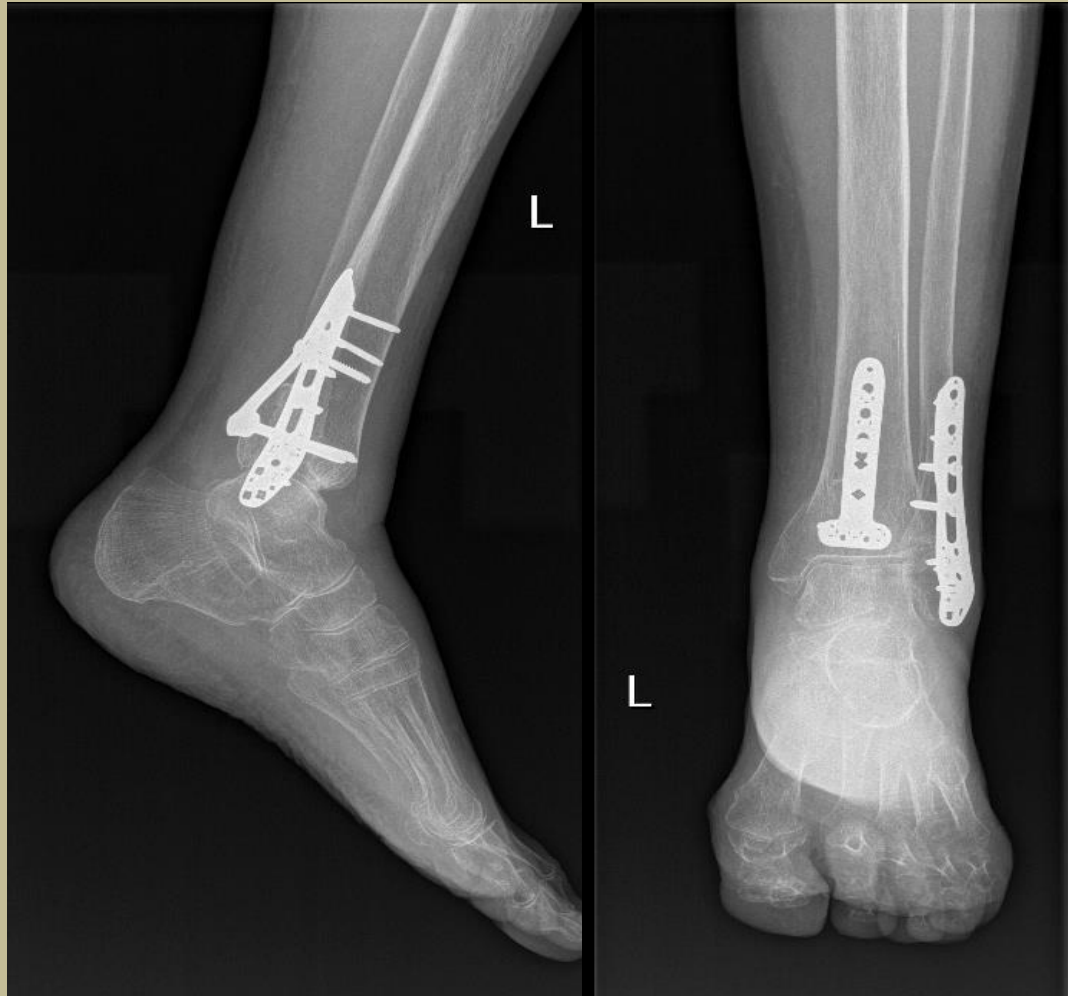
En base a las características de la fractura y la localización de la lesión de partes blandas se propone el abordaje posterolateral. Mediante un abordaje longitudinal a media distancia entre tendones peroneos y Aquiles, se expone subperióticamente la parte posterolateral del peroneo distal y se coloca una placa de LCP para peroneo distal de Synthes y después se aborda la cara posterior de la tibia distal, entre los tendones peroneos y el musculo flexor del hallux colocando una placa LCP distal de tibia en T de Synthes también.

# ABORDAJE POSTEROLATERAL UNICO PARA FRACTURAS DE PILON TIBIAL

ALEJANDRO PÉREZ GARCÍA; PEDRO ANTONIO GARCÍA PORCEL  
MARINA HERNÁNDEZ TORRALBA; JORGE DE LAS HERAS ROMERO  
FERNANDO JOSE MORENO SÁNCHEZ; RAUL VALVERDE SARABIA  
MARIA DE LA LUZ BELANDO GARRES



HOSPITAL GENERAL UNIVERSITARIO  
REINA SOFÍA



Se inmovilizó con férula suro-pédica durante 2 semanas y posterior inicio de rehabilitación, permitiendo el apoyo al mes de la fractura. A los 3 meses el paciente ha retomado su actividad diaria normal con un balance articular completo y sin dolor a la carga.

# ABORDAJE POSTEROLATERAL UNICO PARA FRACTURAS DE PILON TIBIAL

ALEJANDRO PÉREZ GARCÍA; PEDRO ANTONIO GARCÍA PORCEL  
MARINA HERNÁNDEZ TORRALBA; JORGE DE LAS HERAS ROMERO  
FERNANDO JOSE MORENO SÁNCHEZ; RAUL VALVERDE SARABIA  
MARIA DE LA LUZ BELANDO GARRES



HOSPITAL GENERAL UNIVERSITARIO  
REINA SOFÍA

## CONCLUSIONES

Las fracturas de pilon tibial son fracturas complejas que presentan un alto índice de complicaciones locales y secuelas, muchas veces como consecuencia de amplios abordajes y mucha desperiostización

El abordaje posterolateral lo consideramos sencillo y permite una buena exposición de la fractura, evitando dañar partes blandas y preservando la vascularización.