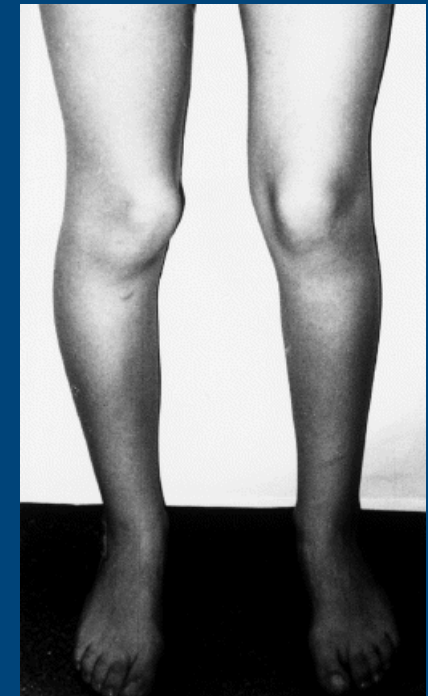
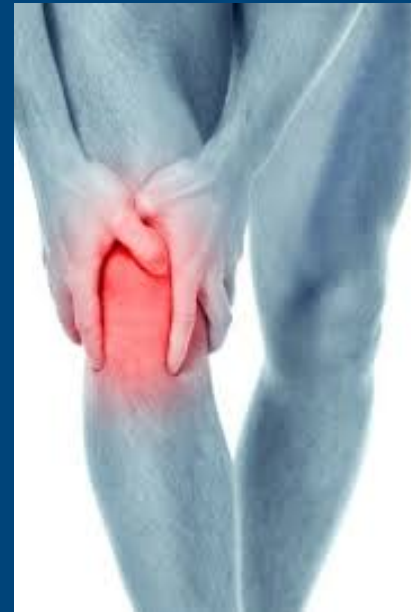

SÍNDROME DE MALA ALINEACIÓN TORSIONAL

ANDREA MURO CABALLER, LAURA CASTILLO RUIPÉREZ, SARA FUENTES REAL, BEATRIZ NOVOA SIERRA, ÁNGELA PIERA SAIZ, ANTONIO BRU POMER.HGUV.

INTRODUCCIÓN

- ✓ Es una patología infradiagnosticada que precisa de valoración clínicoradiológica específica.
- ✓ En 1977 se describió la tríada de Judet: aumento de anteversión femoral, rotación externa tibial y pie plano valgo.
- ✓ Los pacientes tienen antecedentes de patología femoropatelar siendo el dolor y la subluxación patelar la sintomatología más frecuente.



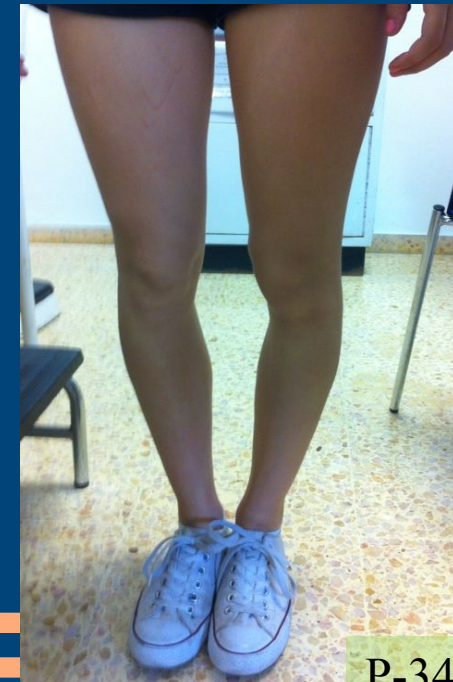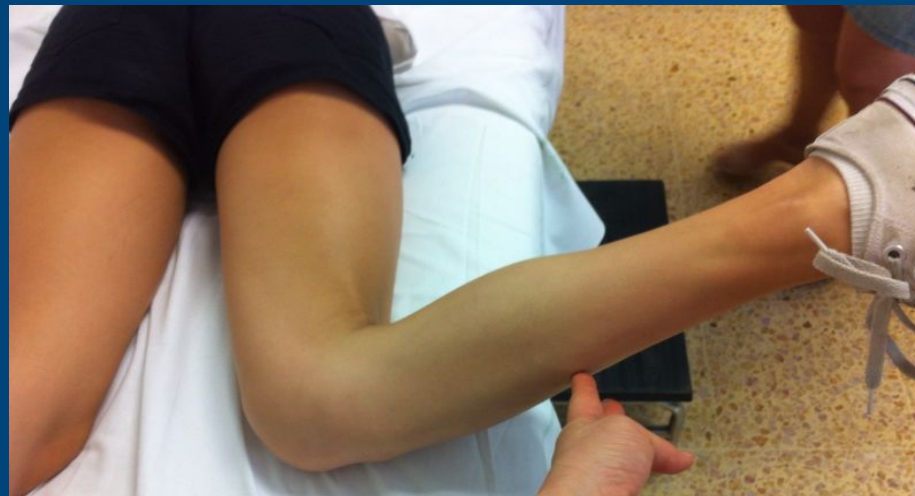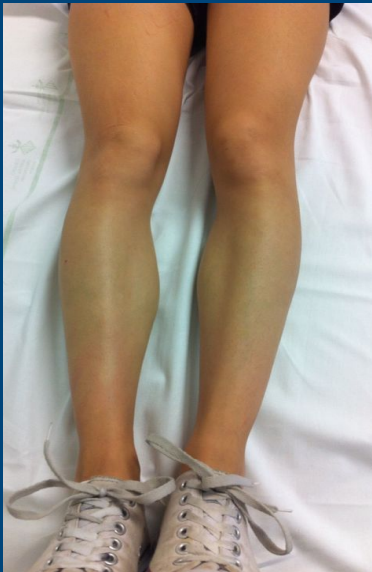SÍNDROME DE MALA ALINEACIÓN TORSIONAL

ANDREA MURO CABALLER, LAURA CASTILLO RUIPÉREZ, SARA FUENTES REAL, BEATRIZ NOVOA SIERRA, ÁNGELA PIERA SAIZ, ANTONIO BRU POMER.HGUV.

MATERIAL Y MÉTODOS

- ✓ Mujer 16 años con dolor rotuliano bilateral D>I.
- ✓ Exploración:

Patelas convergentes, “tracking” patelar normal. Genu varo. Aumento de anteversión femoral. Rotación externa tibial. Marcha torpe. Ángulo Q bilateral 18° Ángulo muslo-pie > 20°

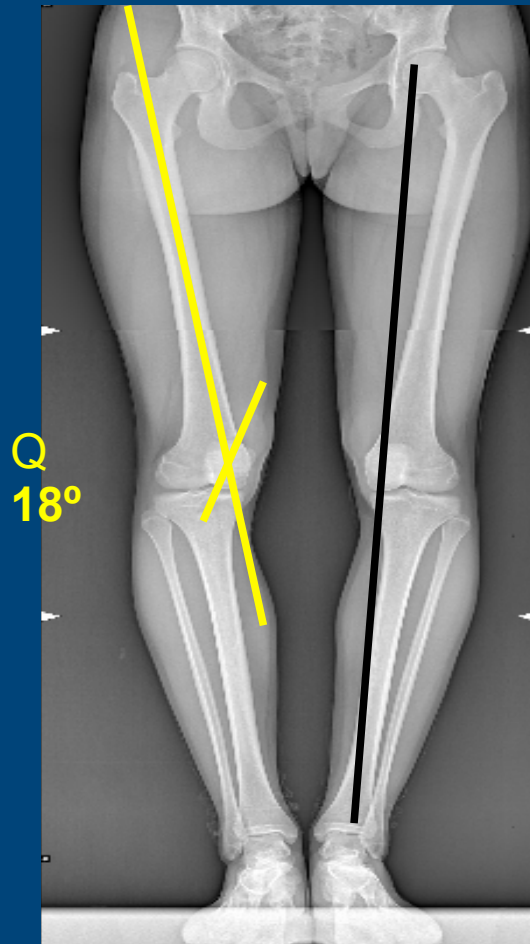


SÍNDROME DE MALA ALINEACIÓN TORSIONAL

ANDREA MURO CABALLER, LAURA CASTILLO RUIPÉREZ, SARA FUENTES REAL, BEATRIZ NOVOA SIERRA, ÁNGELA PIERA SAIZ, ANTONIO BRU POMER. HGU.V

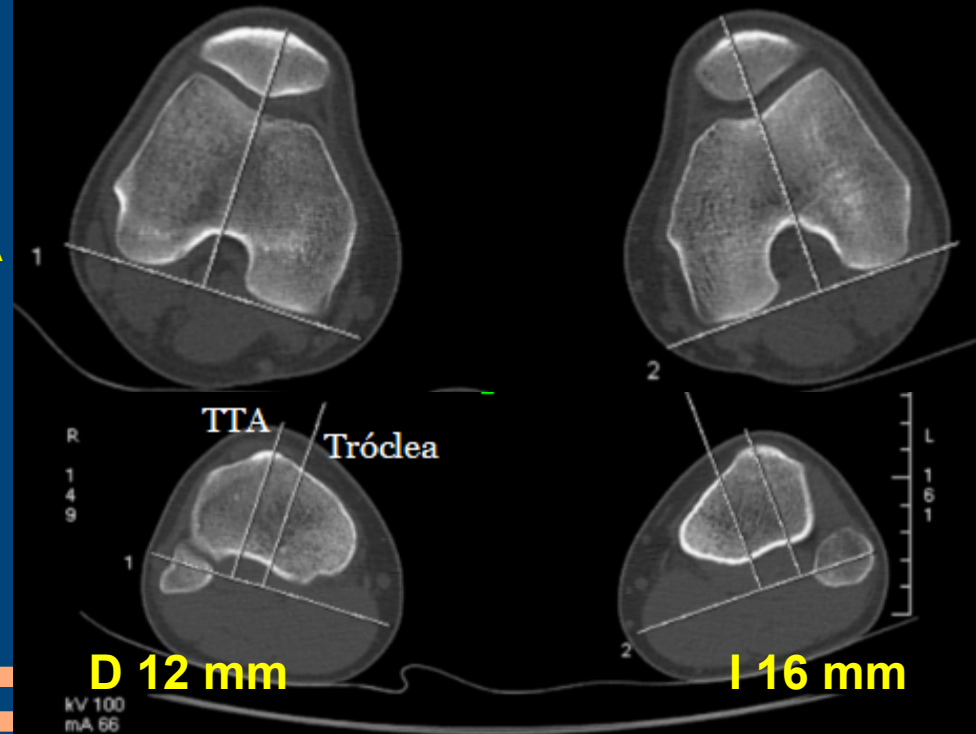
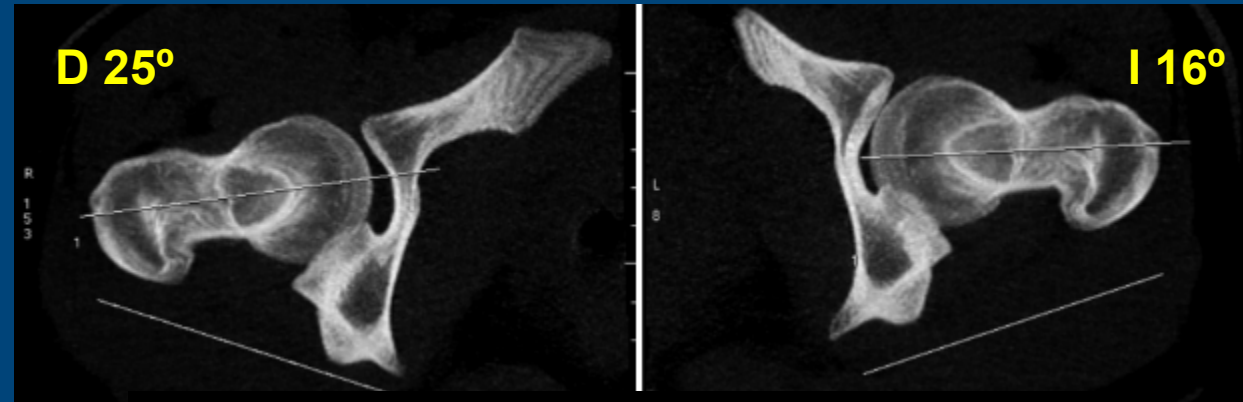
MATERIAL Y MÉTODOS

✓ TELEMETRÍA DE MMII:



DISTANCIA
TTA-GT

ANTEVERSIÓN FEMORAL

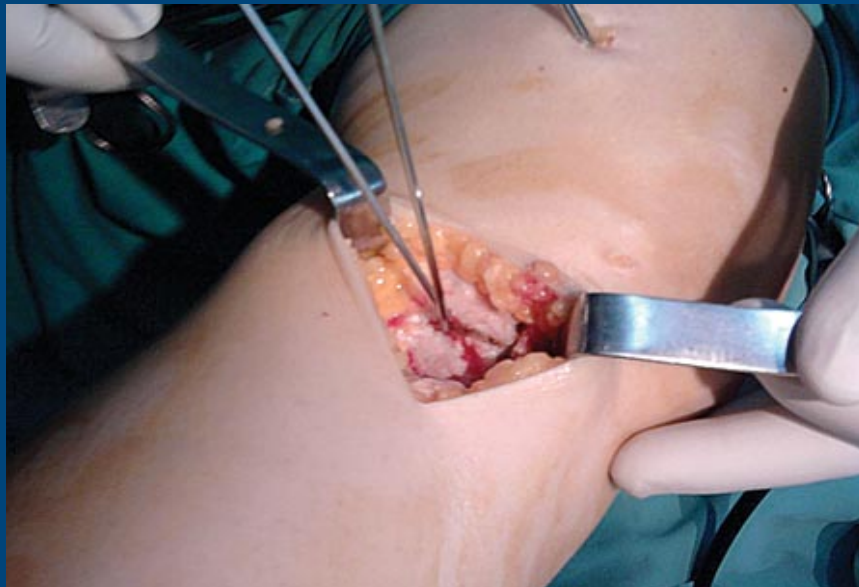


SÍNDROME DE MALA ALINEACIÓN TORSIONAL

ANDREA MURO CABALLER, LAURA CASTILLO RUIPÉREZ, SARA FUENTES REAL, BEATRIZ NOVOA SIERRA, ÁNGELA PIERA SAIZ, ANTONIO BRU POMER.HGUV.

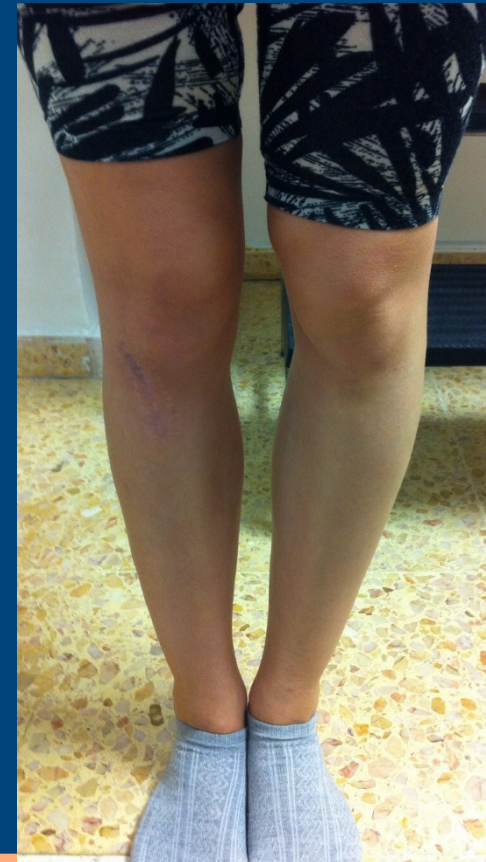MATERIAL Y MÉTODOS

- ✓ Fracaso tto conservador.
- ✓ Tto quirúrgico: OSTEOTOMÍA SUPRATUBEROSITARIA TRIPLANAR oblicua a los 3 ejes del espacio . Efecto de valguzación y rotación interna.



RESULTADOS

- ✓ Paresia leve del cuádriceps postquirúrgica que se recupera con RHB.
- ✓ Controles mensuales reflejan desaparición del dolor, buena alineación MID y mejoría de la marcha.
- ✓ Pendiente de cirugía contralateral.



SÍNDROME DE MALA ALINEACIÓN TORSIONAL

ANDREA MURO CABALLER, LAURA CASTILLO RUIPÉREZ, SARA FUENTES REAL, BEATRIZ NOVOA SIERRA, ÁNGELA PIERA SAIZ, ANTONIO BRU POMER.HGUV.

CONCLUSIONES:

- ✓ Patología que se debe sospechar en pacientes jóvenes con dolor femoropatelar o subluxaciones de rótula que presenten marcha torpe, rótulas convergentes y genu varo.
- ✓ Es necesario realizar un adecuado estudio radiológico para su diagnóstico.
- ✓ Si fracasa el tratamiento conservador, la ostetomía triplanar supratuberositaria es el tratamiento de elección. Su objetivo es obtener un ángulo muslo-pie menor de 20°.
- ✓ Complicaciones más frecuentes: parálisis transitoria del CPE y fractura metafisaria tibial.

- ✓ Delgado, Eliana D. M.D.; Schoenecker, Perry L. M.D.; Rich, Margaret M. M.D. Capelli, Ann M. R.N. Treatment of severe torsional malalignment syndrome. Journal of Pediatric Orthopaedic. July/August 1996 - Volume 16. pp 484-488
- ✓ Bruce A. MacWilliams, PhD; Mark L. McMulkin, PhD; Glen O. Baird, MD; Peter M. Stevens, MD Distal tibial rotation osteotomies Normalize frontal Plane Knee Moments. J Bone Joint Surg Am, 2010 Dec 01; 92 (17): 2835 -2842