



# Tratamiento Artroscópico de la Condromatosis Sinovial de Rodilla

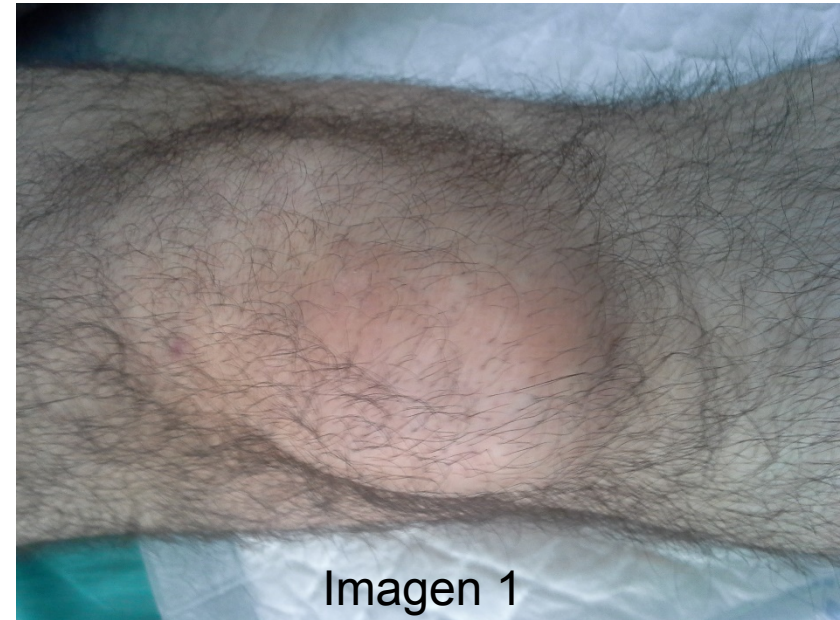Hurtado Oliver, Vicent; Martínez Algarra, José Carlos; Orenge Montoliu, Sònia; Silvestre Febrer, Arturo  
Hospital Francesc de Borja de Gandia



## Tratamiento Artroscópico de la Condromatosis Sinovial de Rodilla

Hurtado Oliver, Vicent; Martínez Algarra, José Carlos; Orensa Montoliu, Sònia; Silvestre Febrer, Arturo  
Hospital Francesc de Borja de Gandia

- Varón de 42 años que acude a CCEE COT por dolor y tumoración de la rodilla izquierda sin antecedente traumático
- **Antecedentes Patológicos:**
  - Osgood-Schlatter
- **Exploración Física:**
  - Tumoración en cara ántero-inferior de rodilla de consistencia sólida polilobulada (Imagen 1)





## Tratamiento Artroscópico de la Condromatosis Sinovial de Rodilla

Hurtado Oliver, Vicent; Martínez Algarra, José Carlos; Orenge Montoliu, Sònia; Silvestre Febrer, Arturo  
Hospital Francesc de Borja de Gandia

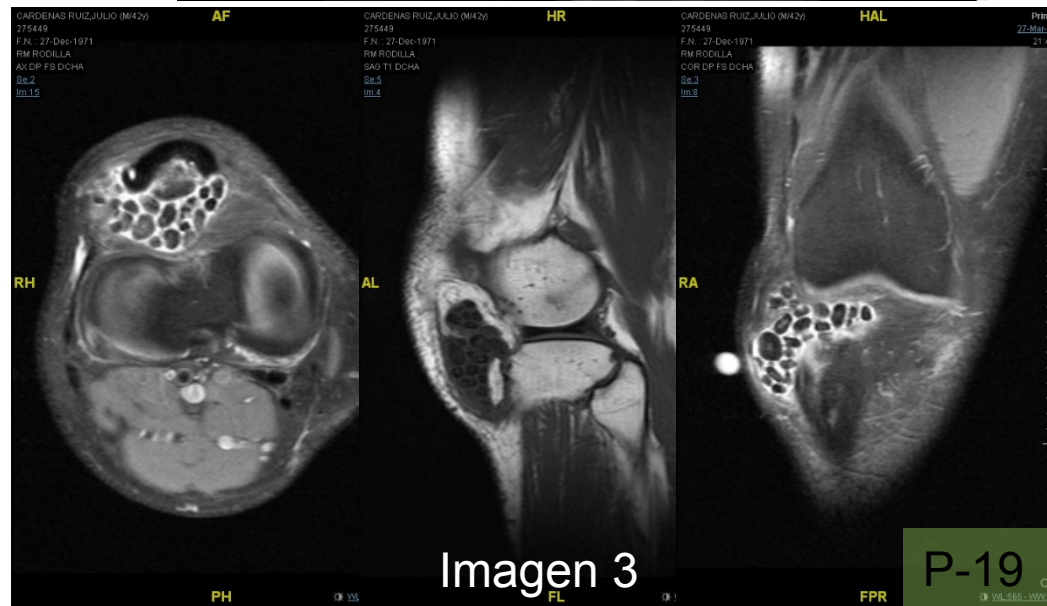
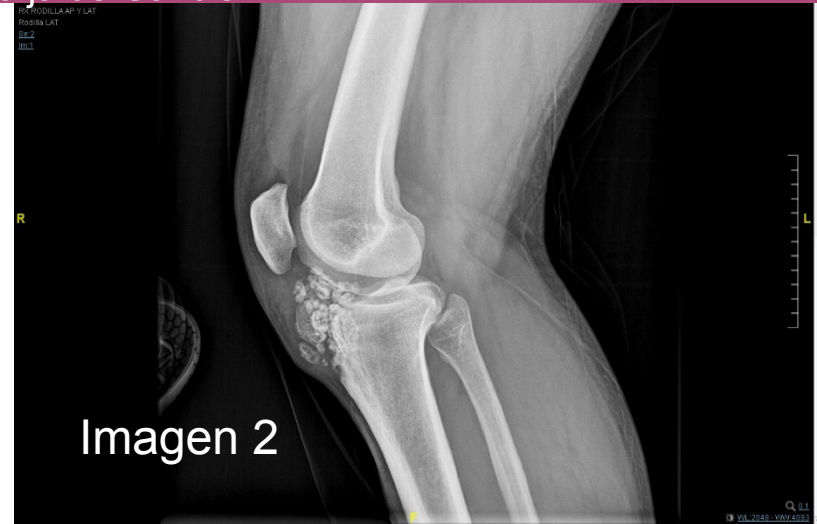### • Pruebas

#### Complementarias:

- Rx Simple (Imagen 2):  
Secuela de Osgood-Schlatter.

Múltiples lesiones calcificadas en cara anterior rodilla

- RMN (Imagen 3):  
Osteocondromatosis sinovial afectando a la bursa infrarrotuliana profunda. Tendinosis rotuliana y separación de sus fibras a nivel distal por compresión directa de los cuerpos calcificados.





### Tratamiento Artroscópico de la Condromatosis Sinovial de Rodilla

Hurtado Oliver, Vicent; Martínez Algarra, José Carlos; Orensa Montoliu, Sònia; Silvestre Febrer, Arturo  
Hospital Francesc de Borja de Gandia

- **Diagnóstico:**
  - Condromatosis Sinovial Rodilla Izquierda
- **Tratamiento:**
  - Extracción de cuerpos libres y Sinovectomía Artroscópica (Imagen 4)
- **Resultados:**
  - 6 meses después del tratamiento artroscópico, el paciente se presenta asintomático. Realizó una incorporación precoz a su actividad laboral y deportiva sin ninguna secuela. El control mediante RMN mostró ausencia de lesiones intrarticulares (Imagen 5)

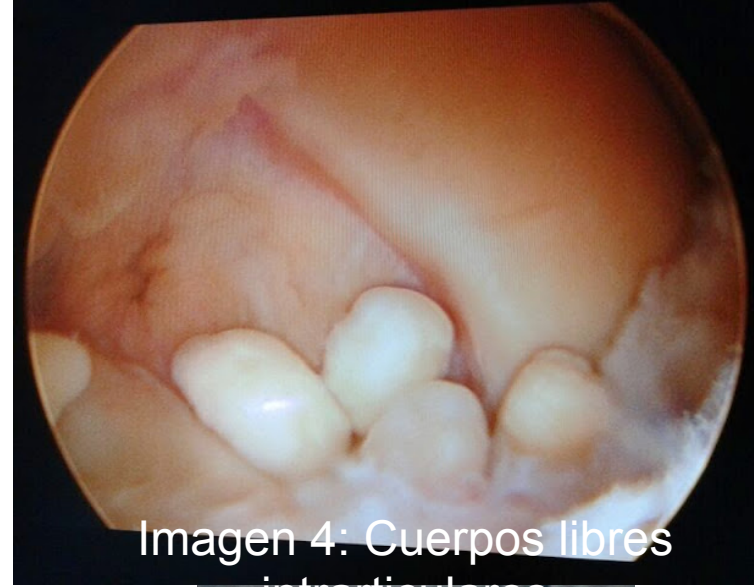
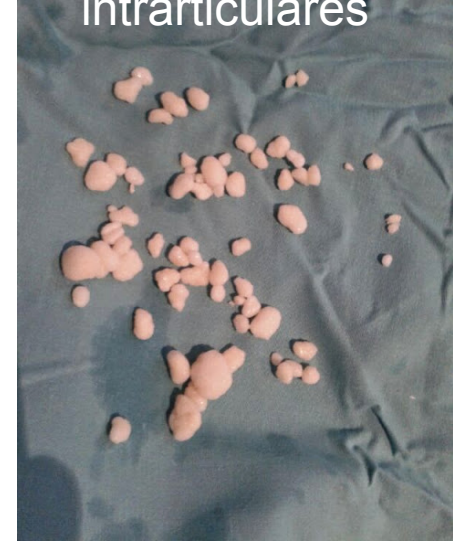
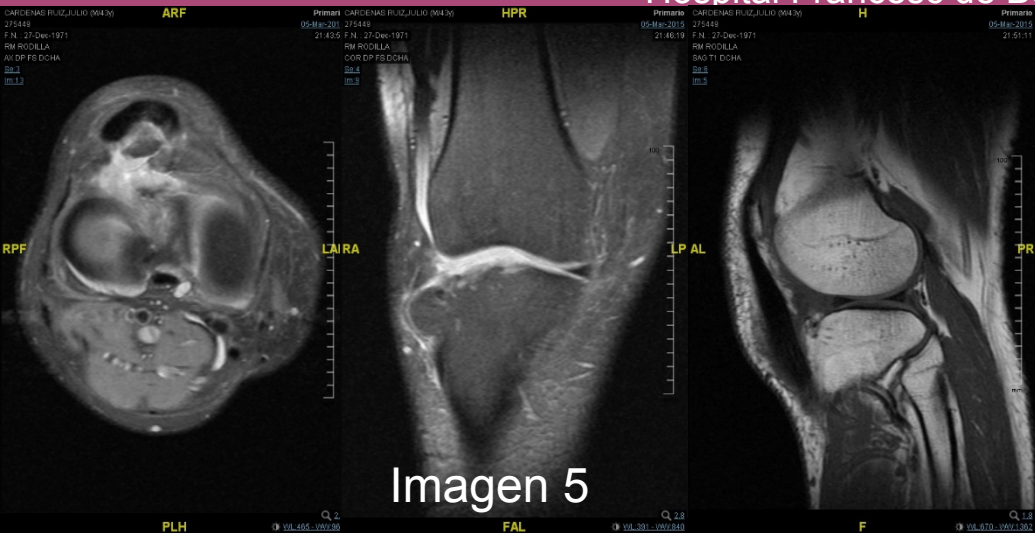
Imagen 4: Cuerpos libres intrarticulares





## Tratamiento Artroscópico de la Condromatosis Sinovial de Rodilla

Hurtado Oliver, Vicent; Martínez Algarra, José Carlos; Orenge Montoliu, Sònia; Silvestre Febrer, Arturo  
Hospital Francesc de Borja de Gandia



### • Discusión:

La condromatosis sinovial de la rodilla es una patología benigna poco frecuente causada por la proliferación metaplásica de la membrana sinovial. Su tratamiento de elección es la extracción artroscópica de los cuerpos libres asociada a una sinovectomía amplia. La simple extracción de cuerpos libres ha demostrado dar lugar a una mayor recurrencia respecto a la extracción con sinovectomía asociada.

Cabe tener en cuenta la condromatosis sinovial en el diagnóstico diferencial de la patología de rodilla, así como las formas no calcificantes de la enfermedad que pueden pasar desapercibidas en estudios radiográficos, siendo diagnosticadas de sinovitis

### Bibliografía:

- Jeffrey RE, Sinovial Chondromatosis. JB Joint Surgery (Br) 1967. 49, 530-534.
- Dorfman H, Debie B, Bonvarlet JP, Boyer: The Arthroscopy of sinovial chondromatosis of the knee. Arthroscopy, 1989, 5, 49-51.
- Murphy FP, Dahlin DC, Sullivan CR: Articular sinovial chondromatosis. JB Joint. Surgery 1962, 44, 77, 86.
- Klein W, Jensen KU: Arthroscopy synovectomy of the knee joint indication techniques and follow-up results. Arthroscopy, 1988, 4, 63-71.
- Ogilvie-Harris DJ, Basinski A: Arthroscopy synovectomy of the knee rheumatoid arthritis. Arthroscopy 1991-7, 91-97.
- Ogilvie-Harris MB Ch B FRCS and Salem Generalized Synovial Chondromatosis of the Knee. A Comparison of removal of the loose bodies alone with Arthroscopy Synovectomy. 1994. 10. 166.
- Coolican MR, Dandy DJ: Arthroscopy Management of sinovial chondromatosis of the knee. JB Joint Surgery (BR), 1989, 71, 498-500.