

NUESTRA EXPERIENCIA CON LA TÉCNICA DE WILSON EN EL TRATAMIENTO DEL 5º SUPRADDUCTO

**Esteban Castillo JL ; García Vera JJ; Reyes Martín A.
Hospital Vithas Xanit Internacional, Hospital Vithas Parque San Antonio**

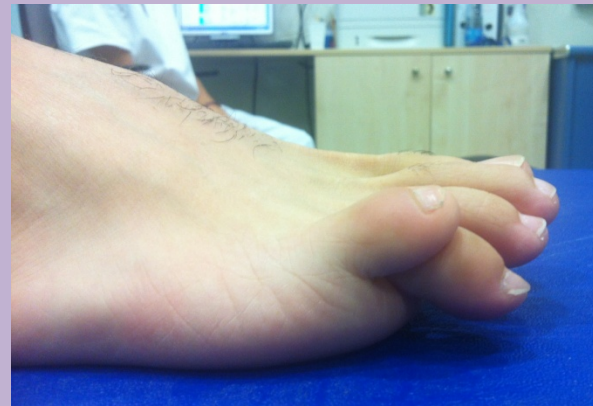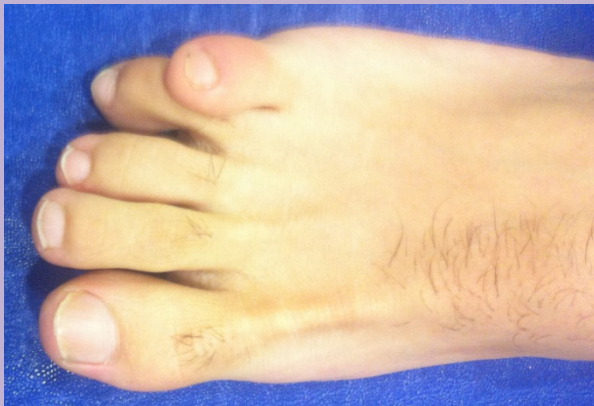NUESTRA EXPERIENCIA CON LA TECNICA DE WILSON EN EL TRATAMIENTO DEL 5º SUPRADDUCTO

Esteban Castillo JL ; García Vera JJ; Reyes Martín A.
Hospital Vithas Xanit Internacional, Hospital Vithas Parque San Antonio

INTRODUCCIÓN

El quinto dedo en supraducto es una deformidad, habitualmente congénita debida a una retracción del tendón extensor que genera una subluxación de la articulación metatarsofalángica y la superposición del quinto dedo sobre el cuarto condicionando: dolor, hiperqueratosis dorsomedial a nivel de la articulación interfalángica distal del 5º dedo e incomodidad para el uso de calzado normal.

Se han descrito variadas técnicas quirúrgicas para el tratamiento de esta deformidad: técnicas de liberación de tejidos blandos; ostotomías diversas e incluso la amputación del quinto dedo.



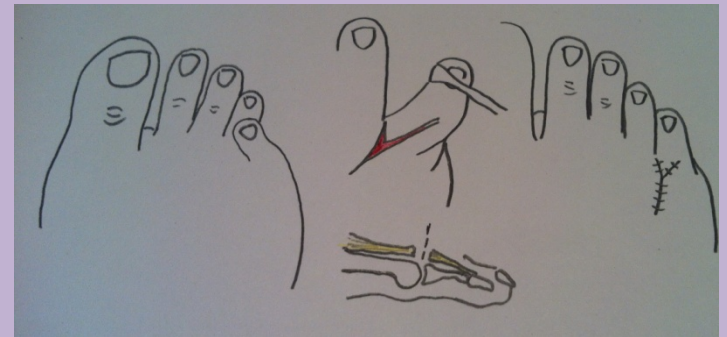
NUESTRA EXPERIENCIA CON LA TECNICA DE WILSON EN EL TRATAMIENTO DEL 5º SUPRADDUCTO

Esteban Castillo JL ; García Vera JJ; Reyes Martín A.

Hospital Vithas Xanit Internacional, Hospital Vithas Parque San Antonio

OBJETIVO

Evaluar y presentar los resultados obtenidos con la técnica de Wilson en el tratamiento de la deformidad en supraducto moderado del quinto dedo del pie.



METODO

Análisis de los resultados obtenidos con la técnica de Wilson en cinco pacientes con un quinto dedo supraducto moderado doloroso. Para ello se comparó si hubo diferencias significativas en el AOFAS score preoperatorio y el postoperatorio a los 2 meses y se pasó una encuesta de satisfacción a los pacientes.

NUESTRA EXPERIENCIA CON LA TECNICA DE WILSON EN EL TRATAMIENTO DEL 5º SUPRADDUCTO

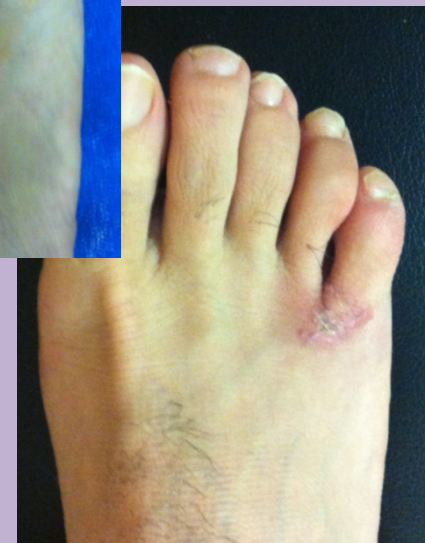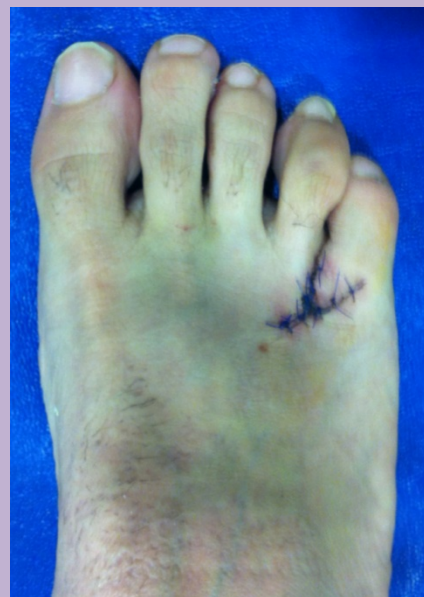Esteban Castillo JL ; García Vera JJ; Reyes Martín A.

Hospital Vithas Xanit Internacional, Hospital Vithas Parque San Antonio

RESULTADOS

En nuestra muestra obtuvimos una media lo que supone una diferencia significativa en los resultados antes y después de la reparación con la técnica de Wilson (AOFAS preoperatorio 58,8 / AOFAS postoperatorio 90), refiriendo 4 pacientes estar muy satisfechos con el resultado y uno satisfecho con el resultado.

No registramos ninguna complicación con esta técnica en nuestra serie.



	AOFAS PRE	AOFAS POST (3 MESES)
MEDIA	58,8	90

NUESTRA EXPERIENCIA CON LA TECNICA DE WILSON EN EL TRATAMIENTO DEL 5º SUPRADDUCTO

Esteban Castillo JL ; García Vera JJ; Reyes Martín A.
Hospital Vithas Xanit Internacional, Hospital Vithas Parque San Antonio

CONCLUSIONES

La técnica de Wilson para la reparación quirúrgica del supraducto moderado del quinto dedo del pie; es una opción terapéutica sencilla y útil para la corrección de esta deformidad.

BIBLIOGRAFIA

- Wilson JN: V-Y correction for varus deformity of the fifth toe. *Br J Surg* 41(166):133-135, 1953.
- Derhy Y: Congenital quintus varus supraductus: surgical procedure. *Ann Chir Plast Esther* 2004; 49(4): 373-7.
- Paton RW: V-Y plasty for correction of varus fifth toe. *J Pediatr Orthop* 1990; 10(2): 248-9.