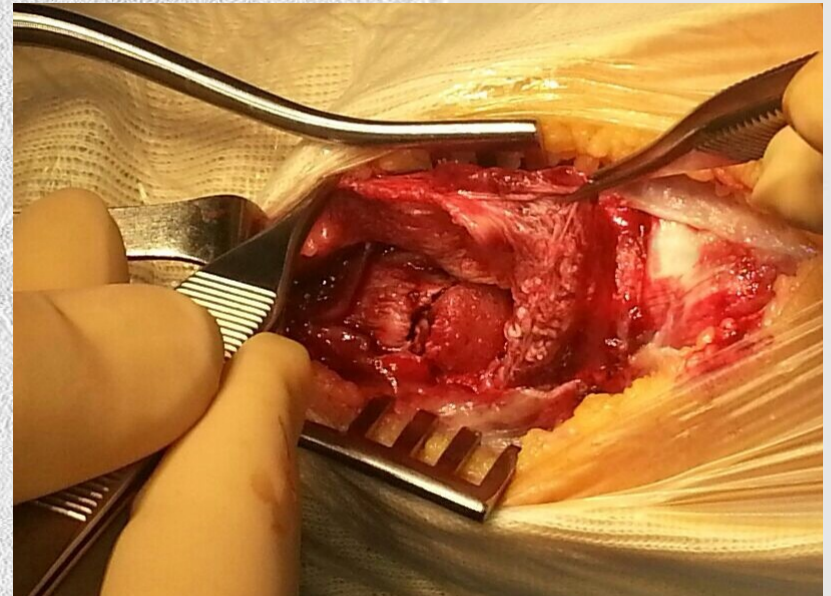
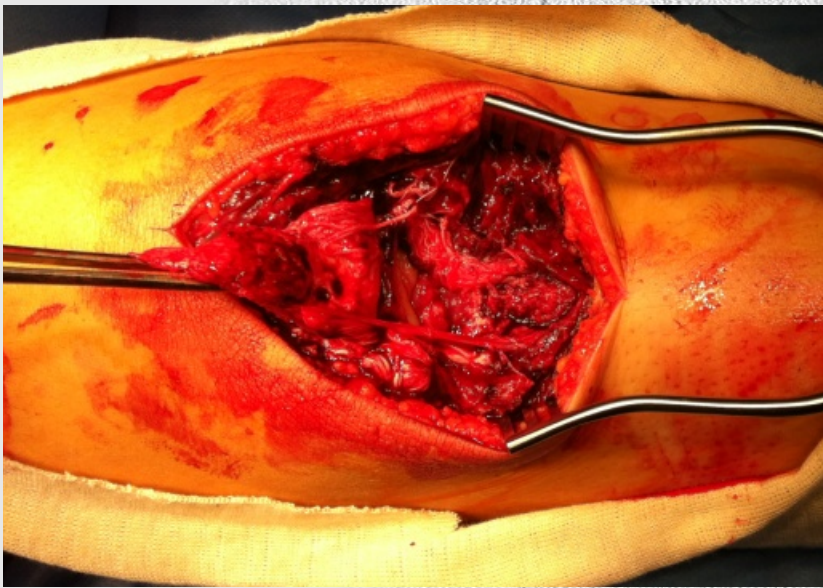


# AVULSION DEL TENDON ROTULIANO ASOCIADO A FRACTURA DE TUBEROSIDAD TIBIAL. A PROPOSITO DE DOS CASOS

Santillana Ruiz J; Hernández Herrero M; Samanta Zorrilla S; Valero Queralt MA  
Hospital Comarcal de Vinaròs



# AVULSION DEL TENDON ROTULIANO ASOCIADO A FRACTURA DE TUBEROSIDAD TIBIAL. A PROPOSITO DE DOS CASOS

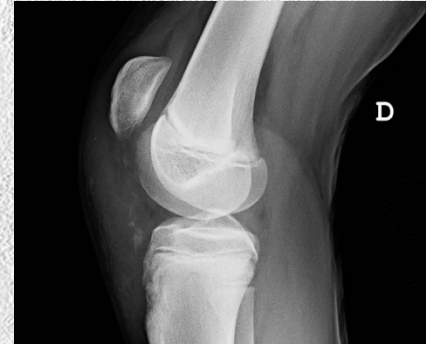Santillana Ruiz J; Hernández Herrero M; Samanta Zorrilla S; Valero Queralt MA  
Hospital Comarcal de Vinaròs

## Introducción

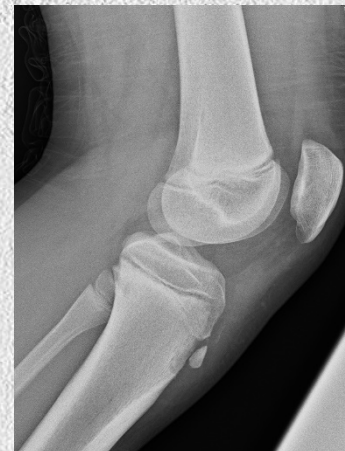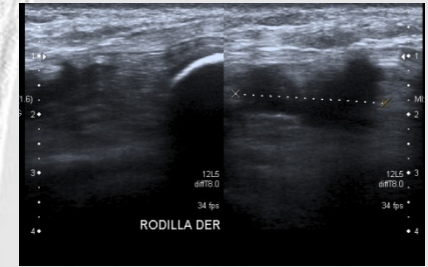
Las fracturas-avulsión de la tuberosidad tibial anterior asociado a avulsión del tendón rotuliano es una patología poco frecuente que se produce en la adolescencia al someter a una alta energía al aparato extensor de la rodilla.

## Caso clínico

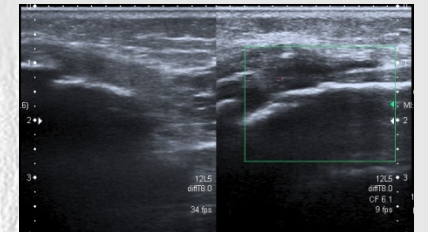
Se presenta dos casos diagnosticados de avulsión del tendón rotuliano en nuestro Hospital, en menos de 24 horas, en niños de 11 y 12 años tras presentar dolor en cara anterior de rodilla e impotencia funcional a la extensión, al dar una patada mientras jugaban al fútbol. Fueron diagnosticados clínica y radiológicamente mediante RX y ECO de avulsión del tendón rotuliano asociado a fractura-avulsión de la tuberosidad anterior de la tibia según la clasificación de Ogden en tipo II A.



Caso 1. RX y ECO de urgencias



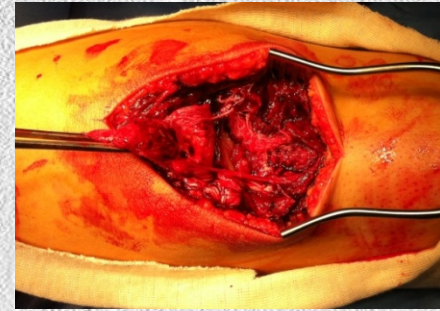
Caso 2. RX y ECO de urgencias



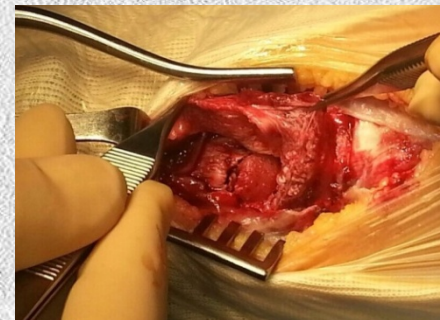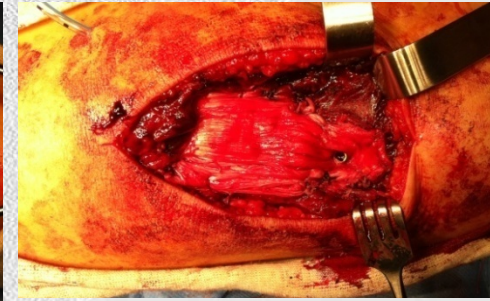
# AVULSION DEL TENDON ROTULIANO ASOCIADO A FRACTURA DE TUBEROSIDAD TIBIAL. A PROPOSITO DE DOS CASOS

Santillana Ruiz J; Hernández Herrero M; Samanta Zorrilla S; Valero Queralt MA  
Hospital Comarcal de Vinaròs

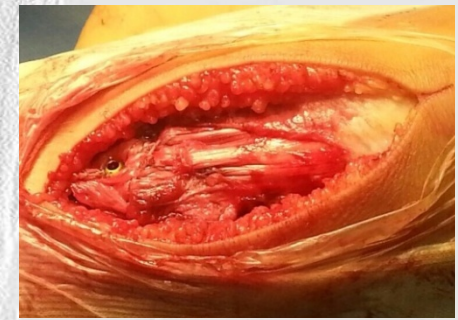## Resultado



Caso 1. Intraoperatoria

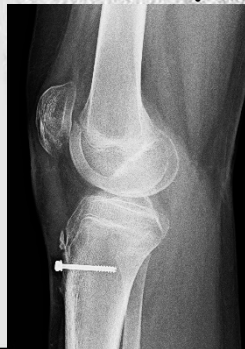
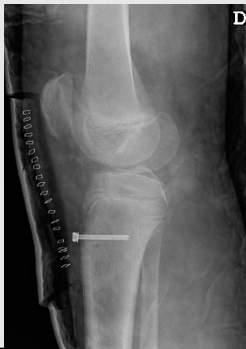
Caso 2. Intraoperatoria

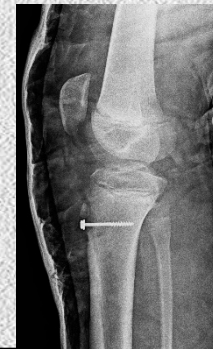

Se realizó una reducción de urgencia, asociado a una fijación con un tornillo con arandela y dos anclajes con arpones de la sutura del tendón.

Tras seis semanas de inmovilización y un programa de rehabilitación los pacientes presentaron, a los tres meses, una recuperación funcional completa de la rodilla. No observándose secuelas por lesión de la fisis tras la reducción obtenida.



Caso 1.  
RX a la 1 y 6 semana



Caso 2.  
RX a la 1 semana

# AVULSION DEL TENDON ROTULIANO ASOCIADO A FRACTURA DE TUBEROSIDAD TIBIAL. A PROPOSITO DE DOS CASOS

Santillana Ruiz J; Hernández Herrero M; Samanta Zorrilla S; Valero Queralt MA  
Hospital Comarcal de Vinaròs

## Conclusión

Las lesiones traumáticas del aparato extensor de la rodilla del adolescente, por la avulsión del tendón rotuliano, son lesiones poco frecuentes. La sutura asociada a la osteosíntesis es un buen método de tratamiento para este tipo de lesiones, ofreciendo un resultado satisfactorio con reeducación de la actividad deportiva.

