Diagnóstico y Tratamiento de fractura patológica en quiste óseo esencial.
Soler Peiró, Manuel; Pérez Giner, Rosana; Mora Pascual, Flavia; García Martínez, Lorena; Ribes Iborra, Julio.
Hospital Universitario de la Ribera (Alzira) Valencia.

Diagnóstico y Tratamiento de fractura patológica en quiste óseo esencial.

Diagnóstico y Tratamiento de fractura patológica en quiste óseo esencial.

Soler Peiró, Manuel; Pérez Giner, Rosana; Mora Pascual, Flavia; García Martínez, Lorena; Ribes Iborra, Julio.
Hospital Universitario de la Ribera (Alzira) Valencia.

Introducción

- Quiste óseo esencial ⟶ 3% Lesiones primarias óseas.
- Presentación macroscópica: Lesión lítica formada por una cavidad solitaria limitada por una membrana y rellena de líquido oleoso amarillento (o sangre si se ha fracturado recientemente).
- Histología:
  - Pared del quiste compuesta por trabéculas de hueso inmaduro formadas por el periostio.
  - Es habitual encontrar un callo osteocartilaginoso perióstico en las áreas de fractura.
  - Un hallazgo frecuente es la presencia de bandas irregulares de un material tipo fibrinoide y a veces calcificado, que suele encontrarse rodeado por un tejido osteoide o hueso inmaduro con un borde de osteoblastos.

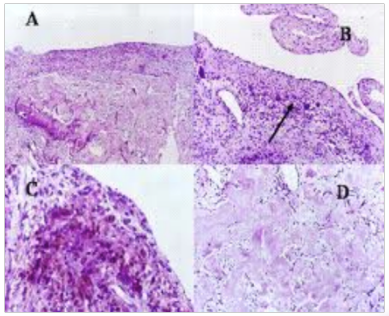

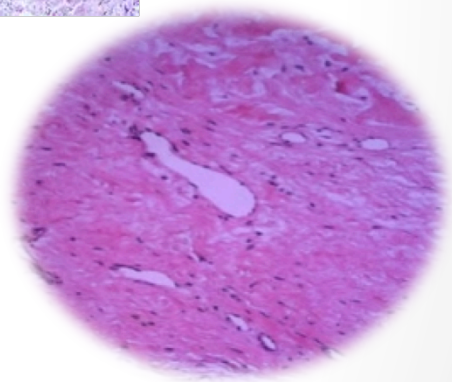

- Lesión tumoral benigna.
- Frecuente en niños y adolescentes en zona diafiso-metafisaria de huesos largos.
- Asintomáticos.
- 66% Diagnóstico tras fractura patológica.

Diagnóstico y Tratamiento de fractura patológica en quiste óseo esencial.

Soler Peiró, Manuel; Pérez Giner, Rosana; Mora Pascual, Flavia; García Martínez, Lorena; Ribes Iborra, Julio.
Hospital Universitario de la Ribera (Alzira) Valencia.

Material y métodos

- Paciente de 15 años que acude a urgencias tras caída casual.
- Mecanismo de acción de impacto directo sobre miembro superior derecho mientras jugaba a fútbol.
- Exploración: Presenta edema y tumefacción en brazo derecho con impotencia funcional. Dolor a la movilización activa y pasiva de miembro superior derecho en todo el arco de movilidad. Correcta exploración vasculo-nerviosa.
- Radiografía simple: Se observa fractura patológica localizada en diáfisis humeral sobre quiste óseo simple de dimensiones 10X3 cm.

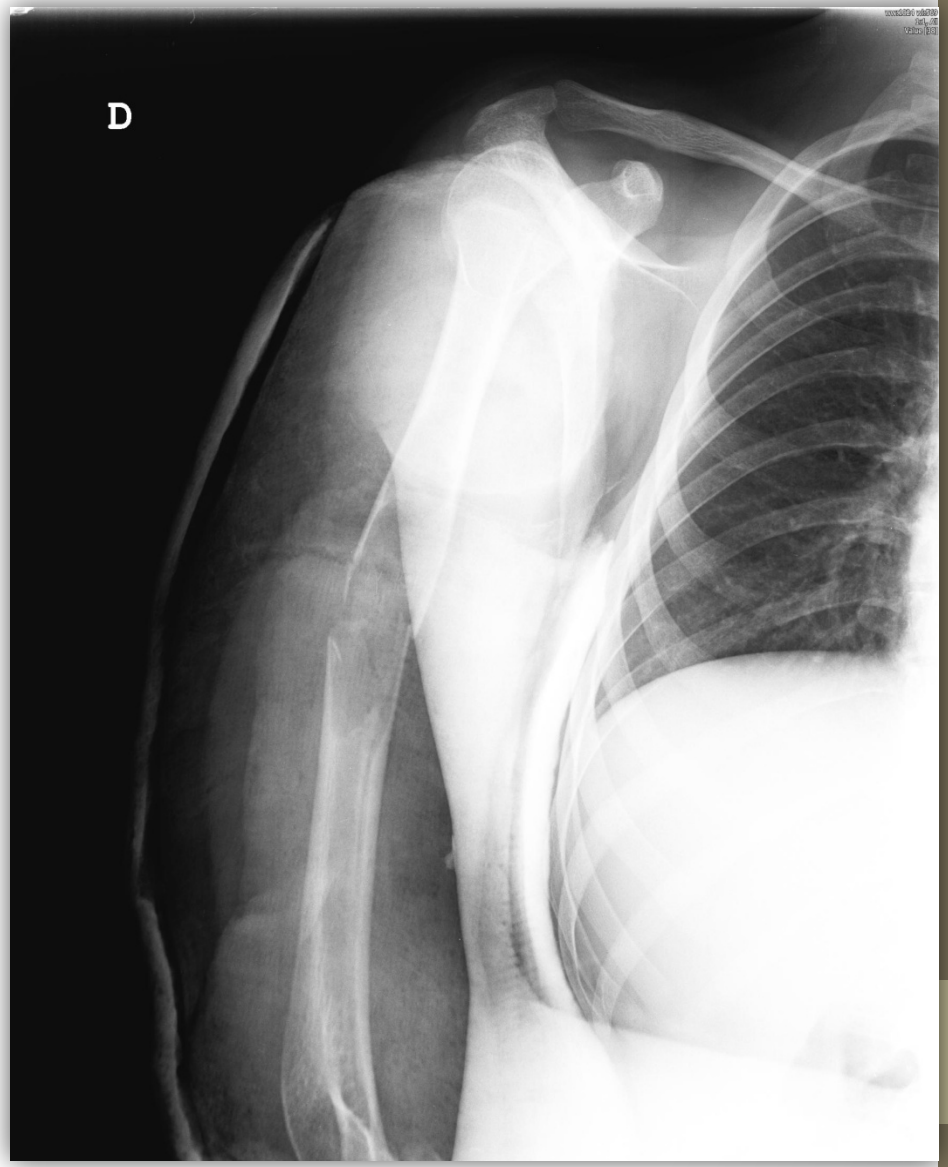

Diagnóstico y Tratamiento de fractura patológica en quiste óseo esencial.

Soler Peiró, Manuel; Pérez Giner, Rosana; Mora Pascual, Flavia; García Martínez, Lorena; Ribes Iborra, Julio.
Hospital Universitario de la Ribera (Alzira) Valencia.

Resultados

- Colocamos férula braquial posterior y realizamos radiografía de control con correcta alineación de ambos fragmentos.
- Seguimiento con radiografías seriadas al mes y a los 2 meses con cierre de la línea de fractura, formación de callo externo, foco de fractura inmóvil y desaparición del dolor. Aparición de ligera deformidad residual. Actualmente en fase de relleno de la cavidad.

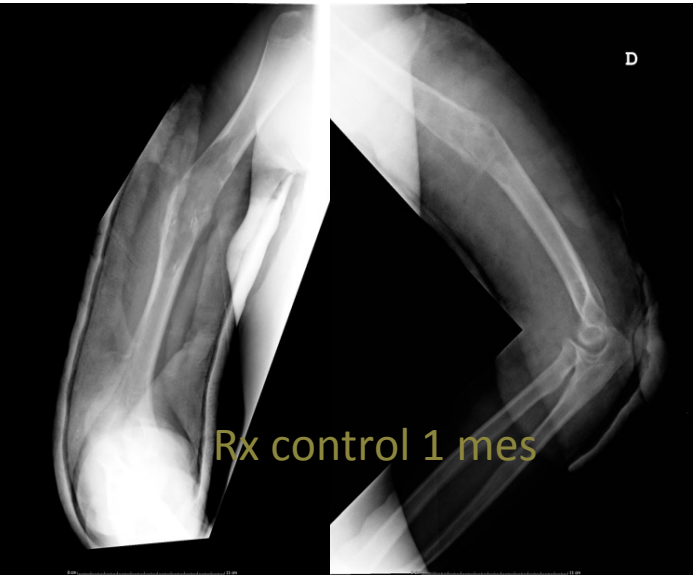

Rx control 1 mes

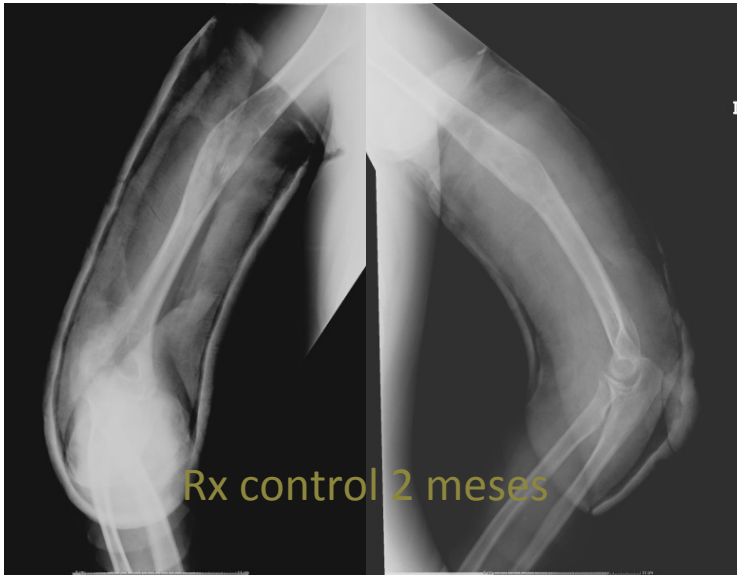

Rx control 2 meses

Rx control 4 meses

Rx control 6 meses

Soler Peiró, Manuel; Pérez Giner, Rosana; Mora Pascual, Flavia; García Martínez, Lorena; Ribes Iborra, Julio.
Hospital Universitario de la Ribera (Alzira) Valencia.

Conclusiones

- ✓ Las fracturas patológicas en los niños es una problemática frecuente tanto para el diagnóstico como para el tratamiento.

- ✓ Es necesario establecer el diagnóstico diferencial de las lesiones benignas (quiste óseo aneurismático, defecto fibroso cortical…) con las malignas como el osteosarcoma o sarcoma de Ewing. El aspecto radiológico característico nos permite el diagnóstico.

- ✓ A pesar del tratamiento convencional con legrados con o sin relleno de injertos o instilación de corticoides; el tratamiento con férula también es una opción tanto para la consolidación de la fractura como para la remodelación del tejido óseo, ya que pueden curar espontáneamente sin técnicas invasivas.