Elena Martorell Meseguer
Hospital Universitario La Ribera

Osteoporosis transitoria *migratoria* en MMII, a propósito de un caso

P-46

Osteoporosis transitoria migratoria en MMII, a propósito de un caso

Elena Martorell Meseguer

Hospital Universitario La Ribera

INTRODUCCIÓN

La **osteoporsis transitoria** (OP) es una enfermedad rara e idiopática. Presentamos un caso de Osteoporosis transitoria *migratoria*: afectación consecutiva de ambos MMII.

MATERIAL Y MÉTODOS

Se trata de una paciente mujer de raza blanca de 53 años de edad, sin antecedentes médicos de interés, salvo intervención de estrabismo, fisura anal e incontinencia urinaria. Acude a Consulta de Traumatología por persistencia de dolor en tobillo izquierdo iniciado tras una contusión banal que no mejora con tmto pautado desde Atención Primaria y Rehabilitación; durante el seguimiento del proceso de su tobillo izquierdo tras nueva caída inicia cuadro similar en tobillo derecho.

RESULTADOS

Se trata de una entidad de difícil diagnóstico inicial por lo que se retrasa el mismo en la mayoría de las ocasiones. Las radiografías simples no suelen mostrar lesiones y no hay ningún mecanismo patogénico a destacar.

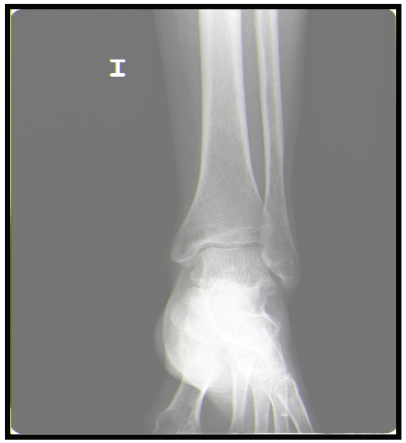

Será la RMN quién nos dará la clave del diagnóstico

Osteoporosis transitoria migratoria en MMII, a propósito de un caso

Elena Martorell Meseguer

Hospital Universitario La Ribera

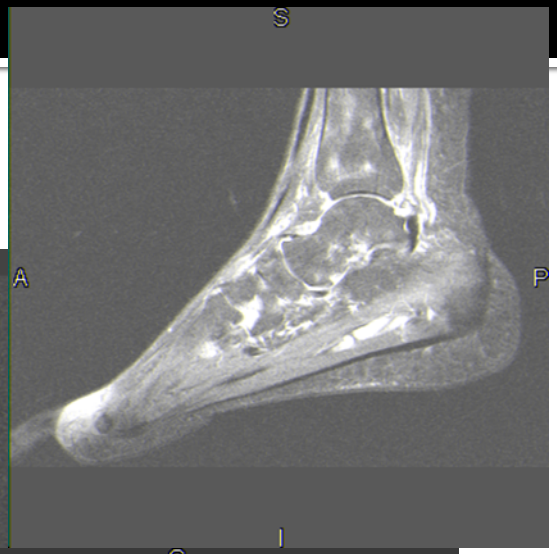

Figura 1. RM DE TOBILLO IZQUIERDO

Se identifica un pequeño (3 x 7 mm) área de alteración de intensidad de señal del cuerpo del astrágalo en su vertiente externa y posterior que estaría en relación con islote óseo. Edema parcheado de medula ósea que afecta a tibia, calcáneo, astrágalo, cuboides y cuñas, sin afectación subcondral ni edema en TCS asociado, a valorar con clínica

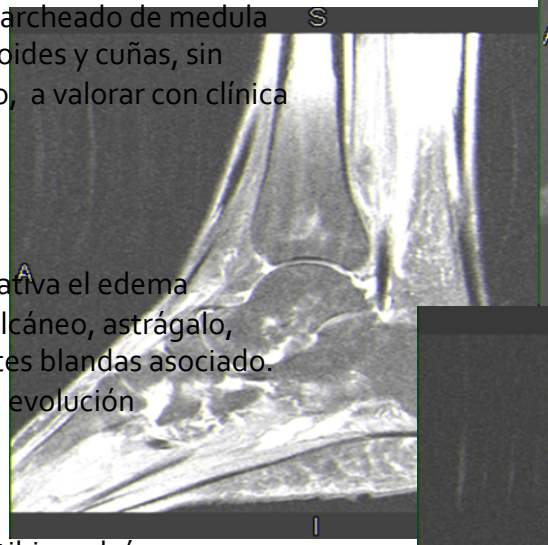

Figura 2. RM DE TOBILLO IZQUIERDO

Pequeño islote óseo sin cambios

Persiste aunque ha disminuido de forma significativa el edema parcheado de medula ósea que afecta a tibia, calcáneo, astrágalo, cuboides y cuñas, con mínimo edema en las partes blandas asociado. Hallazgos sugestivos de secuelas de Suddech en evolución

Figura 3. RM DE TOBILLO DERECHO

Edema parcheado de medula ósea que afecta a tibia, calcáneo, astrágalo, cuboides y cuñas, sin afectación subcondral. Se acompaña de edema discreto en las partes blandas

Revisamos la historia y estudios previos y dado que hay un episodio similar contralateral es compatible con osteoporosis migratoria del pie

CONCLUSIONES

El tratamiento conservador y el paso del tiempo son las claves para la resolución de este tipo de procesos. No hay evidencias sobre la necesidad de fármacos anti osteoporosis específicos. En nuestro caso tras más de un año de evolución la paciente recuperó la movilidad de ambos tobillos aunque persisten crisis intercurrentes de dolor y dificultad para bajar escaleras.

- Fernandez-Canton G. From bone marrow edema to osteonecrosis. New Concepts. Reumatol Clin. 2009;5(5):223–7. [PubMed]
- Ergun T, Lakadamyali H. The relationship between MRI findings and duration of symptoms in transient osteoporosis of the hip. Acta Orthop Traumatol Turc. 2008;42(1):10–5. [PubMed]
- Hayes CW, Conway WF, Daniel WW. MR imaging of bone marrow edema pattern: transient osteoporosis, transient bone marrow edema syndrome, or osteonecrosis. Radiographics. 1993;13:1001–11. [PubMed]
- Bray St, partain CL, Teates CD, Guilford WB, Williamson BR, Mc Laughlin R.c. The value of the bone scan idiopathic regional migratory osteoporosis. J Nucl Med. 1979; 20.1269-71. Medline