P-07

* Epifisiolisis tibia proximal
García Martínez, Lorena; Pérez Giner, Rosana; Ribes Iborra, Julio.; Mora Pascual, Flavia Elena; Soler Peiró, Manuel;
Hospital Universitario de la Ribera (Alzira) Valencia.

EPIFISIOLISIS TIBIA PROXIMAL

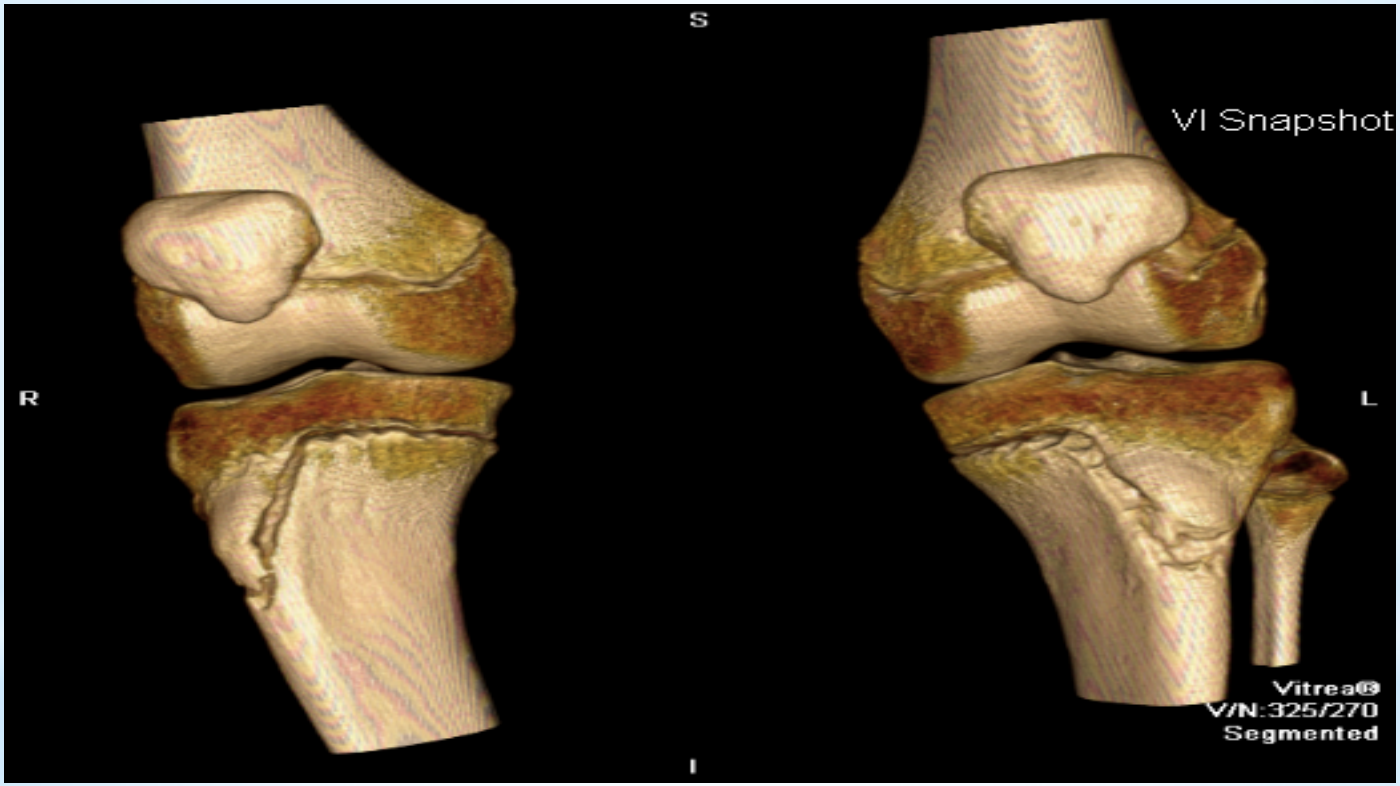

García Martínez, Lorena; Pérez Giner, Rosana; Ribes Iborra, Julio.; Mora Pascual, Flavia Elena; Soler Peiró, Manuel;
Hospital Universitario de la Ribera (Alzira) Valencia.

Introducción

* Las fracturas de la tibia proximal en niños son raras, menos del 1%, siendo la mayoría varones adolescentes.
* Además algunas fracturas, como las que nos ocupa este caso, son difíciles de diagnosticar y no están exentas de complicaciones.

García Martínez, Lorena; Pérez Giner, Rosana; Ribes Iborra, Julio.; Mora Pascual, Flavia Elena; Soler Peiró, Manuel;
Hospital Universitario de la Ribera (Alzira) Valencia.

Material y métodos

* Varón, 14 años, sin antecedentes personales previos, acude a urgencias por gonalgia tras accidente deportivo hacía 5 días.
* A la exploración física presenta importante tumefacción y edematización en zona anterior de la rodilla, coincidiendo con la tuberosidad anterior de la tibia. Además febrícula y leucocitosis.
* En la radiografía no se aprecian hallazgos patológicos.
* Dada la clínica y la exploración del paciente se sospecha epifisiolisis de la tuberosidad anterior de la tibia. Se decide solicitar un TAC para esclarecer el diagnóstico.

García Martínez, Lorena; Pérez Giner, Rosana; Ribes Iborra, Julio.; Mora Pascual, Flavia Elena; Soler Peiró, Manuel;
Hospital Universitario de la Ribera (Alzira) Valencia.

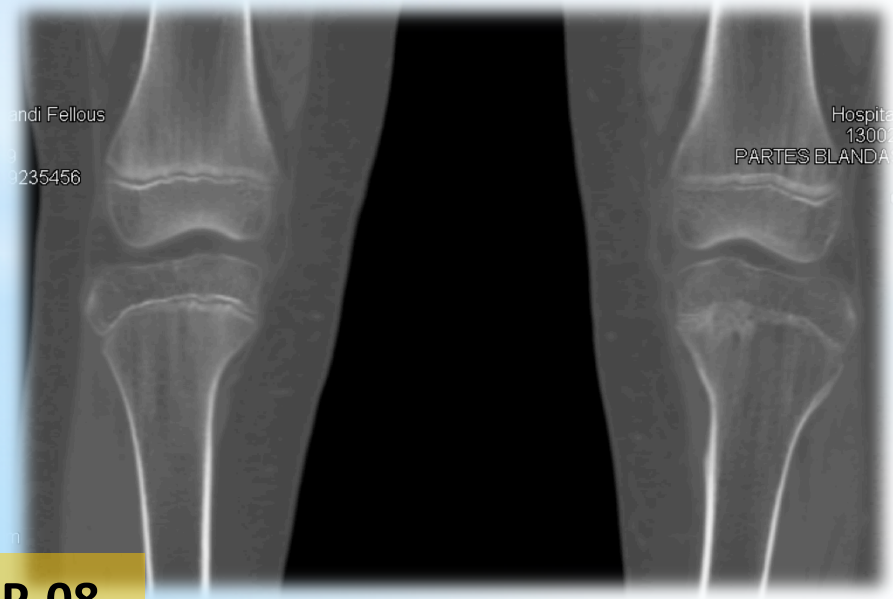

Resultados

* El TAC evidenció hallazgos compatibles con epifisiolisis Salter Harris I.
* Se realizó un seguimiento clínico y radiográfico en consultas siendo normal hasta el tercer mes en el que parecen verse puentes óseos en la fisis por lo que se solicita TAC que se informa como secuelas de epifisiolisis Salter y Harris tipo I con presencia de puentes óseos centrales y anteriores así como puentes óseos aislados laterales existiendo fusión ósea de la mayor parte de la fisis.

García Martínez, Lorena; Pérez Giner, Rosana; Ribes Iborra, Julio.; Mora Pascual, Flavia Elena; Soler Peiró, Manuel;
Hospital Universitario de la Ribera (Alzira) Valencia.

Conclusión

* Las epifisiolisis son fracturas típicas de la infancia que afectan a la fisis del hueso.
* Las epifisiolisis tipo I tienen un trazo de fractura que recorre toda la estructura del cartílago fisario provocando la separación de epífisis y metáfisis, manteniendo el periostio conservado y siendo los desplazamientos escasos por lo que el tratamiento suele ser conservador.
* Destacar la dificultad en el diagnóstico correcto de las epifisiolisis tipo I.
* El diagnóstico definitivo se suele alcanzar por pruebas de imagen.
* En nuestro caso el diagnóstico definitivo se esclareció mediante la realización del TAC, que también mostró a los 3 meses las secuelas de la epifisiolisis inicial.