

¿TUMORACIÓN TORÁCICA O CABEZA HUMERAL LUXADA? IMPORTANCIA DE UNA HISTORIA CLINICA CORRECTA

Fontestad Utrillas MA; Aguilera Fernández L
Servicio de Cirugía Ortopédica y Traumatología
Hospital de La Ribera. Alzira (Valencia)

¿TUMORACIÓN TORÁCICA O CABEZA HUMERAL LUXADA? IMPORTANCIA DE UNA HISTORIA CLÍNICA CORRECTA

Fontestad Utrillas MA; Aguilera Fernández L
Hospital de La Ribera. Alzira (Valencia)

INTRODUCCIÓN:

- Se presenta el caso de una luxación intratorácica inveterada de la cabeza humeral que fue erróneamente interpretada como una tumoración costal

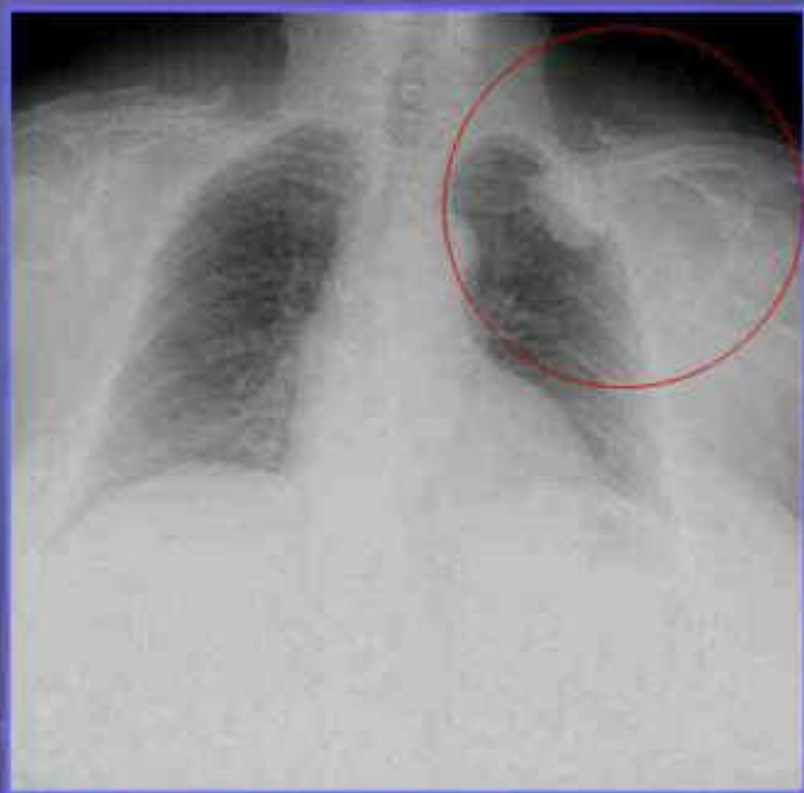
CASO CLÍNICO:

- Mujer 76 años, remitida a la consulta de Cirugía Torácica por presentar una lesión de aspecto tumoral, detectada de forma casual en un estudio rutinario de radiología de tórax
- Se realizó un estudio mediante TC que mostraba una lesión exofítica dependiente de la cortical de la segunda costilla izquierda, compatible con un osteocondroma versus condrosarcoma

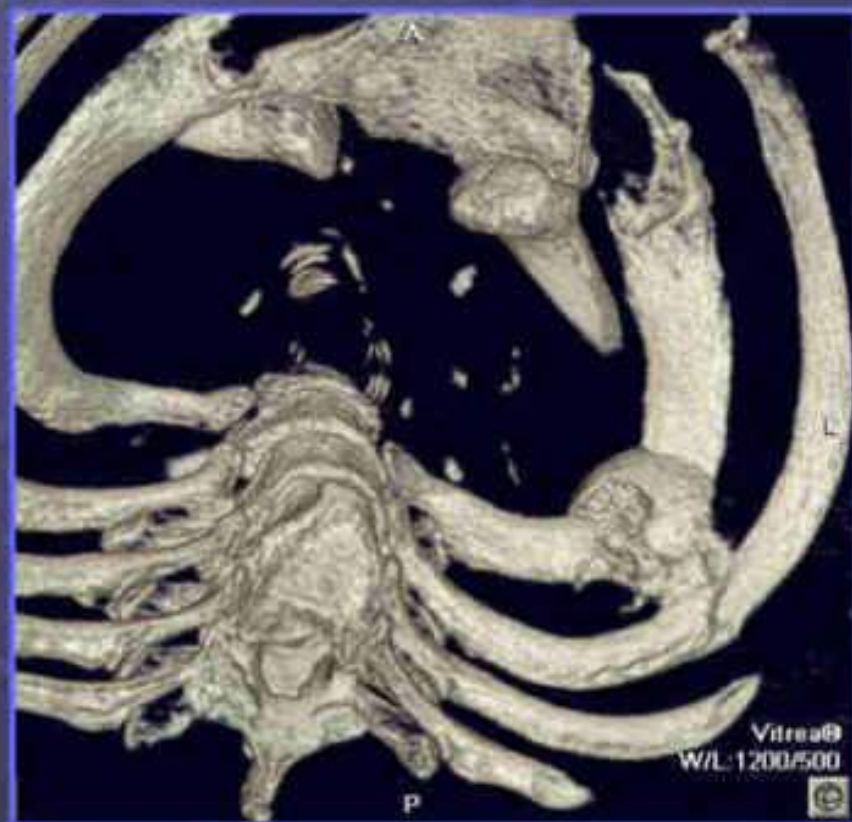¿TUMORACIÓN TORÁCICA O CABEZA HUMERAL LUXADA?
IMPORTANCIA DE UNA HISTORIA CLINICA CORRECTA

Fontestad Utrillas MA; Aguilera Fernández L
Hospital de La Ribera. Alzira (Valencia)

IMÁGENES



Radiografía simple



TC

¿TUMORACIÓN TORÁCICA O CABEZA HUMERAL LUXADA? IMPORTANCIA DE UNA HISTORIA CLÍNICA CORRECTA

Fontestad Utrillas MA; Aguilera Fernández L
Hospital de La Ribera. Alzira (Valencia)

TRATAMIENTO Y EVOLUCIÓN

- Se indicó tratamiento quirúrgico para exéresis de la lesión. Durante la cirugía se observó que la lesión tenía un aspecto similar a una cabeza humeral, hecho que fue confirmado por un cirujano ortopédico al que se consultó. El estudio anatómo-patológico ratificó que se trataba de una cabeza humeral, sin otro tipo de lesión
- Preguntada la paciente, refirió haber sufrido un traumatismo sobre el hombro izquierdo, hace años en otra ciudad, sin seguimiento posterior



Placa artroscópica

DISCUSIÓN

- Las neoplasias primarias de la pared torácica son poco frecuentes. Cuando se detectan deben considerarse malignas y tratarse con resecciones amplias
- Los estudios de imagen, aportan una información sustancial, pero no pueden sustituir nunca a una historia clínica adecuada, como puede comprobarse en este caso

¿TUMORACIÓN TORÁCICA O CABEZA HUMERAL LUXADA? IMPORTANCIA DE UNA HISTORIA CLINICA CORRECTA

Fontestad Utrillas MA; Aguilera Fernández L
Hospital de La Ribera. Alzira (Valencia)

BIBLIOGRAFÍA:

- 1. Harman BD, Miller NG, Probe RA. Intrathoracic humeral head fracture-dislocation. J Orthop Trauma. 2004;18:112-5.
- 2. Eberson CP, Ng T, Green A. Contralateral intrathoracic displacement of the humeral head: a case report. J Bone Joint Surg Am. 2000;82A:105-8.
- 3. Hernández-Enríquez J, Rodríguez-Fernández V, Sánchez-Navarro J. Fractura-luxación de hombro con fragmento intrapulmonar de la cabeza humeral. Rev esp cir ortop traumatol. 2008;52:110-2.