



XXXVI CONGRESO SOTOCV

Torreveija, 23 y 24 de Mayo del 2008

P-23

Fracturas de cuello de radio: falta de consenso

R Bonilla, R Roca, MA Fernández

*Servicio de C.O.T.
Hospital Universitario Dr. Peset
Valencia*

P-23

▶ Introducción

- ▶ Hotchkiss (1997) modifica la clasificación de Mason, incluyendo la fractura de cuello de radio:

Tipo I: Fractura de cabeza o cuello no desplazada o con desplazamiento < 2 mm; sin bloqueo de la rotación. *Tratamiento conservador.*

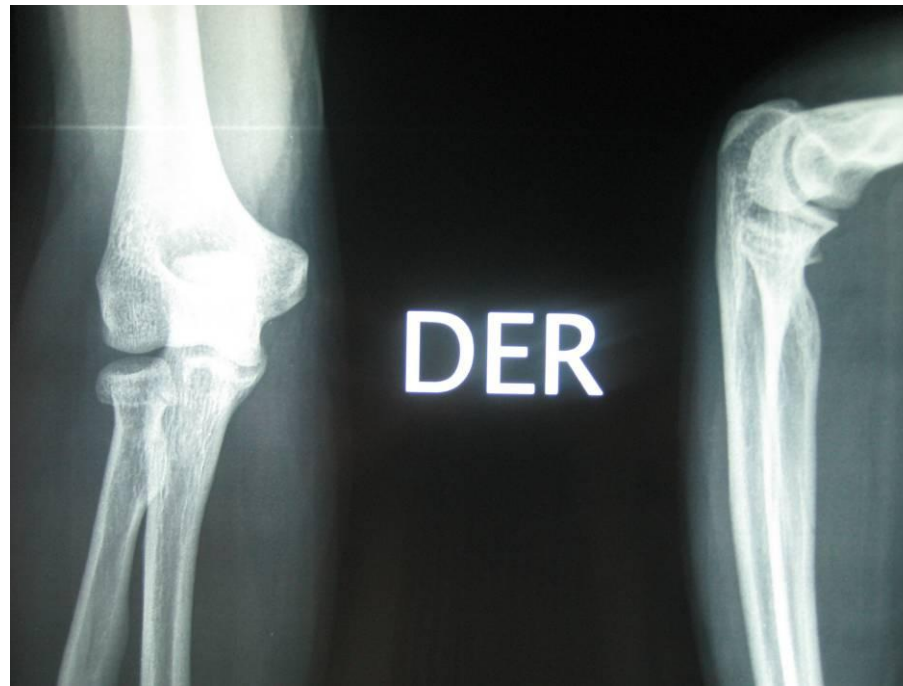Tipo II: Fractura de cabeza con desplazamiento > 2 mm; fractura de cuello angulada; bloqueo de la rotación. *Tratamiento quirúrgico: RAFI.*

Tipo III: Fractura de cabeza o cuello conminuta multifragmentaria. *Tratamiento quirúrgico: resección o artroplastia.*

P-23

▶ Caso clínico:

- ▶ Varón de años
- ▶ Lesión aguda tipo Hotchkiss II
- ▶ Reducción cerrada + yeso braquio-antebraquial 90°

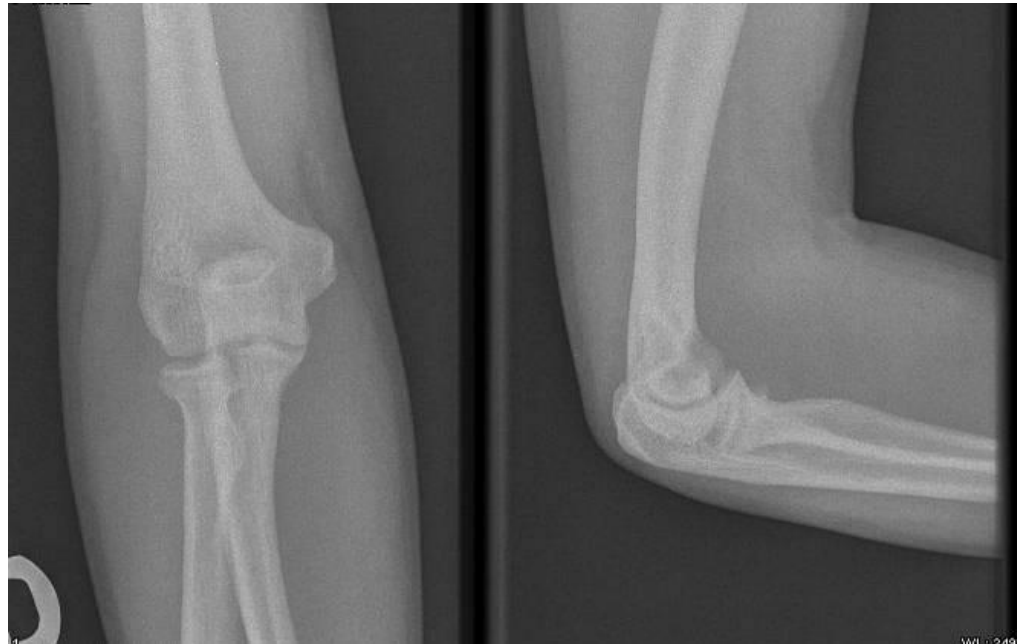


RADIOGRAFIA DE URGENCIA

P-23

▶ **Caso clínico:**

- ▶ 21 días de inmovilización: movilidad codo al 80%
- ▶ RHB activa en su domicilio: función completa a los 15 días de retirar la inmovilización.



RADIOGRAFIA DEL ULTIMO CONTROL

P-23

▶ Conclusiones

- ▶ Las fracturas de cuello de radio, por su menor frecuencia, han sido poco estudiadas
- ▶ La única clasificación que hace referencia específica a las mismas, según la literatura consultada, es la de Hotchkiss
- ▶ Las fracturas tipo II, tanto de cuello como de cabeza, presentan dificultad a la hora de elegir un tratamiento óptimo.

▶ Bibliografía

- ▶ Bucholz RW, Heckman, JD. Rockwood: *Fracturas en el adulto*. Marban. 2003
- ▶ Green DP et al. *Green's cirugía de mano*. Marban. 2007
- ▶ Hotchkiss RN. *Displaced fractures of the radial head: internal fixation or excision*. J Am Acad Orthop Surg. 5: 1-10, 1997
- ▶ Morrey BF. *Máster en cirugía ortopédica: Codo*. Marban. 2000