SOTOCAV

1 VOLUMEN 53
Nº. 273
ENERO · MARZO
2018

REVISTA ESPAÑOLA DE Cirugía Osteoarticular

SOCIEDAD DE TRAUMATOLOGÍA Y CIRUGÍA ORTOPÉDICA DE LA COMUNIDAD AUTÓNOMA VALENCIANA

1. Cirugía percutánea en el hallux valgus: revisión bibliográfica, análisis de las técnicas más frecuentes y sus indicaciones.

9. Estudio de diferentes referencias anatómicas en la restitución de la línea articular en artroplastia total de rodilla primaria.

19. Resonancia nuclear magnética en roturas del ligamento cruzado anterior: sensibilidad y concordancia con hallazgos artroscópicos.

23. Una causa inusual de dolor en el pulgar: osteoma osteoide de la falange proximal del pulgar.

28. Desalineación severa de miembros inferiores en paciente con raquitismo hipofosfatémico. Tratamiento secuencial con osteotomías hasta la artroplastia total de rodillas. A propósito de un caso.

34. Osteocondritis Disecante de Astrágalo a propósito de un caso clínico tratado mediante técnica mínimamente invasiva.

Medacta International

¿Cómo aumentar la satisfacción del paciente?

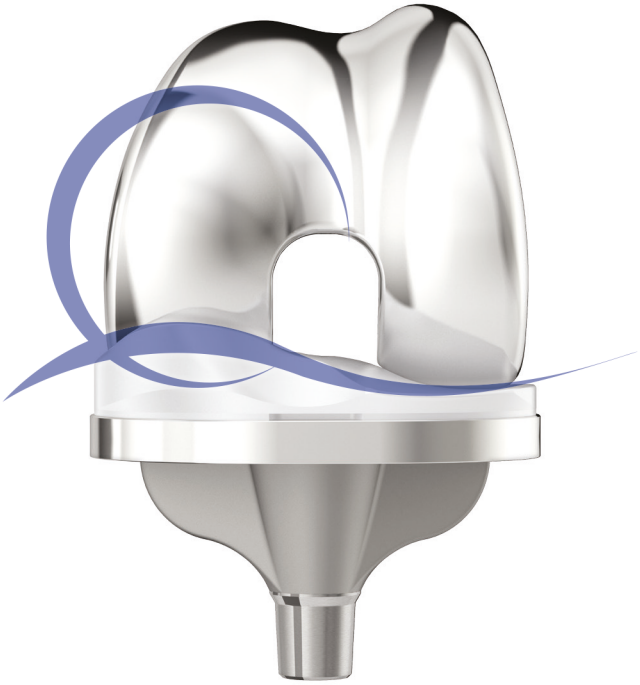

GMK SPHERE

MEDIALLY STABILIZED KNEE

Estabilidad A/P mejorada en todo el rango de movilidad

Máxima estabilidad funcional en flexiones medias

Cinemática natural y específica para el paciente

La **estabilidad** en ATR aumenta la **satisfacción** del paciente[1]

MEDACTA.COM

Medacta España, Avda. Jacarandas, 2 - 46100 Burjassot - Valencia

[1] Pritchett JW "Patients Prefer A Bicruciate-Retaining or the Medial Pivot Total Knee Prosthesis", The Journal of Arthroplasty, 2011.

© 2016 Medacta International SA. All rights reserved. rev.SOTOCAV-072016

Fundada en 1965, por el Prof. Dr. D. Francisco Gomar Guarner

Revista Española de Cirugía Osteoarticular

Órgano de expresión de la Sociedad de Traumatología y Cirugía Ortopédica de la Comunidad Autónoma Valenciana-SOTOCAV.

Junta Directiva SOTOCAV:
Presidente: Dr. Mariano Barrés Carsí
Vicepresidente: Dr. Damián Mifsut Miedes
Secretario: Dr. Vicente Climent Peris
Vicesecretario: Dr. José Baeza Oliete
Vocal Tesorero: Dr. Enrique Palomares Talens
Vocal Alicante: Dr. Antonio García López
Vocal Castellón: Dr. Luis Ferraro Esparza
Vocal Docencia: Dr. Enrique Navarrete Faubel
Vocal Residentes: Dr. Carlos Martínez Pérez
Vocal Comunicación: Dr. Enrique Payá Zaforteza

Edición y publicidad:
Las reseñas de esta revista se publican periódicamente en: IME, Bibliomed, Dialnet

Gestión de Manuscritos:
Dr. D. Damián Mifsut Miedes
Departamento de Cirugía
Facultad de Medicina. Universitat de València.
Avda. Blasco Ibánez, 15
46010 Valencia.
Tel.: 96 368 41 69 - Fax: 96 386 48 05
e-mail: reco.sotocav@gmail.com

Especialidad:
Traumatología y Cirugía Ortopédica

Periodicidad:
4 números al año

Suscripciones:
reco.sotocav@gmail.com

Depósito Legal: V. 932 - 1966
ISSN: 0304-5056

Imprime:
Gráficas Selvi

Edición y Maquetación:
M. M. Navarro-García (Valencia)

Director Editorial:
D. Mifsut Miedes (Valencia)

Editor Asociado:
E. Palomares Talens (Valencia)

Director Científico:
F. Gomar Sancho (Valencia)

Comité de Redacción SOTOCAV:
F. Baixauli García (Valencia)
E. Baixauli Perelló (Valencia)
T. Bas Hermida (Valencia)
V. Climent Peris (Valencia)
I. Escribá Urios (Valencia)
A. Lizaur Utrilla (Alicante)
M.F. Mínguez Rey (Valencia)
D. Montaner Alonso (Valencia)
E. Navarrete Faubel (Valencia)
N. Olmedo García (Valencia)
J. Ribes Iborra (Valencia)
J.L. Rodrigo Pérez (Valencia)
M. Salom Taverner (Valencia)
E. Sánchez Alepuz (Valencia)
A. Silvestre Muñoz (Valencia)

Consejo Editoral:
M. Cabanela (Rochester)
M. Clavel Sainz (Murcia)
I. Escribá Roca (Valencia)
L. Ferrández Portal (Madrid)
J. Gascó G. de Membrilla (Valencia)
P. Guillem García (Madrid)
A. López Alonso (Alcalá de Henares)
F. López Prats (Alicante)
A. Navarro Quilis (Barcelona)
R. Roca Bañuls (Valencia)
M. Sánchez Martín (Valladolid)

Nota LORTAD: Usted tiene derecho a acceder a la información que le concierne y rectificarla de ser errónea. A través de nuestra empresa, podrá recibir información comercial de otras empresas del sector. Si usted desea que sus datos no sean utilizados en ningún caso, por favor, indíquelo.

Reservados todos los derechos mundiales. No puede reproducirse, almacenarse en un sistema de recuperación o transmitirse en forma alguna por medio de cualquier procedimiento sea éste mecánico, electrónico, de fotocopia, grabación o cualquier otro, sin el previo escrito del editor.

Revista Española de Cirugía Osteoarticular

INSTRUCCIONES PARA LOS AUTORES

Actualización Diciembre de 2016

Remisión de trabajos

Enviar el manuscrito con una copia a:
Revista Española de Cirugía Osteoarticular.
Dr. D. Mifsut Miedes.
Departamento de Cirugía. Facultad de Medicina.
Avda. Blasco Ibáñez, 17.
46010 Valencia, Spain.
e-mail: reco.sotocav@gmail.com

Junto al artículo deberá enviar:

• Carta de presentación. En ella el autor explicará en 3-4 líneas cual es la aportación original del trabajo que presenta.
• Listado de comprobaciones formales del trabajo.
• Formulario anexo de declaración de autoría y cesión de derechos.
• Copia en soporte informático (disquete o CD-ROM) versión Word compatible para facilitar su reproducción.

Envío a través de la web

Para enviar un artículo debe estar registrado como autor de la *Revista Española de Cirugía Osteoarticular* "ON-LINE" a través de la página web: http://www.cirugia-osteoarticular.org

Proceso de selección de manuscritos

El sistema utilizado para la evaluación y selección de manuscritos es la revisión por pares, que se ajusta a los protocolos habituales de la edición de publicaciones científicas seriadas. Cada artículo es revisado, al menos, por dos evaluadores. Todos los trabajos serán evaluados mediante el sistema de doble ciego. En el proceso de evaluación se considera, entre otros, la contribución del trabajo a la especialidad de Cirugía Ortopédica y Traumatología, la pertinencia y vigencia de los temas analizados en el artículo, la calidad del trabajo y su aporte a la comunidad científica en general. La *Revista Española de Cirugía Osteoarticular* mantiene la confidencialidad de autores y evaluadores en el proceso de selección de manuscritos.

Organización del manuscrito.

• Las secciones se ordenan como sigue: página del título, resumen, summary, introducción, métodos, resultados, discusión,agradecimientos, bibliografía, tablas, figuras y pies de figura.
• Todas las páginas irán numeradas consecutivamente empezando por la del título.
• Abreviaciones: evite el uso de abreviaciones en el título y en el sumario. El nombre completo al que sustituye la abreviación debe preceder al empleo de esta, a menos que sea una unidad de medida estándar. Las unidades de medida se expresarán preferentemente en Unidades del Sistema Internacional (Unidades SI). Las unidades químicas, físicas, biológicas y clínicas deberán ser siempre definidas estrictamente.

Páginas del título

• Figurará el título completo (conciso e informativo), lista de autores, los nombres de los autores (inicial del nombre y apellido completo), el nombre y la localización del departamento o institución donde se realizó el trabajo. En caso de remitir notas clínicas, solo se admitirán un máximo de 5 autores.
• Incluir el nombre completo, la dirección postal completa y correo electrónico de la persona a quien deba enviarse la correspondencia.

Resumen

• No superará las 150 palabras indicando el propósito de estudio o investigación, lo esencial del material, y de los métodos, hallazgos principales y conclusiones de más relieve.

Summary

• Es una traducción correcta del resumen al inglés. Se escribirá en hoja aparte donde también figure el título del trabajo en inglés.

Introducción

• Debe ser breve, enfocará el tema y describirá el objetivo del trabajo.

Material y método

• Se describirán en detalle para que puedan ser evaluados y repetidos por otros investigadores.
• Las normas éticas seguidas por los investigadores tanto en estudios en humanos como en animales se describirán en esta sección.
• Exponer los métodos estadísticos empleados. Los estudios contarán con los correspondientes experimentos o grupos control; en caso contrario se explicarán las medidas utilizadas para evitar los sesgos y se comentará su posible efecto sobre las conclusiones del estudio.

Resultados

• Los resultados deber ser concisos y claros, e incluirán el mínimo necesario de tablas y figuras. Se presentarán de modo que no exista duplicación y repetición de datos en el texto y en las figuras y tablas.

Discusión

• Comentará los hallazgos propios en relación con los de otros trabajos previos, así como las diferencias entre los resultados propios y los de otros autores. Las hipótesis y las frases especulativas quedarán claramente identificadas. La discusión no contendrá resultados nuevos y tampoco será mera repetición de los resultados.

Bibliografía

• Las citas bibliográficas se identificarán en el texto mediante números arábigos entre paréntesis.
• Se escribirán a doble espacio y se numerarán consecutivamente en el orden de aparición en el texto.
• Las comunicaciones personales y los datos no publicados no deben aparecer en la bibliografía (se pueden citar entre paréntesis en el texto).
• Las abreviaciones de las revistas se ajustarán a las que utiliza el Index Medicus de la National Library of Medicine, disponible en: http://www.ncbi.nlm.nih.gov/nlmcatalog/journals.

ARTÍCULOS CIENTÍFICOS

1. *Artículo en revista estándar:*
Apellido e inicial de cada autor (si son más de seis, relacionar los seis primeros, seguido de "y cols."); título original del artículo; abreviatura del nombre de la revista; año de publicación; volumen; primera y última página del trabajo.
You CH, Lee KY, Menguy R. Electrocardiographic study of patients with unexplained nausea, bloating and vomiting. Gastroenterology 1980; 79:311-4.

2. *Una organización como autor:*
The Royal Marsden Hospital Bone-Marrow Transplantation Team. Failure of syngenic bone-marrow graft without preconditioning in posthepatitis marrow aplasia. Lancet 1977; 2:272-4.

3. *No aparece autor:*
Coffe drinking and cancer of the pancreas (editorial). BMJ 1981; 283:628.
4. *Volumen con suplemento:*
Magni F, Rossoni G, Berti F. BN-52021 protects guineapigs from heart anaphylaxis. Pharmacol Res Commun 1988; 20 supl 5:75-8.
5. *Identificación del tipo de artículo:*
Spargo PM, Mannes JM. DDAVP and open heart surgery (letter). Anaesthesia 1989; 44:363-4. Furhman SA, Joiner KA. Binding of the third component of complement C3 by toxoplasma gondii (abstract). Clin Res 1987; 35:475A.

LIBROS Y OTRAS MONOGRAFÍAS

6. *Autor/es Personal/es:*
Consol JH, Armour WJ. Sport injuries and their treatment. 2º ed. rev. London: S. Paul; 1986.
7. *Editores, citados como autores:*
Diener HC, Wilkinson M, editores. Drug-induced headache. New York: Springer-Verlag; 1988.
8. *Capítulo de un libro:*
Weinsten L, Swartz MN. Pathologic properties of invading microorganisms. En: Sodeman WA Jr. Sodeman WA, editores. Pathologic physiology: mechanisms of disease. Philadelphia: Saunders; 1974. p. 457-72.
9. *Actas de un congreso:*
Vivian VL, editor. Child abuse and neglect: a medical community response. Proceedings of the Firts AMA National Conference on Child Abuse and Neglect: 1984 Mar 30-31: Chicago: American Medical Association; 1985.
10. *Comunicación o ponencia de un congreso:*
Harley NH. Comparing radon daughter dosimetric and risk model. En: Gammage RB, Kaye SV, editores. Indoor and human health. Proceedings of the seventh Life Sciences Symposium: 1984 Oct 29-31; Knoxville (TN). Chealsea (MI). Lewis 1985;69-78.
11. *Informe científico y técnico:*
Akutsu T. Total heart replacement device. Bethesda (MD); National Institutes of Health. National heart and Lung institute; 1974 Apr. Report No.; NIH-NHLI 69-2185-4.

OTROS MATERIALES PUBLICADOS

12. *Artículo de periódico:*
Rensberger B, Specter B. CFCs may be destroyed by natural process. The Washinton Post 1989; Sect A:2 (col 5).
13. *Citas extraídas de internet:*
Cross P, Towle K. A guide to citing Internet sources (online); 1996. Disponible en: http://www.bournemouth.ac.uk/service-depts/lis/LIS_Pub/harvards.

MATERIAL NO PUBLICADO

14. *En prensa:*
Lillywhite HB, Donald JA. Pulmonary blood flow regulation in an aquatic snake. Science. En prensa.

Tablas

• Escritas a doble espacio en hojas separadas, se identifican de forma consecutiva con un número romano y un título en la parte superior y deben contener notas explicativas al pie.

Figuras

• Deben remitirse en formato de imagen JPG o TIF de suficiente calidad para su reproducción.
• Las figuras no repetirán datos ya escritos en el texto.
• Las microfotografías deben indicar la escala de ampliación.
• El nombre y los datos que identifiquen al paciente no constarán en las figuras.
• Las ilustraciones en color solo se enviarán si contribuyen de forma excepcional a la comprensión del artículo.

Pies de figura

• Los pies de figura se escribirán a doble espacio y las figuras se identificarán con números arábigos que coincidan con su orden de aparición en el texto.
• El pie contendrá la información necesaria para interpretar correctamente la figura sin recurrir al texto.

Responsabilidades éticas

• Los trabajos que se envían a la *Revista Española de Cirugía Osteoarticular* para su evaluación deben cumplir los criterios éticos para la investigación médica y biomédica establecidos en la Declaración de Helsinki (junio 1964, Helsinki, Finlandia) de la Asociación Médica Mundial, y sus posteriores revisiones, disponible en: http://www.wma.net/es/20activities/10ethics/10helsinki/index.html. Los estudios aleatorizados deberán seguir las normas CONSORT (Consolidated Standards Of Reporting Trials), disponible en: http://www.consort-statement.org/. Cuando los trabajos sean el resultado de experimentación con animales, los autores deberán indicar si han seguido las directrices marcadas por la Comunidad Europea: Directiva 86/609/CEE relativa a Protección de los Animales utilizados en Experimentación y otros fines científicos; Directiva 88/320/CEE, del 7 de junio de 1988. Directiva 2004/9-10/CE relativa a la inspección y verificación de las buenas prácticas de laboratorio, y posteriores. Para confirmar que dichas criterios éticos se han cumplido, el Editor Científico de la revista podrá solicitar a los autores el envío de la autorización del Comité Ético de Investigación Clínica (CEIC) o Comité Ético de Experimentación Animal (CEEA), en su caso.
• La revista recomienda a los autores que especifiquen el seguimiento de dichas normas en el apartado Material y método del manuscrito, así como el envío previo de la autorización del CEIC o CEEA correspondiente.

• **Conflicto de intereses:** el manuscrito deberá incluir información sobre la fuente de financiación, en su caso, afiliaciones institucionales y conflicto de intereses, en conexión con el artículo remitido.
• Permiso de publicación por parte de la institución que ha financiado la investigación.

• **Autoría.** En la lista de autores deben figurar únicamente aquellas personas que han contribuido intelectualmente al desarrollo del trabajo. Haber ayudado en la colección de datos o haber participado en alguna técnica no son por sí mismos criterios suficientes para figurar como autor.
• La revista no acepta material previamente publicado. Los autores son responsables de obtener los oportunos permisos para reproducir parcialmente material (texto, tablas o figuras) de otras publicaciones. Estos permisos deben solicitarse tanto al autor como a la editorial que ha publicado dicho material.
• *Revista Española de Cirugía Osteoarticular* declina cualquier responsabilidad sobre posibles conflictos derivados de la autoría de los trabajos que se publican en la Revista.

Consentimiento informado

• Los autores deben mencionar en la sección de material y método que los procedimientos utilizados en los pacientes y controles han sido realizados tras la obtención de un consentimiento informado.

Información adicional

Los juicios y opiniones expresados en los artículos y comunicaciones publicados en la revista son del autor/es, y no necesariamente aquellos del Comité Editorial. Tanto el Comité Editorial como la empresa editora declinan cualquier responsabilidad sobre dicho material. Ni el Comité Editorial ni la empresa editora garantizan o apoyan ningún producto que se anuncie en la revista, ni garantizan las afirmaciones realizadas por el fabricante sobre dicho producto o servicio.

Sumario

1. Cirugía percutánea en el hallux valgus: revisión bibliográfica, análisis de las técnicas más frecuentes y sus indicaciones.
J. Olucha Puchol, D. Mifsut Miedes, A. Silvestre Muñoz.

9. Estudio de diferentes referencias anatómicas en la restitución de la línea articular en artroplastia total de rodilla primaria.
F. Morera Martínez, D. Mifsut Miedes, A. Silvestre Muñoz.

19. Resonancia nuclear magnética en roturas del ligamento cruzado anterior: sensibilidad y concordancia con hallazgos artroscópicos.
E. Guillén Botaya, F. Forriol Brocal, J.L. Aparicio Martínez, M. Garcia Montolio, A. Silvestre Muñoz, F. Gomar Sancho.

23. Una causa inusual de dolor en el pulgar: osteoma osteoide de la falange proximal del pulgar.
L. Pino-Almero M. Miniño-Méndez, A. Silvestre-Muñoz, MF. Mínguez-Rey.

28. Desalineación severa de miembros inferiores en paciente con raquitismo hipofosfatémico. Tratamiento secuencial con osteotomías hasta la artroplastia total de rodillas. A propósito de un caso.
M. Soler Peiro, E. Fernández García.

34. Osteocondritis Disecante de Astrágalo a propósito de un caso clínico tratado mediante técnica mínimamente invasiva.
V. Monforte Gómez, R. López Lozano, L. Pino Almero, MF. Mínguez Rey.

Summary

1. Percutaneous surgery in hallux valgus: bibliographic review, analysis of the most frequent techniques and their indications.
J. Olucha Puchol, D. Mifsut Miedes, A. Silvestre Muñoz.

9. Study of different anatomical references for restoration of the joint line in total primary knee arthroplasty.
F. Morera Martínez, D. Mifsut Miedes, A. Silvestre Muñoz.

19. Nuclear magnetic resonance anterior cruciate ligament injuries: sensitivity and concordance with arthroscopic findings.
E. Guillén Botaya, F. Forriol Brocal, J.L. Aparicio Martínez, M. Garcia Montolio, A. Silvestre Muñoz, F. Gomar Sancho.

23. An unusual cause of pain in the thumb: osteoid osteoma of the proximal phalanx of the Thumb.
L. Pino-Almero M. Miniño-Méndez, A. Silvestre-Muñoz, MF. Mínguez-Rey.

28. Severe misalignment of lower members in patient with hypophosphatemic rickets. Sequential treatment with osteotomies until total knee arthroplasty. A case report.
M. Soler Peiro, E. Fernández García.

34. Osteochondritis dissecans of the talus. About a case treated by a minimally invasive technique.
V. Monforte Gómez, R. López Lozano, L. Pino Almero, MF. Mínguez Rey.

Cirugía percutánea en el hallux valgus: revisión bibliográfica, análisis de las técnicas más frecuentes y sus indicaciones.

J. OLUCHA PUCHOL, D. MIFSUT MIEDES, A. SILVESTRE MUÑOZ.

DEPARTAMENTO DE CIRUGÍA. FACULTAD DE MEDICINA, UNIVERSITAT DE VALENCIA.

Resumen. *Objetivo.* Presentamos una revisión bibliográfica actualizada sobre las técnicas habituales para el tratamiento del hallux valgus de forma percutánea e intentamos establecer un algoritmo de actuación, en base a la evidencia científica actual. *Material y Métodos.* Se realizó una búsqueda sistemática en las siguientes bases de datos: CINAHL, Embase, Medline, American College of Physicians Journal Club, DARE, The Science Regristry, The Cochrane Library, Science Direct con las palabras clave: "*hallux-valgus*" o "*metatarsophalangeal joint*" o "*percutaneous*" o "*bunion*" o "*minimally invasive surgery*" o "*reverdin-isham osteotomy*" o "*peca*" o "*bosch osteotomy*" o "*akin*" o "*minitight-rope*". *Resultados.* Se seleccionaron 32 artículos que cumplían los criterios de inclusión de esta revisión. Estos artículos, reunían un total de 2.594 procedimientos quirúrgicos percutáneos, realizados en 1.841 pacientes. *Conclusiones.* Las técnicas percutáneas consiguen en pacientes bien seleccionados resultados similares a las técnicas abiertas con menor abordaje quirúrgico, siendo necesaria una curva de aprendizaje, en algunas de ellas, más larga.

Percutaneous surgery in hallux valgus: bibliographic review, analysis of the most frequent techniques and their indications.

Summary. The purpose of this study is to perform an updated bibliographic review on the usual techniques for the treatment of the hallux valgus in a percutaneous way and to try to establish a perfomance algorithm based on the current cientific evidence. *Material and Methods.* A systematic search was carried out in the following databases: CINAHL, Embase, Medline, American College of Physicians Journal Club, DARE, The Science Registries, The Cochrane Library, Science Direct with the keywords: "hállux-valgus "or" metatarsophalangeal joint "or" percutaneous "or" bunion "or" minimally invasive surgery "or" reverdinisham osteotomy "or" sin "or" bosch osteotomy "or" akin "or" "minitight-rope". *Results.* 32 articles were selected that met the inclusion and exclusion criteria of this review. These articles included a total of 2594 percutaneous surgical procedures performed on 1841 patients. *Conclusions.* Percutaneous techniques achieve similar results in well selected patients to open techniques with less surgical approach, being necessary a learning curve, in some of them, longer.

Correspondencia:
Damián Mifsut Miedes
Hospital Clínico Universitario de Valencia
Servicio de Cirugía Ortopédica y Traumatología.
Avda. Blasco Ibáñez, 17
46010 Valencia.
Correo electrónico: mifsut.dam@gmail.com

Introducción

El hallux valgus es la deformidad más frecuente en el pie y una de las patologías más frecuentes en el miembro inferior. En cuanto a su prevalencia, se estima que el número de casos oscila entre el 23-24% en pacientes de 18 a 35 años y el 35% en pacientes que tienen más de 65 años[1].

La gran mayoría de los pacientes que se someten a cirugía del hallux valgus son mujeres en un 34% de los casos, mientras que en hombres es solo el 12%[2].

El componente genético también ha demostrado ser un factor predisponerte en pacientes con tendencia familiar, suponiendo así un 68% de los casos[3].

En la actualidad existen más de 200 técnicas quirúrgicas descritas para el tratamiento del hallux valgus y las metatarsalgias. Durante los últimos años ha habido un gran incremento de publicaciones y han surgido nuevas técnicas quirúrgicas que pretenden ser menos cruentas y más eficaces.

El objetivo del presente trabajo es hacer una revisión bibliográfica actualizada sobre las técnicas habituales

para el tratamiento del hallux valgus de forma percutánea e intentar establecer un algoritmo de actuación en base a la evidencia científica actual.

Material y métodos

Se realizó una búsqueda sistemática en las siguientes bases de datos: CINAHL, Embase, Medline, American College of Physicians Journal Club, DARE, The Science Regristry, The Cochrane Library, Science Direct, desde la creación de la base de datos hasta el 16 de diciembre de 2017. Las combinaciones de palabras que normalmente encontraban los estudios apropiados eran: "Hallux-Valgus" o "Metatarsophalangeal Joint" o"Percutaneous" o "Bunion" o "Minimally Invasive Surgery" o "Reverdin-Isham Osteotomy" o"Peca" o"Bosch Osteotomy" o "Akin" o "Minitight-Rope". Se obtuvieron artículos de texto completos en varios idiomas basados en la estrategia de búsqueda y palabras clave a través de búsquedas en las bases de datos mediante el programa Google Chrome.

Criterios de Inclusión

Los criterios de diseño de estudio para la inclusión en esta revisión fueron: revisiones sistemáticas y ensayos clínicos aleatorios y controlados, a doble ciego o abiertos y series de casos con más de 20 pacientes por estudio, sometidos a cirugía percutánea para corregir el hallux valgus. En cada estudio se comprobó el nivel de evidencia y se asignó según el "*Centre for Evidence Based Medicine*".

La valoración de la puntuación de AOFAS (escala de valoración de la *American Orthopaedic Foot and Ankle Society*), el valor de los ángulos IMA (ángulo intermetatarsiano), HVA (ángulo del hallux valgus o metatarso-falángico), PASA ("*proximal articular set angle*") pre y postquirúrgicos de los estudios en los que se registraban, permitieron realizar la comparación del éxito de las diferentes técnicas. El estudio de las complicaciones sirvió para identificar las técnicas más seguras.

Aquellos estudios en los que existía otra patología del pie asociada o carecían de todos los parámetros de medición, fueron descartados. Los artículos en los que se describían casos operados mediante procedimientos abiertos, fueron excluidos.

Resultados

Un total de 82 publicaciones relevantes fueron encontradas en las búsquedas de las bases de datos. De éstas, sólo 45 incluían algunos de los parámetros necesarios para poder extraer los datos de cada procedimiento. Finalmente, solo 32 fueron los artículos seleccionados que cumplían los criterios de inclusión y exclusión de esta revisión. Estos artículos, reunían un total de 2.594 procedimientos quirúrgicos percutáneos, realizados en 1.841 pacientes. Las publicaciones obtenidas poseen un nivel de evidencia entre II y IV según la recomendación de la escala de evidencia de publicaciones en ortopedia [4]. Divididos en cuatro publicaciones de nivel II, cuatro de nivel III y veinticuatro nivel IV.

Se obtuvo un incremento medio en la escala AOFAS de 38,7 puntos (rango 20,1-55,8). Al dividirlo de mayor a menor mejoría según la técnica estudiada, observamos que existía un aumento de 44,9 puntos con la técnica de Bosch; 42,7 fueron los puntos incrementados con la doble osteotomía percutánea, 40,3 puntos con la técnica de Reverdin-Isham; 40 puntos con la cirugía del miniTightrope®; 30,3 puntos con la técnica de Akin modificada; y 27,7 puntos con la técnica de PECA (Chevron y Akin mínimamente invasivo).

Los **ángulos del Hallux Valgus** (metatarso-falángicos) mejoraron una media de 17,5º (rango 10-29,5), divididos en: 17,9º con la técnica de Bosch; 18,2º con la de Reverdin-Isham; 24º con el miniTightrope®; 18,7º con la técnica de Akin modificada; 20,8º con la doble osteotomía percutánea y 23,1º con la PECA.

La mejoría media del **ángulo intermetatarsal** fue de 6º (rango 2,8-10). encontrando en la técnica de Bosch una corrección de hasta 6,1º, en la técnica de Reverdin-Isham 3,7º, tanto en miniTightrope® como en la técnica de Akin modificada se corrigieron 4,8º, en la doble osteotomía percutánea se llegaron hasta 8,7º de corrección y en la PECA de 9,2º.

El **ángulo distal de la articulación metatarsofalángica** (PASA) se vio reducido en 8,1º de media pudiendo observar una reducción de 9,4º en la técnica de Bosch; 8,2º en la técnica de Reverdin-Isham; sin ninguna diferencia en la técnica del miniTightrope®; 7,6º disminuyó en la doble osteotomía percutánea y no se pudieron obtener los valores de los ángulos PASA en las series de cirugía de Akin modificada ni en las de PECA (Tabla I).

Las complicaciones observadas en los diferentes estudios se recogen en la Tabla II.

Discusión

En general, en los estudios revisados se han obtenido importantes correcciones en los ángulos HVA, IMA y PASA además de mejorar significativamente la clínica, tal y como observamos en el aumento de puntuación de la escala AOFAS. Son técnicas que también reducen el tiempo de intervención hasta 20-25 minutos respecto a la técnica abierta[21,37-39]. Pero no están exentas de complicaciones, las cuales se han recogido en la Tabla II y se analizan a continuación.

En nuestra revisión, hemos podido analizar un total de 1.653 intervenciones en las que se ha aplicado la técnica de Boch[5,9,12-14,17-20,23-25,28-36], lo cual supone más de la mitad de la muestra de nuestro estudio, pudiendo extraer datos bastante homogéneos por lo que respec-

Tabla I. Características demográficas y tiempo de seguimiento.

	Nombre del estudio y año	Tipo de estudio y nivel de evidencia	Técnica	Número de pies	Dif. HVA (pre-post)	Dif. IMA (pre-post)	Dif. PASA (pre-post)	Dif. AOFAS (pre-post)
1	Baietta et al. (2007) [33]	Serie de casos retrospectivo (IV)	Técnica de Bosch	98	15,6	5,3	15,2	ND
2	Barragan-Hervella et al. (2008)[34]	Serie de casos prospectivo (IV)	Reverdin-Isham	29	ND	ND	ND	36,5
3	Bauer et al. (2010)[35]	Estudio prospectivo multicéntrico (II)	Reverdin-Isham	189	14	3	7	41
4	Bauer et al. (2010)[36]	Serie de casos retrospectivo (IV)	Reverdin-Isham	104	15	3	8	38,5
5	Bösch et al. (2000)[37]	Serie de casos retrospectivo (IV)	Técnica de Bosch	98	17	3	ND	ND
6	Cervi et al. (2014)[38]	Serie de casos retrospectivo (IV)	Reverdin-Isham	184	ND	ND	ND	45
7	Cano et al. (2011)[39]	Serie de casos retrospectivo (IV)	Mini-TightRope®	24	10	4,8	0	40
8	Chiang et al. (2012)[40]	Estudio Comparativo Retrospectivo (III)	Técnica de Bosch	32	23,8	8,3	ND	40,2
9	Chun-KitTong et al. (2012)[41]	Serie de casos retrospectivo (IV)	Técnica de Bosch	23	15,6	9	5,3	39
10	De Prado et al. (2003)[42]	Serie de casos retrospectivo (IV)	Reverdin-Isham	64	24	5	9,5	ND
11	Díaz Fernández et al. (2015)[43]	Serie de casos retrospectivo (IV)	Reverdin-Isham+ Akin percutánea	45	29,5	8,7	ND	43,2
12	Díaz Fernández (2017)[44]	Serie de casos retrospectivo (IV)	Reverdin-Isham+ Akin percutánea	52	18,1	8,6	7,6	42,1
13	Díaz Fernández (2017)[45]	Serie de casos retrospectivo (IV)	Técnica de Bosch modificada	24	24,4	6,7	7,9	45,5
14	Enan, Abo-Hegy & Seif (2010)[46]	Serie de casos retrospectivo (IV)	Técnica de Bosch	40	12,1	5,4	ND	ND
15	Huang et al.(2011)[47]	Serie de casos retrospectivo (IV)	Técnica de Bosch	125	11,2	4,5	ND	ND
16	Iannò et al. (2013)[48]	Serie de casos retrospectivo (IV)	Técnica de Bosch	85	19,9	8,1	11,1	39,7
17	Lam et al. (2016)[49]	Estudio Comparativo Prospectivo (II)	PECA	33	23,4	9,2	ND	28
18	Lee et al. (2017)[50]	Estudio Comparativo Prospectivo (II)	PECA	25	22,8	9,2	ND	27,4
19	Maffulli et al. (2009)[52]	Estudio Comparativo Retrospectivo (III)	Técnica de Bosch	36	10	7	4	31
20	Magnan et al. (2005)[53]	Serie de casos retrospectivo (IV)	Técnica de Bosch	118	16,8	5	ND	ND
21	Markowski et al. (1992)[54]	Serie de casos retrospectivo (IV)	Técnica de Bosch	64	27	5	ND	ND
22	Martinez-Nova et al. (2008)[55]	Serie de casos retrospectivo (IV)	Akin modificada	30	14	2,8	ND	27,5
23	Martinez-Nova et al. (2011)[56]	Serie de casos retrospectivo (IV)	Akin modificada	79	12,5	2,8	ND	20,1
24	Portaluri et al. (2000)[57]	Serie de casos retrospectivo (IV)	Técnica de Bosch	98	17	7	7	ND
25	Radwan & Mansor (2012)[58]	Estudio Comparativo Prospectivo (II)	Técnica de Bosch	29	14,8	4,8	ND	55,8
26	Roth et al. (1996)[59]	Estudio Comparativo Retrospectivo (III)	Técnica de Bosch	88	17,3	4,3	ND	ND
27	Sanna & Ruiu (2005)[60]	Serie de casos retrospectivo (IV)	Técnica de Bosch	90	19,5	5,9	12,6	ND
28	Solarino et al. (2007)[61]	Serie de casos retrospectivo (IV)	Técnica de Bosch	40	10	5	10	47
29	Sotelano & Migues (2006)[62]	Serie de casos retrospectivo (IV)	Técnica de Bosch	242	21	10	8	47
30	Valles-Figueroa et al. (2010)[63]	Serie de casos retrospectivo (IV)	Técnica de Bosch	58	ND	ND	7,5	ND
31	Weinberger et al. (1991)[64]	Serie de casos retrospectivo (IV)	Técnica de Bosch	301	18,5	ND	ND	ND

Tabla II. Complicaciones.

Nombre del estudio	Recurrencia Hallux v.	Infección	Inflamación piel	Salida aguja de Kirschner	No consolidación	Retraso en consolidación	Osteonecrosis	Metatarsalgia	SDRC	Fractura	TVP	Rigidez articular	OTRAS
Baietta et al.[33]	2	1	-	1	0	-	0	5	-	-	-	4	
Barragan-Hervella et al.[34]	0	1	-	-	-	-	-	-	-	-	-	-	
Bauer et al.[35]	0	-	-	-	-	-	-	-	5	-		2	
Bauer et al.[36]	3	-	-	-	-	-	-	3	2	9M1	-	2	
Bösch et al.[37]	1	4	-	0	-	4	0	-	-	-	-	-	
Cervi et al.[38]	0	1	-	-	-	-	0	-	-	12M1 9F1	-		6 hipercorreciones PASA
Cano et al.[39]	2	1	-	-	-	-	-	-	-	2M2	-	1	
Chiang et al.[40]	2	2	-	-	-	6	-	-	-	-	-	-	4 MTF ARTRITIS
Chun-KitTong et al.[41]	-	3	-	2	-	-	-	-	2	-	-	-	
De Prado et al.[42]	5	-	-	-	-	-	-	16	-	-	-	-	
Díaz Fernández et al.[43]	3	1	-	-	1	-	-	-	1	0	-	-	
Díaz Fernández[44]	2	2	10	5	1	6	0	6	1	-	-		2 pies planos
Díaz Fernández[45]	1	3	0	-	0	2	0	-	0	-	-	-	
Enan, Abo-Hegy & Seif[46]	-	3	-	-	-	-	-	-	-	-	-	3	
Iannò et al.[48]	16	2	-	-	4	-	3	-	-	-	-		
Lam et al.[49]	0	0	0	0	0	0	0	0	0	0	-	-	6 extracciones de tornillo
Lee et al.[50]	-	-	-	-	-	-	-	-	-	-	-	-	6 extracciones de tornillo
Lin et al.[51]	0	7	0	-	0	0	0	0	-	-	-	2	
Maffulli et al.[52]	0	1	3	-	-	-	0	-	0	0	-	0	

Magnan et al.[53]	3	1	2	-	0	-	0	0	-	-	-	8	3 casos edema
Markowski et al.[54]	0	4	-	2	1	-	-	-	-	-	-	-	
Martinez-Nova et al.[55]	-	-	-	-	-	-	-	-	-	-	-	-	
Martinez-Nova et al.[56]	0	-	7	-	-	-	0	3	-	-	-	-	3 casos edema
Portaluri et al.[57]	-	-	8	2	-	-	0	-	-	-	0	-	
Radwan & Mansor[58]	0	0	2	-	-	-	0	-	-	-	-	2	
Roth et al.[59]	0	15	-	0	10	-	1	0	6	-	-	-	
Sanna & Ruiu[60]	1	4	1	0	-	0	-	-	-	-	-	1	1 Civinini-Morton
Solarino et al.[61]	-	2	-	-	-	3	0	-	-	-	-	-	
Sotelano & Migues[62]	7	5	-	-	1	7	-	-	-	-	-	-	1 HALLUX VARUS
Valles-Figueroa et al.[63]	2	-	-	-	2	-	-	-	-	-	-	-	2 casos dolor persisitente
Weinberger et al.[64]	0	3	11	-	-	-	-	4	-	7M1	-	-	

ta a su aplicación. Esta técnica ha ido perfeccionándose desde su introducción en 1990 por Peter Bosch tras modificar la osteotomía de Kramer. En el 2000, el mismo autor publicó un estudio de 98 intervenciones[9] con la mejora de su técnica, corrigiendo los parámetros del HVA, IMA y PASA 54º, 3º y 8º de modificación media respectivamente, por lo que indicó ésta técnica para casos moderados y severos. Estos resultados son similares a los obtenidos por Iannò[20] y cols., en 2013, con una ligera modificación de la técnica, logrando conseguir en 85 intervenciones una reducción media del HVA de 19º y mejorando el IMA en 8º a diferencia de los valores obtenidos por Bosch y cols. Sin embargo, en el estudio de Iannò, hubo un número de complicaciones mayor que las publicadas en otros estudios. Se evidenciaron hasta 14 recidivas por las que tuvieron que ser reintervenidos los pacientes, 3 dedos que no consolidaron y 3 casos de osteonecrosis. A pesar de ello, obtuvo una mejoría media en la escala AOFAS de 40 puntos.

Anteriormente, en 2005, Magnan[24] y cols. presentaron 118 osteotomías con corrección de los ángulos radiológicos muy similar a los publicados hasta entonces, con solo 3 recidivas de hallux valgus, pero con 8 pacientes en los que se les detectó rigidez articular por debajo de los 30º de movilidad, a pesar de que en su artículo refieren una satisfacción por encima del 90%. Casos de rigidez se observaron también 2 en las osteotomías realizadas por Lin[19] y cols y otros 2 en las series publicadas por Radwan y Mansour[26]. Roth[27] y cols., en 1996, advierten que la aguja no se retira hasta las 6 semanas en la mayoría de intervenciones, lo cual, contribuye a la rigidez de la articulación metatarsofalángica.

Podemos observar que una de las principales complicaciones de la técnica de Bosch, además de la rigidez, es la infección, que en nuestra revisión se ha detectado en 62 de 1.653 intervenciones (3,7%). Tong CK[13] y cols. indican en su artículo que el uso de agujas de Kisrchner permite una deambulación precoz y un mejor realineamiento del hueso, evitando el desplazamiento plantar, pero otros autores como Enan, Abo-Hegy y Seif[18], en 2010, y Portaluri [28] y cols., anteriormente en el año 2000, informan de un desplazamiento plantar del 47,3% y del 1,2% respectivamente. Bauer[7-8] y cols. también cuestionan la fijación mediante las agujas de Kischner después de haber observado varios casos de infección sugiriendo la fijación mediante otros métodos. Además, Sanna y Ruiu[31] insinúan que en el postoperatorio, la fijación altera el metabolismo del cartílago articular causando daño en el propio tejido. Para solucionarlo, Díaz[17], en 2017, propone un platillo de fijación que no interfiere con la movilidad articular del postoperatorio e inflige un menor daño en las partes blandas, obteniendo resultados similares a los publicados mediante el uso de técnicas abiertas y la propia de Bosch, a pesar de una de las pocas complicaciones que encontró como fue la metatarsalgia de transferencia.

En cuanto al tiempo por intervención, encontramos poca diferencia entre las técnicas percutáneas, pero sí con las técnicas abiertas, como en el estudio comparativo de Maffulli[23] y cols. con la técnica de Scarf, logrando disminuir el tiempo medio de intervención en 23 minutos.

Si nos fijamos en los resultados obtenidos por los autores que han usado la técnica de Reverdin-Isham, observamos que dicha técnica consigue una gran corrección sobre el ángulo del hallux valgus y sobre el PASA, pero sin embargo, sobre el ángulo intermetatarsal la corrección es mínima (3,7º), por ello, esta técnica debería estar indicada en hallux valgus leves o moderados. Por ejemplo, en ambos estudios publicados por Bauer[7-8] y cols., en 2010, obtuvieron correcciones medias de los ángulos HVA de 15º y de 8º del PASA, pero el IMA fue de 3º. Díaz Fernández[15] y cols. en 2015 referían que no había literatura suficiente para realizar esta técnica cuando el IMA es mayor de 15º, pues no existe corrección del mismo, y que esta técnica será útil para articulaciones congruentes o con el PASA elevado. El nivel medio de recurrencia mediante el uso de esta técnica ha sido bajo (1%), aunque hemos encontrado la metatarsalgia como una complicación frecuente (25%) en las series publicadas por De Prado[14] y cols., y la fractura del primer metatarso en el estudio de Bauer [8] suponiendo el 8,7%.

Respecto a la técnica del miniTightrope®, hay pocos artículos publicados. Es un procedimiento que evita la osteotomía del primer metatarsiano y limita los tiempos de consolidación y recuperación, pero requiere de una curva de aprendizaje importante. Cano[11] y cols., en 2011, observaron que la tasa de recidivas era del 8,3%, siendo la más grande de nuestra revisión y la de infección del 4,2%, encontrando dos fracturas del segundo metatarsiano. El autor advierte que la propia tensión de las hebras de "*Fiberwire*", la cual realiza el efecto sindesmosis al tensar los botones que se apoyan en las corticales de primer y segundo metatarsiano, es la causante de la fractura. Por tanto, esta técnica no va a poder ser una indicación de tratamiento del hallux valgus de forma segura en casos de osteoporosis o fragilidad ósea. En pacientes con un IMA por encima de 16º, la tensión sobre el segundo meta puede incrementar el riesgo de fractura.

Los estudios publicados con la modificación de la técnica de Akin por Martínez Nova[26-27] y cols. sugieren que se aplique solo a pacientes jóvenes y con una desviación leve, pues no se corrige el IMA más allá de los 2,8º. La tasa de complicaciones está poco detallada, observamos en uno de los dos estudios a 7 pacientes con infección y 3 con metatarsalgia mientras que en el otro no se han observado complicaciones.

La doble y triple osteotomía es una técnica que permite grandes correcciones de los ángulos HVA, IMA.

Con 8,7º de corrección media del ángulo intermetatarsal, supone la segunda técnica de las estudiadas con mayor índice de mejora de este parámetro. Tales correcciones, según Díaz Fernández, serán necesarias en hallux valgus juvenil con la precaución de evitar la lesión de las fisis. Este procedimiento presenta algunas complicaciones, que el autor no relaciona con la clínica de metatarsalgia, como son la elevación del primer radio y la disminución del tamaño del mismo[16]. Otras alteraciones que si se han incluido dentro de las complicaciones han sido 5 recurrencias por las que han debido de ser reintervenidos los pacientes, 10 inflamaciones de las partes blandas que han podido influir o no en la salida de 5 agujas de Kirschner y un total de 6 metatarsalgias[15-16].

Respecto a la técnica percutánea de Chevron y Akin conocida como PECA, se han encontrado dos estudios comparativos prospectivos con un nivel de evidencia II. El estudio realizado por Lam[21] y cols., comparan la técnica con otra abierta, como es la de Scarf, con resultado positivos de disminución del dolor y tiempo de la operación en el grupo con abordaje percutáneo. En cuanto a los hallazgos radiológicos post-intervención, ambos grupos obtienen similares resultados. Datos muy parecidos a los que obtienen Lee[22] al comparar la cirugía de Scarf con la intervención PECA aportando además, que la cicatriz quirúrgica es mucho menor. Lam[21] y cols. recomiendan usar esta técnica en casos de hallux valgus con parámetros de HVA mayores de 45º e IMA hasta 20º, lo cual vemos reflejado en una corrección media del HVA de 23º. Observamos que ambos estudios no presentan grandes cambios en la escala de AOFAS, esto puede ser debido a que los pacientes sometidos a esta cirugía no son los que presentan deformidades más severas, y por tanto, la mejoría no es tan grande como en otras cirugías como la de Bosch o la doble percutánea, o bien a que el material de osteosíntesis puede molestar al paciente en el postoperatorio como podemos observar en las complicaciones de ambos estudios, en las que se les tuvo que extraer los tornillos a 6 pacientes en cada uno de ellos.

Tras analizar las seis técnicas, proponemos el siguiente algoritmo para unificar los datos recogidos (Fig. 1):

Conclusiones

• Las técnicas de cirugía percutánea constituyen una alternativa segura y eficaz frente a las cirugías abiertas tradicionales.

• El gran número de técnicas obliga al cirujano a saber elegir la técnica adecuada para cada paciente. El estudio preoperatorio individualizado de cada uno de ellos es fundamental para adecuar la técnica quirúrgica y evitar recidivas.

• Según los trabajos revisados, la cirugía percutánea reduce el tiempo quirúrgico a la mitad, con respecto a la cirugía abierta.

• La recuperación funcional postoperatoria y consolidación son más precoces en la cirugía percutánea.

• El nivel de corrección de los parámetros angulares del hallux valgus y clínicos según la escala AOFAS son similares a la cirugía abierta

• Como limitaciones del trabajo, la medición de algunos de los parámetros no era homogénea en todos los estudios y esto dificulta la apropiada comparación entre ellos.

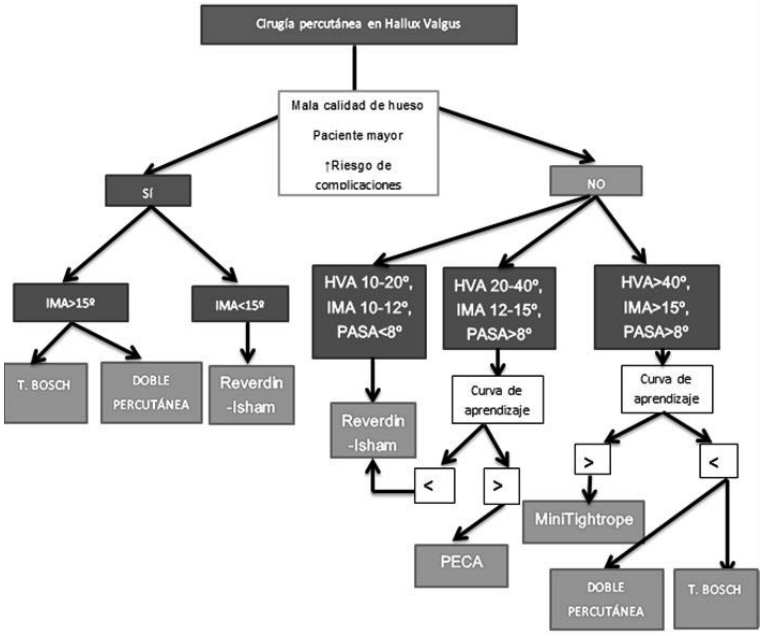

Figura 1. Algoritmo propuesto de cirugía percutánea en el Hallux Vagus.

Bibliografía

1. Coughlin MJ. Etiology and treatment of the bunioette deformity. Instr Course Lect 1990; 39:37-48.
2. Nix S, Smith M, Vicenzino B. Prevalence of hallux valgus in the general population: a systematic review and meta-analysis. J Foot Ankle Res 2010; 3:21.
3. Glynn MK, Dunlop JB, Fitzpatrick D. The Mitchell distal metatarsal osteotomy forhallux valgus. Bone Joint Surg 1980; 62-B:188-91.
4. Wright JG, Swiontkowski MF, Heckman JD. Introducing levels of evidence to the journal. J Bone Joint Surg Am. 2003; 85:1-3.
5. Baietta D, Perusi M, Cassini M. Hallux valgus surgical treatment with Bosch technique: clinical evaluation and surgical consideration after 5 years. Giornale Italiano Ortop Traumatol 2007; 33:107-13.
6. Barragan-Hervella RG, Morales-Flores F, Arratia-Rios Buzo-Garciduenas AY, Nesme-Avila W, Garcia Villasenor A. Clinical results of hallux valgus minimally surgery. Acta Ortop Mex 2008; 22:150-6.
7. Bauer T, de Lavigne C, Biau D, y cols. Percutaneous hallux valgus surgery: a prospective multicenter study of 189 cases. Orthop Clin North Am 2009; 40:505-14.
8. Bauer T, Biau D, Lortat-Jacob A, Hardy P. Percutaneous hallux valgus correction using the Riverdin-Isham osteotomy. Orthop Traumatol Surg Res 2010; 96(4):407-16.
9. Bosch P, Wanke S, Legenstein R. Hallux valgus correction by the method of Bosch: a new technique with a seven-to-ten-year follow-up. Foot Ankle Clin 2000; 5:485-98.
10. Cervi S, Fioruzzi A, Bisogno L, Fioruzzi C. Percutaneous surgery of hallux valgus :risks and limitation in our experience. Acta Biomed 2014; 85(2):107-12.
11. Cano-Martínez JA, F. Picazo-Marín, J. Bento-Gerard, G. Nicolás-Serrano. Tratamiento del Hallux valgus moderado con sistema mini TightRope®: técnica modificada. Rev Esp Cir Ortop Traumatol 2011; 55(5):358-68.
12. Chiang CC, Lin CF, Tzeng YH, Huang CK, Chen WM, y cols. Distal linear osteotomy compared to oblique diaphyseal osteotomy in moderate to severe hallux valgus. Foot Ankle Int 2012; 33(6):479-86.
13. Tong CK, Ho YF. Use of minimally invasive distal metatarsalosteotomy for correction of hallux valgus. J Orthop Trauma & Rehabilitation 2012; 16(1):16-21.
14. De Prado M, Ripoll PL, Vaquerob J, Golano P. Tratamiento quirurgico percutaneo del hallux valgus mediante osteotomías multiples. Rev Ortop Traumatol 2003; 47:406-16.
15. Díaz Fernández R. Treatment of moderate and severe hallux valgus by performing percutaneous double osteotomy of the first metatarsal bone. Rev Esp Cir Ortop Traumatol 2015; 59(1):52-8.
16. Díaz Fernández R. Percutaneous Triple and Double Osteotomies for the Treatmentof Hallux Valgus. Foot Ankle Int 2017; 38(2):159-66.
17. Díaz Fernández, R. Use of a percutaneous osteotomy with plate fixation in hallux valgus correction. Foot Ankle Sur 2017.
18. Enan A, Abo-Hegy M, Sheif H. Early results of distal metatarsal osteotomy through minimally invasive approach for mild to moderate hallux valgus. Acta Orthop Belg 2010; 76(4):526-35.
19. Huang PJ, Lin YC, Fu YC, Yang YH, Cheng YM. Radiographic evaluation of minimally invasive distal metatarsal osteotomy for hallux valgus. Foot Ankle Int 2011 32(5):503-07.
20. Iannò B, Familiari F, De Gori M, Galasso O, Ranuccio F, Gasparini G. Midterm Results and Complications After Minimally Invasive Distal Metatarsal Osteotomy for Treatment of Hallux Valgus. Foot Ankle Int 2013; 34(7):969-77.
21. Lam P, Lee M, Xing J, Di Nallo M. Percutaneous Surgery for Mild to Moderate Hallux Valgus. Foot Ankle Clin 2016; 21(3):459-77.
22. Lee M, Walsh J, Smith M, Ling J, Wines A, Lam P. Hallux Valgus Correction Comparing Percutaneous Chevron/Akin (PECA) and Open Scarf/Akin Osteotomies. Foot Ankle Int 2017; 38(8):838-46.
23. Maffulli N, Longo UG, Oliva F, Denaro V, Coppola C. Bosch osteotomy and scarf osteotomy for hallux valgus correction. Orthop Clin North Am 2009; 40:515-24.
24. Magnan B, Pezzè L, Rossi N, Bartolozzi P. Percutaneous distal metatarsal osteotomy for correction of hallux valgus. J Bone Joint Surg Am 2005; 87(6):1191-9.
25. Markowski HP, Bosch P, Rannicher V. Surgical technique and preliminary results of a percutaneous neck osteotomy of the first metatarsal for hallux valgus Foot 1992; 2(2):93-8.
26. Martínez-Nova A, Sánchez-Rodríguez R, Leal-Muro A, Sánchez-Barrado E, Pedrera-Zamorano JD. Percutaneous distal soft tissue release: akin procedure, clinical and pedobarometric assesment with the BioFoot in-shoe system: a preliminary report. Foot Ankle Specialist 2008; 1:22-30.
27. Martínez-Nova A, Sánchez-Rodríguez R, Leal-Muro A, Pedrera-Zamorano JD. Dynamic plantar pressure analysis and midterm outcomes in percutaneous correction for mild hallux valgus. J. Orthop Res 2011; 29(11):1700-6.
28. Portaluri M. Hallux valgus correction by the method of Bosch: a clinical evaluation. Foot Ankle Clin 2000; 5:499-511
29. Radwan YA, Mansour AM. Percutaneous distal metatarsal osteotomy versus distal chevron osteotomy for correction of mild to moderate hallux valgus deformity. Arch Orthop Trauma Surg. 2012; 132(11):1539-46.
30. Roth A, Kohlmaier W, Tschauner C. Surgery of hallux valgus: distal metatarsal osteotomy: subcutaneous "Bosch" versus open "Kramer" procedures. Foot Ankle Surg 1996; 2:109-17.
31. Sanna P, Ruiu GA. Percutaneous distal osteotomy of the first metatarsal (PDO) for the surgical treatment of hallux valgus. Chir Organi Mov 2005; 90(4): 365-69.
32. Solarino G, Dell'Area LM, Giugliemo D, Navarro J, Scialpi, L. Surgical correction of hallux valgus: a comparison of two techniques of distal metatarsal osteotomy. Giornale Italiano Ortop Traumatol 2006; 32:1339.
33. Sotelano P, Migues A. Tratamiento percutáneo del hallux valgus: Técnica de Bosch. Rev Asoc Argent Ortop Traumatol 2007; 72 233-41.
34. Valles-Figueroa JFJ, Rodríguez-Resendiz F, Caleti-del Mazo E, Malacara-Becerra M, Suarez-Ahedo CE. Osteotomıa metatarsiana distal percutánea para corrección del hallux valgus. Acta Ortop Mex 2010; 24:385-9.
35. Weinberger BH, Fulp JM, Falstrom P, y cols. Retrospective evaluation of percutaneous bunionectomies and distal osteotomies without internal fixation. Clin Podiatr Med Surg 1991;8: 111-36.
36. Lin YC, Cheng YM, Chang JK, y cols. Minimally invasive distal metatarsal osteotomy for mild-to-moderate hallux valgus deformity. Kaohsiung J Med Sci 2009; 25:431-7.
37. Chen L, Lyman S, Do H, Karlsson J, Adam SP, Young E, Deland JT, y cols. Validation of foot and ankle outcome scores for hallux valgus. Foot Ankle Int 2012; 33:1145-55.
38. Nery C, Coughlin M, Baumfeld D, Ballerini F, Kobata S. Hallux Valgus in Males. Part 2. Foot Ankle Int 2013; 34(5):636-44.
39. Roukis TS. Percutaneous and minimum incision metatarsal osteotomies: a systematic review. Foot Ankle Surg 2009; 48(3):380-7.

Estudio de diferentes referencias anatómicas en la restitución de la línea articular en artroplastia total de rodilla primaria.

F. MORERA MARTÍNEZ [1], D. MIFSUT MIEDES [1,2], A. SILVESTRE MUÑOZ [1-2].

[1] DEPARTAMENTO DE CIRUGÍA. FACULTAD DE MEDICINA, UNIVERSITAT DE VALENCIA.
[2] SERVICIO DE CIRUGÍA ORTOPÉDICA Y TRAUMATOLOGÍA. HOSPITAL CLÍNICO UNIVERSITARIO-MALVARROSA, VALENCIA.

Resumen. *Antecedentes.* La conservación de la línea articular de la rodilla en su posición anatómica es de gran importancia tras una artroplastia primaria. *Objetivo.* El propósito de esta revisión bibliográfica y de parte de nuestra casuística, es determinar la referencia ósea más apropiada para el cálculo de la línea articular. *Material y métodos.* Estudio retrospectivo de 30 pacientes con artrosis de rodilla. Radiografías de frente y perfil. La línea articular fue determinada a partir de las siguientes referencias: Epicóndilo medial, y lateral, tubérculo aductor, *"lateral flare"*, tubérculo tibial anterior y cabeza del peroné. *Resultados.* La muestra estaba compuesta por 23 mujeres y 7 hombres, con una edad media de 71,3 años (± 6,34). Veintiocho prótesis eran PS y solo 2 CR. La línea articular no se vio modificada en gran medida tras artroplastia primaria. No se encontraron diferencias significativas que pudiesen ser atribuidas a la edad, sexo o modelo de prótesis. El tubérculo aductor y la tuberosidad tibial anterior fueron las referencias más precisas (83% y 70% casos) Observamos diferencias estadísticamente significativas para las medidas absolutas en relación con el sexo, que se corrigieron con la utilización de ratios. *Conclusiones.* La línea articular se encuentra restituida en la mayor parte de casos tras ATR. La referencia ósea del tubérculo aductor, es la más fácil y reproducible de emplear en la práctica clínica. El empleo de los ratios femoral y tibial permiten corregir variaciones debidas al tamaño femoral y tibial de cada paciente y a los errores de magnificación de la imagen.

Study of different anatomical references for restoration of the joint line in total primary knee arthroplasty.

Summary. *Background.* Joint line preservation is of great significance in knee replacement. *Purpose.* Bibliographic review and own cases revision to establish proper bone references to assess joint line *Material and Methods.* Retrospective assessment of 30 patients with knee osteoarthritis. A-P and lateral X-ray were evaluated. Joint line was measured from next references: medial and lateral epicondyle, medial and lateral flare, anterior tibial tubercle and head of the fibula. *Outcomes.* 23 women and 7 men of 71.3 (± 6.34) of age were included in this revision. Twenty-eight PS prostheses and 2 CR were assessed. No changes were observed in joint line after primary knee replacement. No big differences were related to age, sex or prostheses design. Medial flare and anterior tibial tubercle were the most precise references (83 and 70 % of cases). We found differences with statistically significance for absolute measures related to sex that were matched with the use of ratios. *Conclusions.* Joint line is re-established in the majority of cases after primary knee replacement. Medial flare is the easiest and reproducible bone reference in clinical practice. Femoral and tibial ratios allow mending possible changes due to sizes of the patient and mistakes related to magnification of the image.

Correspondencia:
Antonio Silvestre Muñoz
Hospital Clínico Universitario de Valencia
Servicio de Cirugía Ortopédica y Traumatología.
Avda. Blasco Ibáñez, 17
46010 Valencia.
Correo electrónico: antonio.silvestre@uv.es

Introducción

Uno de los retos en la Artroplastia Total de rodilla (ATR) consiste en restaurar la línea articular, ya que su deficientemente restitución conduce a inestabilidad articular en la flexión media, limitación del rango de movilidad y dolor en la cara anterior de la rodilla[1].

La Línea Articular (L.A) se define al trazar una perpendicular al eje anatómico de la rodilla que atraviesa la superficie de ambos cóndilos femorales en el plano coronal a nivel distal.

Cuando la línea articular queda desplazada proximalmente, la rótula se encontrará en una posición más baja, provocando una sobrecarga y pinzamiento que pueden resultar en un dolor anterior de rodilla, una reducción

en el rango de movimiento y un desgaste prematuro de los componentes de la prótesis. Si por el contrario, la distancia desde la referencia ósea a la línea articular es mayor en el postoperatorio, la línea articular se desplaza distalmente, quedando la rótula ascendida, situación que altera el mecanismo extensor y aumenta la probabilidad de subluxación[2,3].

El objetivo fue determinar qué referencia ósea es más fiable y reproducible cuando se emplean las pruebas complementarias habituales (Rx), si los métodos descritos en la literatura en pacientes sanos, pueden ser igualmente útiles también en pacientes con gonartrosis. Además, se analizó la restitución de la L.A. en una serie de casos intervenidos de ATR primaria en nuestro centro.

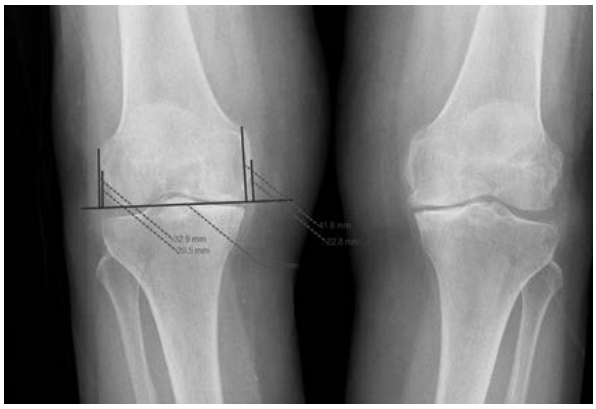

Figura 1. Medición de las distancias absolutas desde las referencias: LF, LE, MF, ME; hasta la línea articular.

Material y métodos

Se llevó a cabo durante 2017 un estudio retrospectivo descriptivo observacional en el que se incluyeron 30 pacientes con gonartrosis sometidos a cirugía de artroplastia total de rodilla primaria de nuestro centro, durante los años 2015 y 2016. La muestra estaba compuesta por 23 (80%) mujeres y 7 (20%) hombres, con edades comprendidas entre los 57 y 88 años. Se registraron los siguientes datos de cada paciente:

- Edad
- Sexo
- Lado afecto
- Tipo de prótesis: PS o CR
- Modelo de prótesis: Attune, Vanguard, Apex.

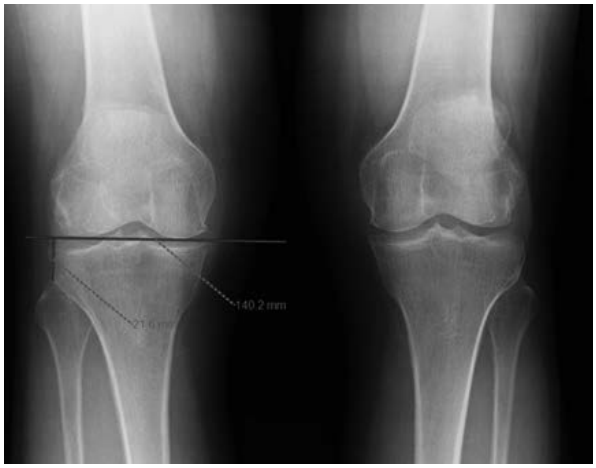

Figura 2. Medición de la distancia FHJL.

En este estudio se empleó el método descrito por Servien[4] E., en 2007, y su modificación propuesta por Pereira[5] G., en 2016.

Para la medición de las distancias absolutas desde cada una de las referencias óseas, se emplearon imágenes de radiografía simple en proyección anteroposterior y lateral tanto del preoperatorio como del postoperatorio, utilizando el programa de visualización y medición *Zero Footprint.* Las referencias óseas, los diámetros absolutos e índices patelares medidos, se detallan a continuación:

- Epicóndilo medial (MEJL)
- Epicóndilo lateral (LEJL)
- "*Medial flare*" o tubérculo aductor (MFJL)
- "*Lateral flare*" (punto de convergencia entre la metáfisis femoral lateral con el córtex cóndilo lateral) (LFJL) (Fig. 1).
- Cabeza del peroné medida a nivel de la articulación tibio-peronea proximal (FHJL) (Fig. 2).
- Tubérculo tibial anterior (TTJL) (Fig. 3).
- Diámetro Interepicondíleo (IED)
- Diámetro Intermetafisario (IMD) (Fig. 4).
- Diámetro coronal Tibial (CTD)
- Diámetro sagital Tibial (STD) (Fig. 5).

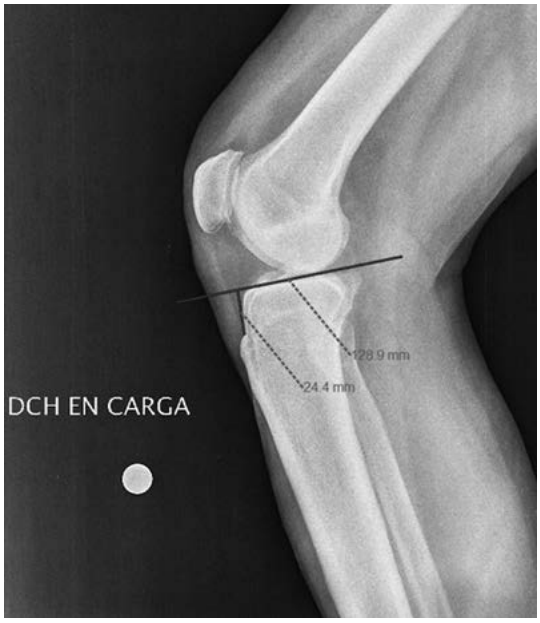

Figura 3. Radiografía en proyección lateral en la que se mide la distanciaTTJL.

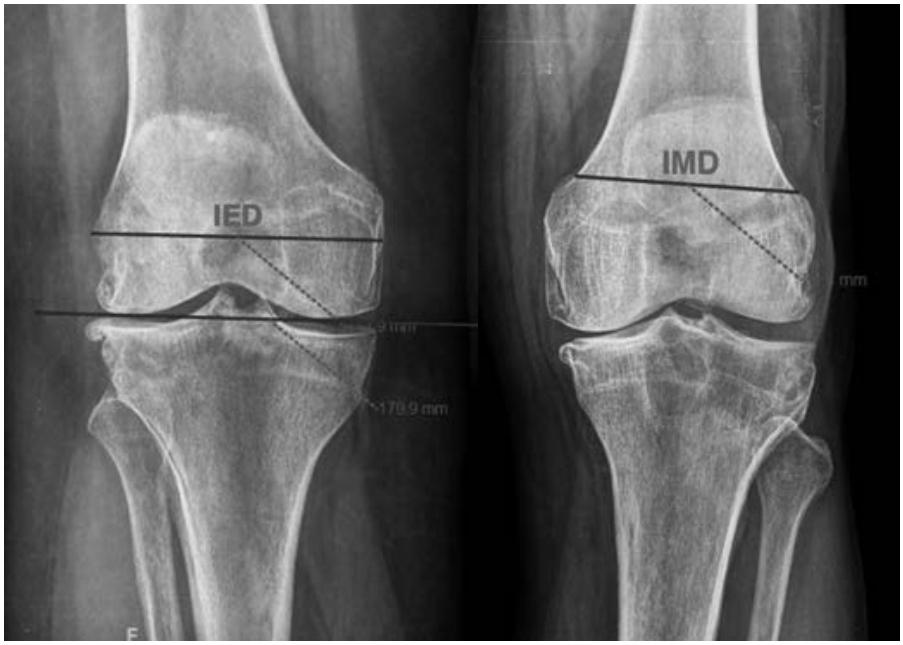

Figura 4. Diámetros absolutos femorales. IED (Diámetro Interepicondíleo) IMD (Diámetro Intermetafisario).

Figura 5. Diámetros absolutos tibiales. CTD (Diámetro coronal tibial) STD (Diámetro sagital tibial).

Para realizar el análisis de nuestros resultados se utilizó el paquete estadístico SPPS (IBM).

Dadas las características del tamaño muestral y su naturaleza, se optó por emplear pruebas no paramétricas, en concreto se realizó un análisis descriptivo previo tras lo cual se aplicó la prueba U de Mann-Whitney en el caso de una comparación entre dos grupos y Kruskall-Wallis entre tres grupos.

También se emplearon tablas de contingencia 3x3 con la prueba Chi-cuadrado para estudiar la asociación entre variables; así como la prueba de Pearson, para la correlación entre variables.

Fueron excluidos aquellos pacientes cuyas radiografías pre y post operatorias no eran comparables, debido a la falta de sinclitismo en alguna de ellas. Cuando la proyección no es totalmente sinclítica, corremos el riesgo de interpretar de forma errónea las referencias óseas y obtener una medición incorrecta. Este problema lo encontramos mucho más a menudo en las proyecciones laterales, debido a la dificultad técnica de

realizarla completamente perpendicular al haz de Rx. Cuando no se observa la completa superposición de los cóndilos femorales, sino una disposición oblicua con respecto al haz, cualquier medición sobre la línea articular será incorrecta.

Resultados

La muestra de 30 pacientes estaba compuesta por 23 mujeres (76,6%) y 7 hombres (23,3%), con edades que oscilaron entre los 57 y los 88 años con una media de 71,3 años (±6,34). Las rodillas intervenidas fueron 18 derechas y 12 izquierdas. El modelo de prótesis más empleado en nuestra muestra fue Attune (70%), seguido por Vanguard (20%) y Apex (10%). De estas 30 prótesis 28 (93,3%) eran PS y solo 2 (6,7%) eran CR. Todas ellas incluyeron una sustitución de la patela. Este análisis descriptivo se resume en la Tabla I.

Las diferentes medidas pre y post operatorias medias para cada una de las referencias óseas empleadas se muestran en la Tabla II.

Se recodificó la variable "*diferencia pre-postquirúrgica*", que consistía en la resta de medida postoperatoria a la preoperatoria para cada una de las referencias óseas empleadas. Se distribuyeron en 3 grupos:

- 1 (<-4mm) desplazamiento distal de la línea articular (descenso).
- 2 (-4-+4mm) línea articular deseada.
- 3 (>4mm) desplazamiento proximal de la línea articular (ascenso).

Con ello se pudo conocer cuántos pacientes encontrábamos con ascenso, descenso o restitución de la L.A para cada una de las referencias óseas (Tabla III).

El grupo 2 contiene los pacientes con una línea articular postoperatoria situada a ± 4mm de su altura original, y por ello restituida.

Tabla I. Variables categóricas estudiadas.

Variables estudiadas		Frecuencia (n=30)	Porcentaje (%)
Sexo	Hombres	7	23,3
	Mujeres	23	76,7
Rodilla Intervenida	Derecha	18	60
	Izquierda	12	40
Angulación	Valgo	17	56,7
	Varo	13	43,3
Modelo de prótesis	Attune	21	70
	Vanguard	6	20
	Apex	3	10
Tipo de prótesis	PS	28	93,3
	CR	2	6,7

Tabla II. Comparación entre las media de distancia en el pre y post-operatorio de ATR primaria.

Ref. ósea*	Medición	Media (mm)
MFJL	Preoperatoria	45,62
	Postoperatoria	46,20
LFJL	Preoperatoria	40,85
	Postoperatoria	41,95
MEJL	Preoperatoria	32,62
	Postoperatoria	33,50
LEJL	Preoperatoria	28,72
	Postoperatoria	30,20
TTJL	Preoperatoria	25,06
	Postoperatoria	28,13
FHJL	Preoperatoria	19,39
	Postoperatoria	17,96

* Resultados en las medidas pre y postoperatorias para las referencias óseas de la línea articular. (*MFJL: Medial flare joint line, LFJL: Lateral flare joint line, MEJL: Medial epicondyle joint line, LEJL: Lateral epicondyle joint line, TTJL: Tibial Tubercle joint line, FHJL: Fibular head joint line*).

Tabla III. Resultado de la ATR sobre la L.A .

Ref. ósea/Grupo*		Frecuencia	Porcentaje (%)
MFJL pre- post	1	2	6,7
	2	25	83,3
	3	3	10,0
LFJL pre- post	1	4	13,3
	2	23	76,7
	3	3	10,0
MEJL pre- post	1	X	X
	2	28	93,3
	3	2	6,7
LEJL pre- post	1	7	23,3
	2	21	70,0
	3	2	6,7
TTJL pre- post	1	9	30,0
	2	21	70,0
	3	X	X
FHJL pre- post	1	2	6,7
	2	20	66,7
	3	8	26,7

* Agrupación de pacientes en grupos según el resultado de la ATR (Grupo 1: <-4mm elevada, Grupo 2: -4-+4mm restituida, Grupo 3: >+4mm descendida)

Tabla IV. Comparativa entre la distancia preoperatoria y el sexo.

Ref. ósea	Sexo	Media (mm)	Desv. Tip	Z Mann-Whitney	Sig.
MFJL	Mujer	44,84	4,21	-1,986	,048
	Hombre	48,14	2,50		
LFJL	Mujer	31,58	3,78	-2,035	,042
	Hombre	36,02	5,30		
MEJL	Mujer	40,00	3,36	-2,969	,002
	Hombre	43,64	1,57		
LEJL	Mujer	28,10	3,32	-,957	,360
	Hombre	30,74	4,69		
TTJL	Mujer	18,89	4,82	-,393	,701
	Hombre	21,00	7,35		
FHJL	Mujer	24,47	3,14	-2,062	,037
	Hombre	26,95	1,30		

Comparativa entre la media preoperatoria desde cada referencia ósea a la línea articular y el sexo.

Tabla V. Comparativa entre la distancia postoperatoria y el sexo

Ref. ósea	Sexo	Media (mm)	Desv. Tip	Z Mann-Whitney	Sig.
MFJL	Mujer	45,17	3,85	-2,503	,010
	Hombre	49,48	2,82		
LFJL	Mujer	31,23	3,87	-2,331	,019
	Hombre	36,55	5,54		
MEJL	Mujer	40,87	3,76	-2,722	,005
	Hombre	45,47	2,23		
LEJL	Mujer	29,37	3,86	-1,619	,107
	Hombre	32,91	5,13		
TTJL	Mujer	17,28	3,43	-1,005	,335
	Hombre	20,15	6,83		
FHJL	Mujer	27,56	3,56	-1,570	,118
	Hombre	30,00	3,56		

Comparativa entre la media postoperatoria desde cada referencia ósea a la línea articular y el sexo.

Se empleó de nuevo esta variable "diferencial" entre la medida pre y postoperatoria (valor pre- valor post), para poder establecer si había alguna relación con las variables dependientes: sexo, edad y modelo de prótesis (tablas IV-VIII).

Para realizar una comparación entre las diferentes franjas de edad, se recodificó la variable edad considerada cuantitativamente, en una nueva variable categórica. En concreto, a partir del cálculo de los percentiles: 33 (69 años) y 66 (74 años). La categorización resultante dio tres franjas de edad (Tabla IX).

- categoría 1: 57-69 años (n=11).
- categoría 2 entre 70-74 años (n=11).
- categoría 3 >74 años (n=8).

En el análisis estadístico se encontraron diferencias en cuanto al grupo de edad. La referencia ósea MFJL, obtiene una p significativa (0,05) para el grupo mayor de 74 años. La diferencia media de entre la altura pre y postquirúrgica es mayor (2,31) en este grupo.

Mediante la prueba U de Mann-Whitney, se comparó si había diferencias entre el sexo en aquellos pacientes en los que la línea articular se encontraba fuera del rango deseado (-4 a +4mm). Se estableció un intervalo

Tabla VI. Comparativa entre el sexo y las diámetros femorales y tibiales.

	Sexo	Media (mm)	Desv. Tip	Z Mann-Whitney	Sig.
IED	Mujer	89,32	4,06	-3,018	,001
	Hombre	97,08	5,50		
IMD	Mujer	70,90	4,31	-3,017	,001
	Hombre	78,60	4,46		
STD	Mujer	47,21	5,16	-3,262	,000
	Hombre	55,67	3,74		
CTD	Mujer	64,43	2,75	-3,949	,000
	Hombre	73,64	2,05		

Comparación entre los diámetros femorales (IMD, IED) y tibiales (STD, CTD) medios y el sexo del paciente.

Tabla VII. Comparación entre el sexo y la distancia a la línea articular con ratios fémoro-tibiales.

Ratio empleado	U de Mann-Whitney	W de Wilcoxon	Z	Sig.
Ratio **IED/MEJL**	49,000	77,000	-1,545	,131
Ratio **IED/LEJL**	77,000	353,000	-,172	,886
Ratio **IMD_MFJL**	64,000	340,000	-,809	,441
Ratio **IMD_LFJL**	63,000	339,000	-,858	,413
Ratio **STD_TTJL**	61,000	337,000	-,956	,360
Ratio **CTD_FHJL**	71,000	347,000	-,466	,666

*Comparación entre hombres y mujeres cuando se emplean los ratios femorales en lugar de distancias absolutas.

Tabla VIII. Comparación entre la diferencia de distancia pre - post-operatoria con el sexo.

Referencia ósea empleada (PreQx- PostQx)	Sexo	Media (mm)	(±Desv. típ.)	Z Mann-Whitney	Sig. p
MFJL pre- post	Mujer	0,33	(±3,65)	-0,907	,386
	Hombre	1,34	(±2,59)		
LFJL pre- post	Mujer	-0,87	(±3,88)	-0,834	,413
	Hombre	-1,83	(±2,94)		
MEJL pre- post	Mujer	0,35	(±2,66)	-0,932	,360
	Hombre	-0,53	(±2,05)		
LEJL pre- post	Mujer	-1,27	(±3,43)	-0,883	,386
	Hombre	-2,17	(±2,50)		
TTJL pre- post	Mujer	-3,09	(±3,61)	-0,098	,924
	Hombre	-3,04	(±3,54)		
FHJL pre- post	Mujer	1,60	(±4,81)	-0,123	,924
	Hombre	0,84	(±2,89)		

Relación entre el sexo y la diferencia pre-postquirúrgica empleando distancias absolutas desde cada Ref. Ósea.

Tabla IX. Comparación entre el resultado de la L.A y la edad

Ref. Ósea por rango de edad		Media (mm)	Desv. típ.	Chi-cuadrado	Sig.
MFJL pre- post	57-69	1,5273	3,26	5,425	,050
	70-74	1,5182	2,39		
	> 74	2,1375	3,75		
LFJL pre- post	57-69	,3909	2,93	2,802	,246
	70-74	1,4364	3,05		
	> 74	2,6625	4,84		
MEJL pre- post	57-69	1,7727	2,37	11,124	,114
	70-74	1,6909	1,34		
	> 74	,4375	2,50		
LEJL pre- post	57-69	,0273	2,47	5,561	,162
	70-74	3,1455	3,12		
	> 74	1,1750	3,55		
TTJL pre- post	57-69	3,7545	3,48	3,169	,205
	70-74	1,4727	2,89		
	> 74	4,3500	4,00		
FHJL pre- post	57-69	2,0364	5,05	,456	,796
	70-74	1,4182	4,59		
	> 74	,6000	3,52		

*Relación entre el rango de edad (recodificada en tres grupos: 57-69 años, 70-74 años, >74años) y la diferencia de medida pre-postquirúrgica.

Tabla X. Comparación entre el resultado de la L.A y el modelo de prótesis.

Modelo de Prótesis		Media (mm)	Desv. típ.	Chi-cuadrado	Sig.
MFJL pre- post	DePuy	1,08	2,85	1,528	,466
	Biomet	,166	4,45		
	MBA	2,23	4,88		
LFJL pre- post	DePuy	1,74	3,25	3,250	,197
	Biomet	,31	4,68		
	MBA	1,93	3,61		
MEJL pre- post	DePuy	,39	2,32	2,312	,315
	Biomet	1,21	2,76		
	MBA	1,80	2,98		
LEJL pre- post	DePuy	2,13	3,03	3,202	,202
	Biomet	,96	2,84		
	MBA	2,13	3,75		
TTJL pre- post	DePuy	3,80	3,84	3,510	,173
	Biomet	,66	2,03		
	MBA	2,80	,69		
FHJL pre- post	DePuy	1,59	3,95	5,313	,070
	Biomet	3,25	5,62		
	MBA	3,40	,79		

*Relación entre el modelo de prótesis y la diferencia pre- postquirúrgica.

de confianza al 0,95. Tal y como se muestra en la Tabla VII, no se encontraron diferencias significativas para ninguna de las referencias óseas estudiadas en cuanto al ascenso o descenso de la línea articular, que pudiesen ser atribuidas al sexo del paciente.

Así mismo, se empleó la prueba de Kruskall-Wallis, para comparar tres categorías de una misma variable. En este caso se quiso encontrar si había diferencias en el resultado sobre la línea articular en función de la edad, recodificada en tres grupos, o el modelo de prótesis (Attune-DePuy, Vanguard-Biomet, Apex-MBA). No se encontraron resultados estadísticamente significativos en cuanto al modelo de prótesis (Tabla X).

Para valorar la equidistancia entre la parte superior de la articulación tibio-peronea proximal a la L.A. (FHJL) y de ésta al epicóndilo lateral (LEJL), se estudió la correlación de Pearson entre dichas variables FHJL y LEJL, siendo de muy baja magnitud (r =0.07) y con ausencia de resultados estadísticamente significativos (p=.714). Los resultados se muestran en la Tabla XI; y el gráfico nos muestra como la dispersión que siguen estas dos variables no muestran la misma tendencia (Fig. 6).

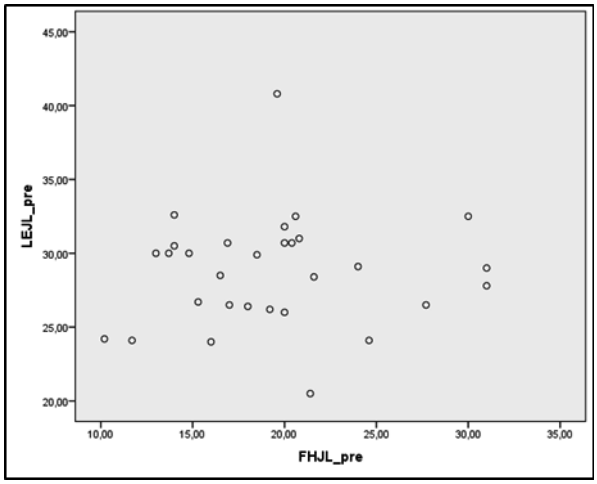

Figura 6. Gráfico de dispersión para la correlación de Pearson entre LEJL y FHJL.

Discusión

Tanto en la ATR primaria como en la de revisión, existen diversas referencias anatómicas en fémur y tibia que nos pueden servir para determinar la línea articular.

Se obtendrán tanto por Rx simple anteroposterior y lateral, TC o RMN[2,5,6].

No se ha descrito un sistema de medición anatómica estándar para identificar correctamente la línea articular. Algunos autores, prefieren emplear radiografías anteroposteriores en las que miden desde el tubérculo aductor (medial) o el "*lateral flare*" hasta la línea articular, mientras que otros realizan esta medición desde los epicóndilos medial y lateral. También se ha descrito la cabeza del peroné como referencia ósea desde la que se puede medir la L.A. Otros determinan la altura de la línea articular utilizando la proyección lateral, en la que se mide desde la tuberosidad tibial anterior.

Tabla XI. Correlación de Pearson entre LEJL (*Lateral epicondyle joint line*) y FHJL (*Fibular head joint line*).

Correlación de Pearson	Sig.
LEJL	,714
FHJL	

Debido a esta amplia variedad de referencias, la medición de la línea articular en la ATR primaria puede ser difícil de reproducir y puede llevar a confusión.

En este estudio se empleó el método descrito por Servien[4] E., en 2007, y su modificación propuesta por Pereira[5] G., en 2016. Los autores defienden que esta sistemática para hallar la línea articular es válida para distintas modalidades de radiodiagnóstico como: la Rx simple, la TC y la RMN. En nuestro estudio se optó por la radiografía simple, por ser la prueba diagnóstica habitual y por su bajo coste.

Al realizar la comparación entre los resultados obtenidos para cada referencia con los descritos en estudios con una metodología similar, nos encontramos con valores muy similares para algunas de las referencias, sobre todo en la MFJL (tubérculo aductor), referencia ósea más estudiada, y para la cual se obtienen resultados más reproducibles, en todo tipo de poblaciones, tanto en jóvenes, como aquellos que padecen gonartrosis.

El tubérculo aductor es una referencia que puede emplearse con mayor fiabilidad para medir la línea articular, ya que es relativamente sencillo determinar radiográficamente el cambio en la curvatura a nivel de la metáfisis femoral.

Algunos estudios proponen también el uso del epicóndilo medial, referencia con la cual obtuvimos resultados similares a los publicados por otros autores, sin embargo, esta referencia puede ser imprecisa debido a que no siempre se puede determinar el punto exacto en la radiografía AP, ya que su morfología es más facetaria que prominente y puede verse alterada con mayor frecuencia que el tubérculo aductor[3,7,8].

Con el epicóndilo lateral (LEJL) y el "*lateral flare*" (LFJL) obtuvimos demasiada diferencia con otros autores, posiblemente debidas a que estos incluyeron una población libre de lesiones condrales, artrosis y sin cirugías previas sobre la rodilla[4,5,9]. En segundo lugar, emplearon RMN, técnica con la cual se puede deter-

minar con mayor precisión el punto exacto del cartílago articular femoral sobre el cual se quiere realizar la medición.

Debido a la morfología epicondilar, los autores de otros estudios proponen emplear el punto más medial o lateral de cada epicóndilo respectivamente. Si bien, es difícil determinar en muchos casos cual es este punto exactamente, siendo fuente de error.

Para analizar el mayor número de referencias óseas y poder así comprender la relación entre estas y la línea articular, decidimos emplear la apófisis estiloides de la cabeza del peroné (FHJL). Muchos autores mantienen su escepticismo a la hora de emplear esta referencia por sus diferencias morfológicas entre individuos. No obstante, debido a que la comparación de la altura de la línea articular pre y post operatoria se realiza en un mismo paciente, esta referencia puede ser usada, siempre y cuando conserve su misma morfología tras la intervención. Algunos estudios prefieren emplear la articulación tibio-peronea proximal en lugar de la cabeza de la estiloides peronea[4,5], pero para ello habría que emplear RMN o TC, lo cual es poco práctico y muy costoso para el sistema sanitario. A pesar de estas discrepancias con algunos autores, observamos resultados muy similares con aquellos que sí incluyeron esta referencia en sus estudios[7,10].

En vista de los resultados obtenidos para cada una de las referencias, pensamos que la referencia más apropiada, reproducible y técnicamente más fácil de determinar es el MFJL.

En el análisis estadístico observamos que existen diferencias significativas entre sexos ($p<0,005$), en cuanto a las distancias absolutas de la línea articular a las referencias óseas y en cuanto los diámetros femorales y tibiales absolutos obtenidos. Se registran valores mayores en varones y sujetos de gran envergadura con respecto a mujeres. Por ello, el uso del ratio distancia absoluta/diámetro femoral o tibial en lugar de una medida absoluta nos permite controlar la variación que se puede producir debido al sexo y tamaño del paciente y corrigen la magnificación debida a la técnica diagnóstica[4,5].

Esto supone una ventaja respecto a otros estudios como los de Stiehl y Abott, en 1995, y Griffin FM. y Math K., en 2000, en los que se calculó la distancia hasta la línea articular[11,12].

Puesto que todos los estudios hablan de restitución de la L.A. referida a valores absolutos, decidimos valorar un nuevo método empleando el ratio femoral IMD/MFJL. Para ello necesitamos determinar unos puntos de corte a partir de los cuales se puede considerar la L.A restituida o no. Se intentó encontrar un rango de valores para este ratio, dentro del cual se pueda afirmar que la L.A. esta restituida. Tomando ± 4mm como puntos de corte para la restitución, se intenta establecer su equivalente para el ratio MFJL[7], el cual ha demostrado ser el más útil en nuestro estudio.

De los 30 pacientes del estudio, 25 se encontraron dentro del grupo cuyo resultado sobre la L.A. fue satisfactorio. Centrándonos en este subgrupo de estudio, se determinaron los ratios IMD/MFJL. El ratio más bajo fue de -0,10 y el más alto +0,15, considerando que dentro de estos valores, la L.A. quedaría restituida. Pereira[5] G. propone que en las mediciones por RMN de un grupo heterogéneo de personas jóvenes sin patología articular se cumple que las referencias: LEJL y FHJL, son equidistantes a la línea articular (FHJL=LEJL) y por ello, convierte a este canon en una herramienta muy útil para realizar esta determinación en la práctica diaria.

En nuestro caso, la correlación de Pearson entre las variables FHJL y LEJL, es de muy baja magnitud ($r = 0.07$) y ausencia de resultados estadísticamente significativos ($p=.714$), por lo tanto no pudimos confirmar esta regla en nuestra serie de casos clínicos, probablemente por tratarse de pacientes con gonartrosis y no pacientes sanos.

Conclusiones

En la gran mayoría de casos tras la ATR primaria, la línea articular se encuentra restituida. Hemos observado que no todas las referencias óseas tienen el mismo valor para la medición de la línea articular y su posterior comparación tras la ATR. Es crucial que la referencia ósea empleada sea fácilmente reconocible en la radiografía simple, la cual es la técnica de elección para el diagnóstico y planificación quirúrgica. En nuestra opinión, la referencia ósea MFJL medida desde el tubérculo aductor, es la más fácil y reproducible de emplear en la práctica clínica. A nivel tibial, la tuberosidad tibial anterior, proporciona una referencia sólida, desde la cual se puede medir la línea articular en la radiografía lateral.

Hemos constatado que el empleo del ratio femoral IMD/MFJL y el ratio tibial STD/TTJL permiten corregir la variación debida al tamaño femoral y tibial de cada paciente y los posibles errores de magnificación atribuibles a la técnica de imagen diagnóstica.

Bibliografía

1. Wolf AD, Pfleger B. Burden of major musculoskeletal conditions. WHO 2003; 81:646-56.
2. Figgie HE 3rd, Goldberg VM, Heiple KG, Moller HS 3rd, Gordon NH. The influence of tibial-patellofemoral location on function of the knee in patients with the posterior stabilized condylar knee prosthesis. JBJS 1986; 68-A:1035-40.
3. Hoffman AA, Kurtin SM, Lyons S, y cols. Clinical and radiographic analysis of accurate of restoration of the joint line of revision total knee arthroplasty. J Arthroplasty 2006; 21:1154-62.
4. Servien E, Viskontas D, Giuffrè B, Coolican M, Parker D. Reliability of bony landmarks for restoration of the joint line in revision knee arthroplasty. Knee Surg Traumatol Arthrosc 2008; 16(3):263-9.
5. Pereira G, von Kaeppler E, Alaia M, Montini K, Lopez M, Di Cesare P, y cols. Calculating the Position of the Joint Line of the Knee Using Anatomical Landmarks. BCR Orthopedics 2016; 39(6):381-6.
6. Marchant M, Viens N, Cook C, Vail T, Bolognesi M. The Impact of Glycemic Control and Diabetes Mellitus on Perioperative Outcomes After Total Joint Arthroplasty. JAAOS 2009; 91(7):1621-9.
7. Iacono F, Lo Presti M, Bruni D, Raspugli G, Bignozzi S, Sharma B, y cols. The adductor tubercle: a reliable landmark for analysing the level of the femorotibial joint line. Knee Surg Traumatol Arthrosc 2012; 21(12):2725-9.
8. Chen I, Wu W, Wang C, Liu K, Yeh K, Peng C. An unambiguous technique for locating the adductor tubercle and using it to identify the joint line. The Knee 2016; 23(6):960-3.
9. Mountney J, Karamfiles R, Breidahl W, Farrugia M, Sikorski J. The position of the Joint Line in relation to the trans-epicondylar axis of the knee. TJA 2007; 22(8):1201-7.
10. Selvarajah E, Hooper G. Restoration of the Joint Line in Total Knee Arthroplasty. TJA 2009; 24(7):1099-102.
11. Stiehl J, Abbott B. Morphology of the transepicondylar axis and its application in primary and revision total knee arthroplasty. TJA 1995; 10(6):785-9.
12. Griffin F, Math K, Scuderi G, Insall J, Poilvache P. Anatomy of the epicondyles of the distal femur. TJA 2000; 15(3):354-9.

Resonancia nuclear magnética en roturas del ligamento cruzado anterior: sensibilidad y concordancia con hallazgos artroscópicos.

E. GUILLÉN BOTAYA[1], F. FORRIOL BROCAL[1], J.L. APARICIO MARTÍNEZ[1], M. GARCIA MONTOLIO[1] , A. SILVESTRE MUÑOZ[1,2], F. GOMAR SANCHO[1,2].

[1] SERVICIO DE CIRUGÍA ORTOPÉDICA Y TRAUMATOLOGÍA. HOSPITAL CLÍNICO UNIVERSITARIO-MALVARROSA, VALENCIA.
[2] DEPARTAMENTO DE CIRUGÍA. FACULTAD DE MEDICINA, UNIVERSITAT DE VALENCIA.

Resumen. *Objetivo.* Estimar la sensibilidad de la resonancia nuclear magnética (RNM) como método diagnóstico de rotura del ligamento cruzado anterior (LCA) de la rodilla y su correlación con los hallazgos artroscópicos. *Material y Métodos.* Análisis retrospectivo de 270 pacientes intervenidos en nuestro departamento sanitario mediante reconstrucción del LCA entre los años 2007 y 2017. Se determinó la existencia o no de rotura en base al informe de radiólogos expertos en patología musculoesquelética, y se estudió la correlación entre hallazgos radiológicos y artroscópicos mediante análisis estadístico. *Resultados.* La sensibilidad de la RNM para diagnóstico de rotura del LCA fue del 88'5%. Además, la concordancia entre los hallazgos de imagen y los de artroscopia fue del 73'3%. En el 71% de los pacientes con persistencia de la clínica y RNM negativa, el método de diagnóstico elegido fue la artroscopia diagnóstico-terapéutica. *Conclusiones.* La RNM es una prueba no invasiva, rápida y relativamente precisa para el diagnóstico de lesiones de LCA, lo que hace que junto a la exploración física, sea la principal herramienta diagnóstica. No obstante, la artroscopia diagnóstico-terapéutica es la prueba de elección ante un paciente con RNM negativa y alta sospecha de lesión del LCA.

Nuclear magnetic resonance anterior cruciate ligament injuries: sensitivity and concordance with arthroscopic findings.

Summary. *Main objective.* To estimate the sensitivity of magnetic resonance imaging (MRI) as a diagnostic test in anterior cruciate ligament (ACL) injuries, as well as its correlation with arthroscopic findings. *Methods.* Retrospective analysis of 270 patients who underwent ACL reconstruction surgery in our health department between 2007 and 2017. ACL injuries were diagnosed by radiologists specialized in musculoskeletal pathology, while the correlation between radiological and arthroscopic findings was determined through statistical analysis. *Results.* The sensitivity of the MRI regarding diagnosis of ACL injuries was 88.5%. In addition, the correlation between radiologic and arthroscopic findings was 73.3%. In 71% of the patients with persistence of the symptoms and a negative-result MRI, the diagnostic method chosen was diagnostic-therapeutic arthroscopy. *Conclusions.* MRI is a non-invasive, quick and accurate test for diagnosing ACL injuries, which makes it, along with physical exam, a fundamental diagnostic test. However, diagnostic-therapeutic arthroscopy is currently the gold-standard in a patient with a negative-result MRI and a high suspicion of ACL injury.

Correspondencia:
Enrique Guillén Botaya
Hospital Clínico Universitario de Valencia
Servicio de Cirugía Ortopédica y Traumatología.
Avda. Blasco Ibáñez, 17
46010 Valencia.
Correo electrónico: enriqueguillenb@gmail.com

Introducción

La incidencia estimada de rotura del ligamento cruzado anterior (LCA) de la rodilla en España es de 4 casos por 10.000 habitantes/año. Se trata de una lesión grave, que en gran parte de los casos genera una inestabilidad de rodilla importante, y cuyo tratamiento es habitualmente quirúrgico. El diagnóstico de las roturas del LCA se basa en una correcta anamnesis y una exploración física minuciosa apoyada fundamentalmente en la Resonancia Nuclear Magnética (RNM), prueba de imagen básica, tanto para el diagnóstico de dicha lesión como para la detección de lesiones concomitantes.

Asimismo, es fundamental la detección precoz de las lesiones del LCA, para instaurar un tratamiento ade-

cuado y para evitar la aparición de lesiones añadidas (fundamentalmente, lesiones meniscales u osteocondrales) en una rodilla inestable derivadas de un retraso en el diagnóstico y tratamiento de las iniciales. Está establecido que la reconstrucción primaria del LCA debe ser realizada en el primer año tras la lesión, para minimizar la aparición de nuevas lesiones y de cambios degenerativos en la articulación[1].

El objetivo de este estudio es estimar la sensibilidad de la RNM como método diagnóstico para roturas del LCA de la rodilla y su correlación con los hallazgos artroscópicos, clarificar la conducta a seguir en los pacientes con sensación de inestabilidad de la rodilla, RNM negativa y alta sospecha diagnóstica de patología del LCA, e incidir en la importancia del diagnóstico y tratamiento precoz para evitar la aparición de nuevas lesiones producto de la inestabilidad articular no resuelta.

Material y métodos

Se evaluaron de manera retrospectiva los 270 pacientes intervenidos mediante reconstrucción del LCA en nuestro Departamento Sanitario entre los años 2007 y 2017. Se excluyeron del estudio las roturas de dicho ligamento en el contexto de luxaciones de rodilla y/o fractura en huesos adyacentes producto de politraumatismos.

De cada paciente se estudiaron las siguientes variables: sexo, edad, lateralidad, hallazgos en la RNM y hallazgos artroscópicos.

Inicialmente comparamos las primeras 5 variables de estudio (edad, sexo, lateralidad, hallazgo RNM y hallazgos artroscópico) dos a dos para buscar relaciones entre ellas. Para comparar la edad en los grupos formados por las variables cualitativas se utilizó el test t-Student (para las variables dicotómicas) y el ANOVA de una vía para comparar la edad en los tres grupos formados por la variable RM 1 (RNM inicial para conformación de la sospecha diagnóstica). La comparación entre las variables cualitativas se realizó con el test Ji-cuadrado para tablas de contingencia.

Se consideró como verdadero-positivo (VP) cuando un informe de rotura del LCA (parcial o total) en la RNM se confirmó durante la artroscopia. Por contra, se consideró falso-negativo (FN) cuando el informe de la RNM no detectó rotura que sí que fue evidenciada en una segunda RNM o artroscopia diagnostico-terapéutica.

En estos falsos negativos, se generaron columnas adicionales para introducir el tipo de prueba diagnóstica que se utilizó a continuación (segunda RNM o artroscopia), el tiempo que transcurrió hasta ella y la aparición de nuevas lesiones producto de la demora en el diagnóstico y tratamiento en el caso de que las hubiera.

Resultados

La edad media de la cohorte estudiada fue de 30’7 años, con un rango de 14 a 66 años. El 83% de los pacientes estudiados eran hombres por el 17% restante de mujeres. La rodilla afecta más frecuentemente fue la derecha (56’6%).

El análisis de las variables dos a dos no reveló relación estadísticamente significativa entre ninguna de las variables, salvo entre RNM y artroscopia ($p<0,001$). Por lo tanto, sí que existe una relación estadísticamente significativa entre los hallazgos de imagen y los artroscópicos, que se detalla a continuación en la Tabla I.

De la tabla se extraen los siguientes resultados:

El total de verdaderos positivos (VP, pacientes en los que la RNM mostró rotura, ya sea parcial o total que se confirmó por artroscopia) fue de 239, provenientes de la suma de:

-189 pacientes en los que tanto la RNM como la artroscopia mostraron una rotura completa (cuadrante superior izquierdo de la tabla I).

-5 pacientes en los que la RNM definió la lesión como rotura completa y la artroscopia mostró una rotura parcial (cuadrante superior derecho de la Tabla I)

-36 pacientes en los que la RNM definió la lesión como rotura parcial y la artroscopia mostró una rotura completa (segunda fila, cuadrante izquierdo de la tabla I).

-9 pacientes en los que tanto la RNM como la artroscopia mostraron una rotura parcial (segunda fila, cuadrante derecho de la tabla I).

El total de falsos negativos (FN, pacientes en los que la primera RNM no mostró rotura que se demostró por otras técnicas) fue de 31, provenientes de la suma de:

- 23 pacientes en los que la RNM no se identificó rotura del LCA y la artroscopia mostró una rotura completa (cuadrante inferior izquierdo de la tabla I).
- 8 pacientes en los que la RNM no se identificó rotura del LCA y la artroscopia mostró una rotura parcial (cuadrante inferior derecho de la tabla I).

Tabla I.

	Artroscopia		**p Valor**
RNM	R Completa	R Parcial	
R Completa	189	5	**<0.001**
R Parcial	36	9	
No Lesión	23	8	

En 198 pacientes (el 73.3%), ambas técnicas dieron el mismo resultado (189 pacientes con rotura completa y 9 con rotura parcial). En 72 pacientes (el 26.7%) la RNM no coincidió con la artroscopia.

Por lo tanto, la concordancia entre ambas pruebas es del 73'3%, y la tasa de "*fallo*" es del 26.7% (con un intervalo de confianza al 95% entre el 21.5% y el 32.4%).

Por otro lado, agrupando los resultados de "*rotura parcial*" y "*rotura completa de la resonancia magnética"*, se genera una tabla 2x2 (Tabla II) para calcular la sensibilidad de la RNM.

Así pues, en nuestro estudio, la sensibilidad de la RNM para detectar roturas del LCA de la rodilla es del 88'5%.

Por otro lado, consideramos relevante analizar la prueba utilizada para diagnosticar las 31 lesiones del LCA no detectadas en la primera RNM. En 22 casos (el 71%) se optó por una artroscopia diagnóstico-terapéutica, mientras que en 9 de ellos (el 29%) se realizó una nueva RNM, como se puede apreciar en la gráfica (Fig. 1).

El tiempo medio que transcurrió entre ambas RNM fue de 17 meses. Asimismo, en la segunda RNM se detectaron lesiones que no aparecían en la primera, seguramente producto de la inestabilidad remanente no diagnosticada en la rodilla durante este periodo. La distribución de las lesiones añadidas entre la primera y la segunda RNM queda representada mediante gráfico (Fig. 2).

Por lo tanto, 6 de los 9 pacientes (66%) desarrollaron nuevas lesiones durante ese periodo.

Tabla II.

		Estándar oro	
		+	-
Prueba diagnóstica	+	VP	FP
	-	FN	VN

VP: Verdaderos positivos; FP: Falsos positivos; FN: Falsos negativos; VN: Verdaderos negativos.
Sensibilidad = Capacidad de una prueba de detectar enfermos= VP/ (VP +FN).

		Artroscopia (rotura)	
		Sí	No
RM (rotura)	Sí	239	
	No	31	

Sensibilidad = (239 / (239+31)) x 100
Sensibilidad = 88'5%

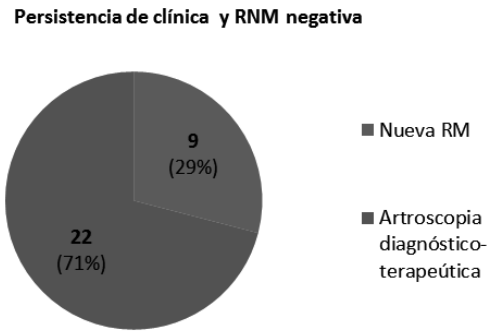

Figura 1. Persitencia de clínica y RNM negativa.

Figura 2. Lesiones de nueva aparición en la segunda RNM.

Tabla III.

	Músculo D, et al. [2]	Liu SH, et al.[3]	Dutka J, et al.[4]	Bari A, et al.[5]	Crawford R, et al.[6]	Phelan N, et al.[7]	Campuzano MA, et al.[8]	Junior MO, et al.[9]	Estudio actual
Año	1994	1995	2012	2014	2007	2015	2010	2015	2018
N	61	38	113	40	446	930	101	72	270
S	88%	82%	80%	87.87%	86.5%	87%	83'17%	86'79%	88'5%

Discusión

Los hallazgos del presente trabajo con respecto a la sensibilidad de la RNM para detectar roturas del LCA de la rodilla (88'5%) concuerdan con lo hallado en los estudios previos que siguieron un diseño similar (Tabla III). En todos los estudios reflejados en la tabla se obtiene una sensibilidad que varía entre el 80% y el 88%.

Se ha demostrado además, una alta concordancia (73'3%) entre los hallazgos de la RNM y los artroscópicos. Las discrepancias entre ambos pueden ser debidas no sólo a limitaciones de la RNM como técnica diagnóstica, sino también, a una mala interpretación de imágenes o a una inadecuada técnica artroscópica.

Está aceptado, por tanto, que la RNM es un método fiable y su negatividad permite iniciar tratamientos no cruentos en la rodilla. No obstante, como indican Músculo y cols.[2], está indicado realizar una artroscopia diagnóstico-terapéutica en caso de persistir los síntomas. Este hecho también se refleja en nuestro estudio, pues en un 71% de los pacientes con persistencia de dolor o inestabilidad y RNM negativa se optó por realizar dicha técnica en lugar de una nueva RNM.

Por otro lado, Fok y cols.[10] ya establecieron que un retraso en la reconstrucción del LCA está asociado a la aparición de lesiones meniscales y condrales, y además disminuye las probabilidades de que el menisco sea reparable. Además, Yu y cols.[11] cifraron en dos tercios la proporción de pacientes con rotura completa del LCA no reparada que quedan con inestabilidad crónica de la rodilla y daño secundario de los meniscos o del cartílago articular. Este hecho también se ha observado en nuestro estudio en una proporción similar (66% aparición de nuevas alteraciones en aquellos pacientes en los que se realizó una segunda RNM ante la sospecha de lesión del LCA no diagnosticada).

Conclusión

La RNM es una prueba sensible, inocua y precisa para el diagnóstico de confirmación de la rotura del LCA, siempre basándonos en la anamnesis y la exploración física detalladas del paciente lesionado. En caso de persistencia de sintomatología sugestiva de lesión del LCA pese a RNM negativa está indicado realizar una artroscopia diagnóstico-terapéutica.

La ausencia de reparación de una rotura completa del LCA, o el retraso de la misma, está asociado a la aparición de nuevas lesiones en la rodilla y a un peor pronóstico de la articulación.

Una causa inusual de dolor en el pulgar: osteoma osteoide de la falange proximal del pulgar.

L. PINO-ALMERO [1], M. MINIÑO-MÉNDEZ [1], A. SILVESTRE-MUÑOZ [1,2], MF. MÍNGUEZ-REY [1,2].

[1] DEPARTAMENTO DE CIRUGÍA ORTOPÉDICA Y TRAUMATOLOGÍA. HOSPITAL CLÍNICO UNIVERSITARIO DE VALENCIA.
[2] DEPARTAMENTO DE CIRUGÍA. FACULTAD DE MEDICINA. UNIVERSITAT DE VALENCIA.

Resumen. El osteoma osteoide localizado en la mano es una rara entidad clínica que a menudo se confunde con otras patologías óseas como la osteomielitis, el encondroma, o el quiste epidermoide intraóseo. A nivel de la mano el diagnóstico no es siempre obvio, dado que la clínica y los hallazgos radiográficos suelen ser inusuales. El tratamiento definitivo suele requerir la resección quirúrgica de la lesión mediante curetaje o la escisión en bloque. Se describe el caso clínico de una paciente adolescente de 16 años con un osteoma osteoide de localización poco frecuente, a nivel de la falange proximal del pulgar, y sin la clínica y apariencia radiográfica típica del mismo, lo que dificultó el diagnóstico del mismo, así como el tratamiento definitivo realizado y sus resultados.

An unusual cause of pain in the thumb: osteoid osteoma of the proximal phalanx of the Thumb.

Summary. Osteoid osteoma located in the hand is a rare clinical entity that is often confused with other bone diseases such as osteomyelitis, enchondroma or intraosseous epidermoid cyst. At the level of the hand, the diagnosis is not always obvious, given that the clinical and radiographic findings are usually unusual. Definitive treatment usually requires surgical resection of the lesion by curettage or block excision. We describe the clinical case of a 16-year-old adolescent patient with an osteoid osteoma of uncommon location at the level of the proximal phalanx of the thumb and without the clinical and typical radiographic appearance of the same, which made it difficult to diagnose it, as well as the definitive treatment carried out and its results.

Correspondencia:
Laura Pino Almero
Servicio de Cirugía Ortopédica y Traumatología.
Departamento de Salud Clínico-Malvarrosa.
Av. Blasco Ibáñez 17.
46010, Valencia.
Correo electrónico: laupialm@yahoo.es

Introducción

El osteoma osteoide es un tumor óseo benigno formado por la proliferación de osteoblastos inmaduros, que típicamente están rodeados por una densa capa de hueso reactivo laminar y se caracteriza por un nidus ricamente inervado y compuesto de tejido óseo primitivo y osteoide. Suele aparecer a finales de la segunda década de la vida o principios de la tercera. Su localización más frecuente es en el fémur proximal y la diáfisis de los huesos largos. Del 5% al 15% de los osteomas osteoides[1] aparecen en la mano y la muñeca, más frecuentemente en la falange proximal y el carpo, siendo rara la afectación de la falange media. Las lesiones que surgen en la falange distal pueden tener una presentación atípica, con edema del pulpejo y deformidad ungueal. Las radiografías en esta localización suelen mostrar una lesión lítica en lugar del aspecto clásico de esclerosis reactiva circundante a un nido radiolúcido central. Los pacientes suelen referir un dolor sordo y profundo que se alivia frecuentemente con antiinflamatorios no esteroideos. También hay osteomas osteoides en la mano indoloros, y en este caso el principal síntoma es la tumefacción.

Por los motivos descritos previamente, el diagnóstico del osteoma osteoide localizado en la mano se retrasa con frecuencia. La gammagrafía ósea y la TC pueden ser útiles para definir y localizar mejor la lesión[2].

El tratamiento de elección es la escisión quirúrgica con el legrado del nidus o la escisión en bloque. Se ha publicado la persistencia de la lesión si el nidus no se reseca completamente[3]. En los casos en los que la es-

cisión del osteoma osteoide pueda suponer una morbilidad excesiva de la zona, podría ser una alternativa al tratamiento quirúrgico el uso prolongado de AINES si las observaciones clínicas o radiológicas apoyan fuertemente el diagnóstico de osteoma osteoide.

El objetivo de la presentación del siguiente caso clínico es dar a conocer y recordar que el osteoma osteoide puede también tener su localización en la mano. Aunque no es su localización típica, se debe mantener la sospecha de esta posible lesión ante la presencia de una clínica de dolor localizado en alguna zona concreta de la mano con hallazgos radiográficos de lesión ósea, puesto que el comportamiento clínico y radiográfico del osteoma osteoide localizado en la mano suele no ser el típico y se puede confundir fácilmente con otras entidades clínicas.

Caso Clínico

Paciente mujer de 16 años que consulta por dolor localizado en el pulgar de la mano derecha de casi un año de evolución sin antecedente de traumatismo previo. Refiere que a veces nota el dedo tumefacto lo que le dificulta la flexión del mismo. El dolor no le despierta por la noche, pero le dificulta ciertas actividades que supongan la prensión digital como la escritura debido a la presión en la zona de dolor. No refiere clínica febril, ni malestar general, ni antecedente de heridas o lesiones previas en dicha zona.

En la exploración física se aprecia dolor localizado en la cara cubital de la falange proximal del pulgar que aumenta con la palpación, sin tumoración palpable, con buena estabilidad articular y movilidad completa del pulgar en todos los planos.

No presenta alteraciones a nivel analítico.

Inicialmente se realizan unas radiografías simples del pulgar en dos proyecciones anteroposterior y perfil, en las que se aprecia una imagen de lesión lítica en la zona media de la falange proximal del pulgar, a nivel de la cortical cubital-volar (Fig. 1).

Ante los hallazgos de estas imágenes radiográficas se completa el estudio con otras pruebas complementarias. Se realiza una RM del pulgar (Fig. 2) en la que se detecta una zona de edema intramedular en la base de la falange proximal, así como un TC (Fig. 3) que es informado como un defecto lítico cortical con trayecto oblícuo a la medular que podría corresponder a un canal vascular. Dado que estas pruebas de imagen no llegan a orientar el diagnóstico, se decide realizar por último una gammagrafía con Tc-99 (Fig. 4) en la que se detecta un aumento de la captación del radiofármaco en la falange proximal del pulgar de la mano derecha en la fase tardía que sugiere actividad osteoblástica, y como diagnóstico más probable desde el punto de vista gammagráfico de osteomielitis.

Dados los resultados de las pruebas de imagen y la persistencia de la clínica dolorosa en el pulgar, se decide realizar una resección en bloque de la lesión (Fig. 5) guiada mediante radio-escopia a través de un abordaje medial a la falange proximal del pulgar y se remite la muestra para estudio anatomo-patológico. A nivel macroscópico se apreciaba una zona central de consistencia blanda y altamente vascularizada. En este estudio se aprecia la presencia de tejido óseo maduro de arquitectura normal, sin alteraciones histopatológicas significativas y también la existencia de numerosos vasos de pequeño calibre sobre tejido fibroso laxo (ni-

Figura 1. Radiografías simples (proyección antero-posterior y perfil): se aprecia lesión lítica a nivel de la cortical volar y cubital de la falange proximal del pulgar.

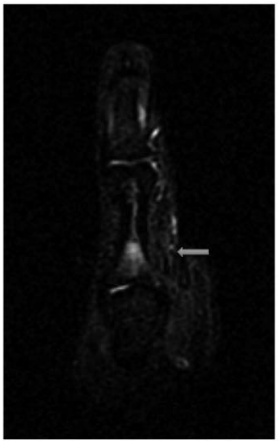

Figura 2. RM del pulgar: se detecta una zona de edema intramedular en la base de la falange proximal del pulgar.

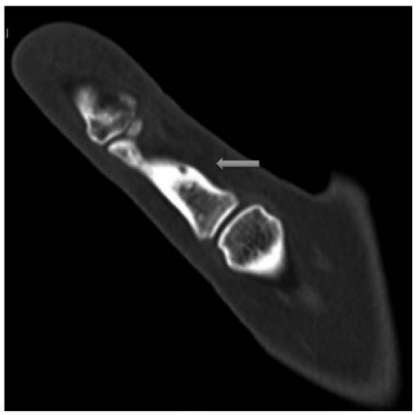

Figura 3. TC del pulgar: defecto lítico cortical con trayecto oblicuo a la medular que podría corresponder a un canal vascular.

Figura 4. Gammagrafía con Tc-99: aumento de captación del radiofármaco en la falange proximal del pulgar de la mano derecha que sugiere actividad osteoblástica, y como diagnóstico más probable desde el punto de vista gammagráfico de osteomielitis.

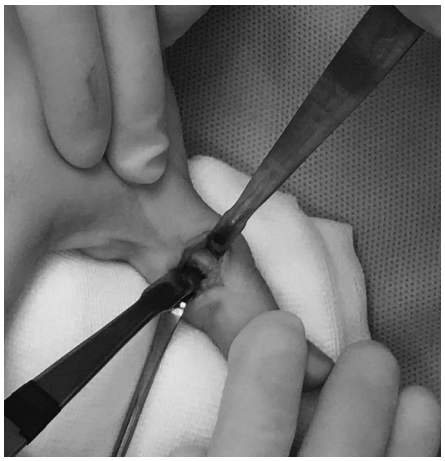

Figura 5. Escisión quirúrgica de la lesión. Se aprecia zona central de tejido blando y muy vascularizado.

dus) alrededor del tejido óseo, por lo que se diagnostica de osteoma osteoide en el contexto clínico-radiográfico adecuado.

Actualmente la paciente ya no refiere dolor en el pulgar, la herida ha cicatrizado correctamente y presenta una buena movilidad del pulgar.

Discusión

El osteoma osteoide es un tumor benigno óseo de tipo osteoblástico que aparece generalmente en la región diafisaria y metafisaria de los huesos largos de niños y jóvenes. La localización en la mano es poco frecuente, entre un 5-15% de los osteomas osteoides. Supone un 10% de todos los tumores óseos de la mano y generalmente aparecen en la falange proximal[4].

El diagnóstico se basa en la clínica y las exploraciones complementarias. Suele ser difícil ver el nidus típico en las radiografías simples. En un 25% de los casos no puede verse lo que dificulta en gran medida su diagnóstico. Solo un 65% de los que aparecen en la mano tienen una evolución típica. Es preciso el diagnóstico diferencial con procesos infecciosos como la osteomielitis, otros tumores óseos, quistes epidermoides intraóseos, o reacciones a cuerpo extraño.

Clínicamente suele causar sensibilidad focal, tumefacción fusiforme o deformidades de la uña si aparece en la falange distal. El dolor nocturno que responde a antiinflamatorios no esteroideos es su característica clásica, pero no siempre está presente. El tiempo medio de diagnóstico es de aproximadamente 13-20 meses.

En la bibliografía existen publicados otros casos de osteoma osteoide con esta localización poco frecuente.

Seker[5] presenta dos casos en dos pacientes, de 16 y 18 años respectivamente, con osteomas osteoides localizados en la mano, a nivel de los metacarpianos. Según este autor, en caso de una alta sospecha de osteoma os-

teoide es imprescindible realizar un TC o RM, dado el alto riesgo de obtener hallazgos negativos en la radiografía simple y considera que la escisión quirúrgica del mismo es un método de tratamiento seguro y curativo.

Jaehn[6] describe el caso de un paciente de 15 años con un osteoma osteoide localizado en el escafoides carpiano como causa de dolor a nivel radio-carpiano que fue tratado mediante la resección del nidus y reconstrucción mediante injerto de cresta ilíaca.

Otro autor, Liu[4] presenta el caso de un osteoma osteoide recurrente localizado en la falange proximal del tercer dedo en una mujer de 41 años. En este caso resultó difícil el diagnóstico diferencial con una osteomielitis y se trató mediante desbridamiento y curetaje de la lesión. El estudio anatomo-patológico confirmó el diagnóstico de osteoma osteide. A los 6 meses del tratamiento, la lesión recidivó y requirió de nuevo de una reexploración y escisión de la misma. Este autor a su vez realiza una revisión de otros casos de osteoma osteoide publicados en los últimos 30 años y analiza su distribución anatómica. De los 289 casos publicados, la localización más frecuente fue la falange proximal (96 casos), seguida de los huesos del carpo (87 casos), las falanges distales (56 casos), metacarpianos (31 casos) y falange media (19 casos).

El manejo varía desde la resección en bloque, la biopsia escisional, y el curetaje con o sin injerto óseo. La escisión mediante curetaje suele ser incompleta en comparación con la resección en bloque y puede aumentar el riesgo de recurrencia. La tasa de recurrencia del osteoma osteoide tratado con cirugía es aproximadamente de un 12%[4].

Otra posibilidad de tratamiento para el osteoma osteoide es la ablación por radiofrecuencia guiada por TC. Sin embargo, este tratamiento puede resultar difícil en los localizados en la mano o pie, por la proximidad del paquete neurovascular que puede ser dañado con la propia ablación (lesión térmica) y sacrifica el potencial examen histopatológico. Este riesgo es mayor todavía en los pacientes pediátricos debido al pequeño tamaño de las lesiones y la proximidad de importantes estructuras neurovasculares. Sin embargo, Kuyumcu[7] presenta dos casos de pacientes pediátricos, uno con un osteoma osteoide en la mano y otro en el pie, que fueron tratados con ablación por radiofrecuencia mediante una sonda de calibre 22 y 2.5 mm. Según el autor el volumen de ablación más pequeño alcanzado con esta pequeña sonda, protege las estructuras neurovasculares vecinas y produce la ablación efectiva del nidus del osteoma osteoide, por lo que recomienda la aplicación de este método dado el éxito obtenido. Otro caso de osteoma osteoide localizado en el escafoides carpiano en un paciente de 21 años tratado mediante ablación por radiofrecuencia es el publicado por Michaelides[8].

El TC es considerado como la modalidad de imagen más específica para identificar el osteoma osteoide, dada la sensibilidad de la RM para registrar la reacción de las partes blandas circundantes al nidus que puede confundir el diagnóstico. La gammagrafía suele tener éxito en la confirmación del diagnóstico de osteoma osteoide, pero se han descrito casos de falsos negativos. La histología proporciona el diagnóstico definitivo de osteoma osteoide.

En el caso presentado ninguna de las tres pruebas complementarias permitieron identificar la lesión como osteoma osteoide, solo con la biopsia se pudo realizar el diagnóstico definitivo. Además, como tras la escisión de la lesión en bloque no se produjo un compromiso en la integridad de la falange, no se decidió la interposición de injerto óseo.

Hamdi[9] presenta 10 casos de osteoma osteoide localizados en falange proximal, 4 casos en falange media, y 3 casos en metacarpianos. Todos los pacientes presentaban un dolor que se incrementó de forma gradual que se convirtió más tarde en constante y severo. También presentaban con frecuencia una tumefacción de partes blandas localizada en el sitio del tumor, y una hipertrofia tubular y fusiforme en la falange proximal y media. Solo 10 pacientes presentaban la característica forma del nidus en la radiografía simple. Todos los casos fueron tratados mediante escisión y curetaje óseo, y el defecto óseo creado fue rellenado inmediatamente con hueso esponjoso autólogo de cresta ilíaca. Este autor también confirma que en la mano y muñeca, la típica imagen de nidus puede estar ausente, y el tumor puede tomar diferentes apariencias radiológicas.

Por último, Goto[10] propone la utilización de antiinflamatorios no esteroideos como tratamiento conservador del osteoma osteoide, durante 2-36 meses (media de 18 meses), pues puede acelerar la curación espontánea y puede ser una opción importante a la escisión quirúrgica en el tratamiento del osteoma osteoide.

Conclusiones

El osteoma osteoide de localización en la mano es poco frecuente pero debe ser sospechado en pacientes adultos menores de 40 años que presentan dolor crónico focalizado, que empeora por la noche, mejora con antiinflamatorios no esteroideos y no se explica de otra forma. Suele ser difícil realizar el diagnóstico con una radiografía simple y con frecuencia puede confundirse con una osteomielitis crónica. Por este motivo, suelen ser necesarias otras pruebas complementarias de imagen como el TC, la RM o la gammagrafía ósea. El tratamiento de elección en estos casos es la resección en bloque y la escisión por curetaje porque son los tratamientos con menos riesgo de recurrencia.

Bibliografía

1. Simon MJ, Pogoda P, Hövelborn F, Krause M, Zustin J, y cols. Incidence, histopathologic analysis and distribution of tumours of the hand. BMC Musculoskelet Disord 2014; 15:182-190.
2. Themistocleous GS, Chloros GD, Benetos IS, Efstathopoulos DG, Gerostathopoulos NE, Soucacos PN. Osteoid osteoma of the upper extremity. A diagnostic challenge. Chir Main 2006; 25(2):69-76.
3. Torrent J, Bailez A, Asunción J. Recurrence of an intra-articular osteoid osteoma of the great toe: a case reportand review of the literatura. J Surg Case Rep 2017; 1:1-4.
4. Liu EH, Stone N, Alowani SO, Thoma A. Proximal phalanx osteoid osteoma: A case report and literature review. Plast Reconstr Surg Glob Open 2017; 5(5):e1332.
5. Seker A, Unal MB, Malkoç M, Kara A, Sarikaya IA, Bulbul AM. A rare localization of osteid osteoma – Presentation of two cases. Srp Arh Celok Lek 2016; 144(9-10):553-6.
6. Jaehn T, Sievers R, Wanninger A, Kaiser J, Kaiser A, Reichert B. Osteoid osteoma in the scaphoid bone as cause of radiocarpal pain in a 15-year-old patient. Unfallchirurg 2018; 121(6):497-501.
7. Kuyumcu G, Sundaram M, Schils J, Ilaslan H. Osteoid osteoma of the hand and foot in children successfully treated with radiofrequency neurotomy probes. Skeletal Radiol 2017; 46(11):1561-5.
8. Michaelides M, Drakonaki E, Petridou E, Pantziara M, Ioannides C. Osteoid osteoma of the scaphoid bone associated with flexor carpi radialis calcific tendinitis and treated with CT-guided RF ablation. Skeletal Radiol 2018; [En prensa]
9. Hamdi MF, Tarhouni L, Daghfous M, Bergaoui N, Baccari S. Osteoid osteoma of the phalanx and metacarpal bone: report of 17 cases. Musculoskelet Surg 2015; 99(1):61-5.
10. Goto T, Shinoda Y, Okuma T, Ogura K, Tsuda Y, Yamakawa K, Hozumi T. Administration of nonsteroidal anti-inflammatory drugs accelerates spontaneous healing of osteoid osteoma. Arch Orthop Trauma Surg 2011; 131(5):619-25.

Desalineación severa de miembros inferiores en paciente con raquitismo hipofosfatémico. Tratamiento secuencial con osteotomías hasta la artroplastia total de rodillas. A propósito de un caso.

M. SOLER PEIRO, E. FERNÁNDEZ GARCÍA.

SERVICIO DE CIRUGÍA ORTOPÉDICA Y TRAUMATOLOGÍA. HOSPITAL UNIVERSITARIO DE LA RIBERA, ALZIRA (VALENCIA).

Resumen. La artroplastia total de rodilla es el tratamiento de elección en pacientes con gonartrosis. Dicha intervención, no sólo reemplaza las superficies articulares dañadas, sino que puede corregir desalineaciones de los ejes del fémur y tibia. Sin embargo, existen situaciones en las que las desalineaciones son tan severas, y además, afectan no sólo a las epífisis, sino a todo el fémur y/o tibia, que requieren cirugías correctoras de dichas desalineaciones. Presentamos un caso de una paciente con raquitismo hipofosfatémico con osteotomías de realineación para conseguir un normo-eje mecánico que evite el fracaso de la artroplastia

Severe misalignment of lower members in patient with hypophosphatemic rickets. Sequential treatment with osteotomies until total knee arthroplasty. A case report.

Summary. Total knee arthroplasty is the treatment of choice in patients with osteoarthritis. This intervention not only replaces the damaged joint surfaces, even it can correct misalignments of the axes of the femur and tibia. However, there are situations in which the misalignments are so severe, and also, affect not only the epiphysis, even the entire femur and / or tibia, which require corrective surgeries of such misalignments. We present a case of a patient with hypophosphatemic rickets with realignment osteotomies to achieve a mechanical normo-axis that prevents the failure of the arthroplasty.

Correspondencia:
Manuel Soler Peiró
C/Conde altea 44 pta 4.
46005 Valencia, España
Correo electrónico: Manuel.soler.peiro@gmail.com

Introducción

La artroplastia total de rodilla se ha convertido actualmente en el tratamiento de elección en el paciente con gonartrosis, y es un procedimiento muy prevalente y reproducible en nuestro entorno. Dicha intervención, no sólo reemplaza las superficies articulares dañadas, sino que puede corregir desalineaciones de los ejes del fémur y tibia. Sin embargo, existen situaciones en las que las desalineaciones son tan severas, y además, afectan no sólo a las epífisis, sino a la diáfisis del fémur y/o tibia, que requieren cirugías correctoras de dichas desalineaciones. Cabe tener en cuenta que cuando se realiza una osteotomía para una desalineación de las extremidades inferiores, pueden ocurrir varias complicaciones. Estas pueden incluir la introducción de desalineación iatrogénica, fractura intraoperatoria o lesión vascular, recurrencia postoperatoria de la deformidad, rótula baja, y los desafíos al realizar la posterior sustitución total de rodilla en el futuro[1].

Los objetivos de la osteotomía son el alivio del dolor, la mejoría funcional y la capacidad de soportar demandas funcionales elevadas inadecuadas para una artroplastia[2].

Caso Clínico

Paciente de 46 años diagnosticada de raquitismo hipofosfatémico con talla baja y tratada con osteotomías de fémur y epifisiodesis tibiales en la infancia. Acude a consulta externa de traumatología por genu varo artrósico, grave desaxasación articular y dolor incapa-

citante. Se realiza estudio preoperatorio mediante Rx simple de rodilla y telemetría de MMII, donde se observan desviaciones coronales femoral derecha de 50º, tibial derecha de 32º, femoral izquierda de 51º y tibial izquierda de 30º.

Ante la grave desalineación del eje mecánico de los miembros inferiores y la deformidad triplanar, se proponen osteotomías valguizantes en fémures distales con placas de lyss bloqueadas y osteotomías bifocales en tibias con enclavados endomedulares consiguiéndose la corrección del eje mecánico ya que es conocido que la alineación postoperatoria en varo da como resultado una tasa de supervivencia menor en las artroplastias totales de rodilla[3], debido a que esta alineación en varo residual aumenta la carga de contacto en las superficies articulares de polietileno[4].

Debido a la severa degeneración articular bilateral de las rodillas, las osteotomías femorales y tibiales solo ofrecen una solución parcial de la paciente con una gonartrosis en varo[5].

Se obtiene una corrección del eje mecánico de los miembros inferiores, con un rango articular bilateral de 0-110º, EVA 2/10, escala de satisfacción 10/10 y KSS 90.

Figura 1. Imagen clínica en bipedestación.

Discusión

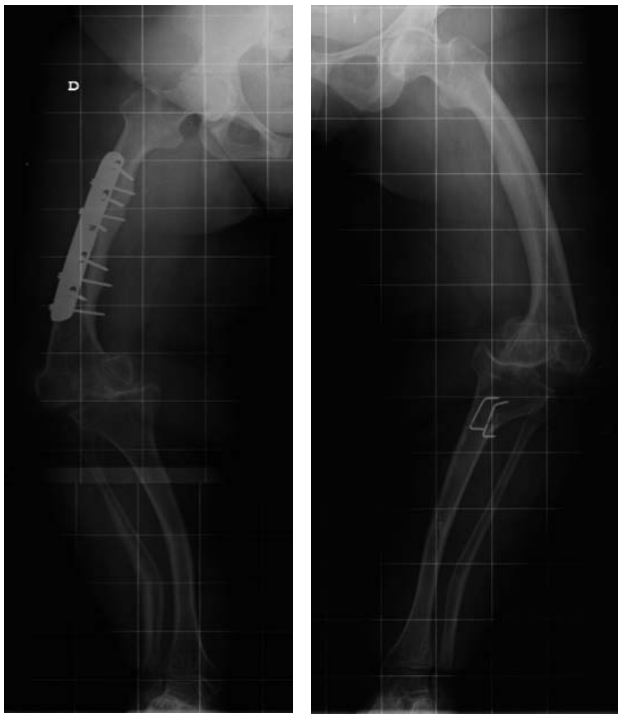

Figura 2. Telemetría de miembros inferiores.

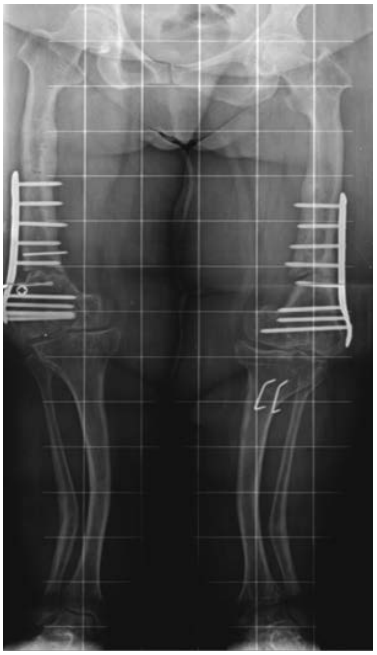

Figura 3. Osteotomías valguizantes femorales.

Figura 4. Enclavado intramedular tibia izquierda.

Figura 5. EMO + artroplastia constreñida Valdemar LINK.

Figura 6. Enclavado intramedular tibia derecha.

Figura 7. EMO + artroplastia constreñida Valdemar LINK.

Figura 8. Imagen clínica preoperatoria.

Figura 9. Imagen clínica post-operatoria.

El éxito a largo plazo de un reemplazo total de rodilla depende de la restitución del eje mecánico del miembro, de la correcta colocación del implante y del balance de partes blandas[6].

En nuestro caso, para conseguir la restitución del eje mecánico, hemos optado por la realización de osteotomías previas correctoras a la artroplastia total de rodilla debido a la gran deformidad coronal, sagital y rotacional que se observa en la evaluación preoperatoria que debe ser minuciosa y exhaustiva en este tipo de desalineaciones severas. Cabe señalar, que la mayoría de deformidades extraarticulares pueden ser corregidas mediante resecciones óseas intraarticulares asociadas a un adecuado balance de partes blandas. Por ello, hay que realizar una buena planificación prequirúrgica, dado que las osteotomías intraarticulares no deben afectar a la inserción de los ligamentos colaterales de la rodilla[7].

Revisando la literatura publicada hasta el momento, existen autores que consideran deformidades >10º en el plano coronal, femoral o tibial, de especial complejidad por la inestabilidad resultante al realizar osteotomías intraarticulares exclusivamente[8]. No existe un claro consenso actualmente sobre la desalineación límite para plantear osteotomías correctoras previas o poder realizar osteotomías intraarticulares en un tiempo con la artroplastia, pero parece que la mayoría de autores coinciden en plantear osteotomías correctoras previas en desalineaciones coronales femorales[9] a partir de 20º y tibiales a partir de 30º. Esto es debido a que cuando la deformidad supera estos límites, con los cortes intraarticulares pueden afectar a las inserciones de los ligamentos colaterales y generar cajones de extensión demasiado asimétricos y no compensables mediante la liberación de partes blandas[6].

De acuerdo con Wang[9] y cols. recomendamos planificar preoperatoriamente las osteotomías, y en desalineaciones femorales, trazar una línea de corte distal a 90º del eje mecánico del fémur, y en pacientes con afectación de la inserción ligamentaria en los epicóndilos, debe practicarse una osteotomía femoral correctora.

Respecto a la tibia, cuando el eje mecánico discurre por fuera de los platillos tibiales, la corrección no puede realizarse con osteotomías intraarticulares, siendo necesaria una osteotomía correctora previa.

Si bien es cierto que las osteotomías correctoras generan varias cirugías, ingresos hospitalarios, coste económico y posibles complicaciones como infecciones, pseudoartrosis, incidencias con la osteosíntesis... cuando se trata de pacientes con graves desalineaciones, son necesarias para el buen resultado y supervivencia de la artroplastia a corto, medio y largo plazo.

Existe la posibilidad de realizar en un mismo tiempo quirúrgico las osteotomías extraarticulares y la artroplastia estabilizando las osteotomías con vástagos protésicos pero cuando se asocian deformidades femorales y tibiales junto con una gran desaxasación articular el gran aumento del tiempo quirúrgico, el manejo de partes blandas y vías de abordaje y la pérdida de sangre nada desdeñable en este proceso, nos hace recomendar realizarlas en distintos tiempos quirúrgicos. Dada la inestabilidad inherente al estado ligamentario, empleamos prótesis constreñidas.

Conclusiones

Las osteotomías de realineación de los miembros inferiores son una opción quirúrgica a valorar en pacientes con grandes desalineaciones sagitales y coronales ya que una rodilla alineada mecánicamente después de una artroplastia total de rodilla se ha mantenido durante mucho tiempo como la clave para obtener el éxito[10]. Es necesario realizar una evaluación cuidadosa de cada caso con una detallada planificación previa en desalineaciones severas con tal de discernir entre osteotomías extraarticulares o intraarticulares. Recomendamos realizar osteotomías correctoras previas en desalineaciones coronales femorales >20º y tibiales >30º. No recomendamos realizar las osteotomías extraarticulares y la artroplastia de sustitución en el mismo tiempo quirúrgico por convertirse en una cirugía muy exigente, sufrimiento de partes blandas y pérdida de sangre del paciente. Se obtienen resultados satisfactorios clínicos y radiológicos. Es necesario seguimiento a medio y corto plazo para una evaluación completa.

Bibliografía

1. Loukas Koyonos, Nick Slenker, Steve Cohen. Complications in brief. Osteotomy for lower extremity malalignement. Clin Orthop Relat Res 2012; 470(12): 3630-6.
2. Insall y Scott. Cirugía de la rodilla. Elsevier Churchill Livingstone. 4º ed. Vol 2. P. 1301.
3. Liu HX, Shang P, Ying XZ, Zhang Y. Shorter survival rate in varus-aligned knees after total knee arthroplasty. Knee Surg Sports Traumatol Arthrosc 2016; 24(8):2663-71.
4. Li Z, Esposito CI, Koch CN, Lee YY, Padgett DE, Wright TM. Polyethylene damage increases with varus implant alignment in posterior-stabilized and constrained condylar knee arthroplasty. Clin Orthop Relat Res 2017; 475(12):2981-91. doi: 10.1007/s11999-017-5477-4.
5. McNamara I, Birmingham TB, Fowler PJ, Giffin JR. High tibial osteotomy: evolution of research and clinical applications-a Canadian experience. Knee Surg Sports Traumatol Arthrosc 2013; 21(1):23-31. doi: 10.1007/s00167-012-2218-9.
6. Hernán del Sel, Santiago Pablo Vedoya, Germán Garabano, Germán Jorge Viale, Gabriel Nazur. Reemplazo total de rodilla en gonartrosis asociada a deformidad extraarticular. Rev Asoc Argent Ortop Traumatol 2012; 77:178-84.
7. Mullaji A, Shetty GM. Computer-assisted total knee arthroplasty for arthritis with extra-articular deformity. J Arthroplasty 2009; 24(8):1164-9.
8. Papagelopoulos PJ, Karachalios T, Themistocleous GS, Papadopoulos ECh, Savvidou OD, Rand JA. Total knee arthroplasty in patients with pre-existing fracture deformity. Orthopedics 2007; 30(5):373-8.
9. Wang JW, Wang CJ. Total knee arthroplasty for arthritis of the knee with extra-articular deformity. J Bone Joint Surg Am 2002; 84:1769-74.
10. Abdel MP, Oussedik S, Parratte S, Lustig S, Haddad FS. Coronal alignment in total knee replacement: historical review, contemporary analysis, and future direction. Bone Joint J 2014; 96B:857-62.

Osteocondritis Disecante de Astrágalo a propósito de un caso clínico tratado mediante técnica mínimamente invasiva.

V. MONFORTE GÓMEZ[1], R. LÓPEZ LOZANO[2], L. PINO ALMERO[2], MF. MÍNGUEZ REY[1,2].

[1] SERVICIO DE CIRUGÍA ORTOPÉDICA Y TRAUMATOLOGÍA. HOSPITAL CLÍNICO UNIVERSITARIO-MALVARROSA, VALENCIA.
[2] DEPARTAMENTO DE CIRUGÍA. FACULTAD DE MEDICINA, UNIVERSITAT DE VALENCIA.

Resumen. La osteocondritis disecante de astrágalo en la edad adulta es relativamente frecuente, sin embargo, la forma juvenil es de presentación poco habitual y se suele asociar con la actividad deportiva. Es una entidad todavía poco estudiada, ya que la mayoría de guías de tratamiento están basadas en trabajos realizados sobre población adulta por lo que el tratamiento óptimo en la edad pediátrica es controvertido. El tratamiento conservador de la osteocondritis disecante está habitualmente indicado en los estadios I y II de la clasificación de Berndt y Harty. En estos estadios se han obtenido buenos resultados en la rodilla y en el codo, sin embargo en el astrágalo los trabajos han mostrado un alto porcentaje de fallo. El objetivo del tratamiento quirúrgico en las lesiones con cartílago intacto es la vascularización del foco mediante la creación de canales vasculares. Sin embargo, las lesiones de astrágalo dorsomediales son frecuentemente inaccesibles para la perforación artroscópica anterógrada. Por esta razón, se han desarrollado técnicas de perforación retrógrada. Se presenta el caso clínico de un niño con una osteocondritis disecante de la zona medial del astrágalo en el que fracasó el tratamiento conservador por lo que se realizó un tratamiento mínimamente invasivo mediante perforación retrógrada con asistencia artroscópica.

Osteochondritis dissecans of the talus. About a case treated by a minimally invasive technique.

Summary. Osteochondritis dissecans of the talus in adults is quite common; on the contrary, the juvenile forms are unusual and are usually associated with sportive activities. It is a subject not very studied yet, because the majority of the treatment guides and studies are based on adult cases. The treatment in juvenile forms is still controversial. A conservative treatment of the osteochondritis dissecans of the talus is usually indicated in I and II stage lesions of the Berndt and Harty classification. In these stages, good results have been observed in knee and elbow, nevertheless, in the talus, the studies have shown big percentage of failure. The aim of a surgical treatment of this type of lesions with intact cartilage is the vascularization of the damaged zone using vascular channels formation by drilling. However, dorsomedial lesions of the talus are frequently inaccessible to anterior arthroscopic drilling without damaging the intact cartilage. This is why retrograde drilling techniques have been developed. A clinical case of a child presenting osteocondritis dissecans of the talus, in medial location is presented. A conservative treatment was at first attempted and due to the failure of the above mentioned treatment, a surgical approach by retrograde drilling was performed with an arthroscopic technique.

Correspondencia:
María de la Fe Mínguez Rey
Hospital Clínico Universitario de Valencia
Servicio de Cirugía Ortopédica y Traumatología.
Avda. Blasco Ibáñez, 17
46010 Valencia.
Correo electrónico: mfeminguez@gmail.com

Introducción

Las lesiones osteocondrales, osteocondritis disecante o fracturas osteocondrales, son lesiones que afectan al cartílago articular y al hueso subcondral[1]. Las diferentes nomenclaturas que ha recibido esta patología, a lo largo de la historia, se deben a las discrepancias que ha habido en cuanto a su patogénesis[2]. Este término puede englobar diferentes grados lesionales, desde formas muy leves, hasta la afectación más grave que es la fractura osteocondral.

La incidencia de las lesiones osteocondrales de astrágalo es difícil de estimar, pero se ha establecido en torno al 1% de las lesiones de astrágalo[3].

La osteocondritis disecante de astrágalo es más frecuente en la edad adulta. A pesar de ser poco frecuente en la infancia, estas lesiones se dan principalmente en niños y adolescentes que realizan actividades deportivas de forma habitual[2].

El diagnóstico de estas lesiones ha mejorado con el avance en las pruebas de imagen. Técnicas como la resonancia magnética o la tomografía computarizada han permitido su mejor evaluación y manejo.

El tratamiento se ve dificultado tanto por el tejido sobre el que asienta la lesión, el cartílago articular del astrágalo, como por la presentación en una zona de difícil acceso como es la articulación del tobillo[4].

Es necesario un meticuloso tratamiento de este tipo de lesiones en el niño para prevenir una posible fractura osteocondral con desplazamiento de un fragmento libre que dificulte la correcta reparación del cartílago y conlleve una artrosis temprana de la articulación.

El objetivo de este trabajo es exponer el caso clínico de un niño que presenta una lesión osteocondral de astrágalo de localización medial en el que se realiza perforaciones retrógradas artroscópicas con asistencia fluoroscópica. Se analiza el resultado funcional y radiográfico de la citada técnica.

Caso Clínico

Niño de 11 años remitido a Urgencias de Traumatología desde las Urgencias Pediátricas por torsión del tobillo izquierdo. En cuanto a antecedentes de interés refiere un traumatismo indirecto en el tobillo el mes anterior.

Se realiza a continuación la exploración física, donde se destaca dolor a la palpación del maleolo peroneo y ligero dolor en la base del quinto metatarsiano, así como dolor a la palpación del ligamento peroneo astragalino anterior. No presenta dolor en el maléolo interno ni en el calcáneo. La articulación del tobillo es estable y la movilidad activa se encuentra conservada.

Se realizan a continuación radiografías de tobillo (Fig. 1) en las cuales se observa una lesión ósea en la cúpula astragalina medial compatible con una lesión osteocondral de astrágalo.

Se da de alta de urgencias al paciente con inmovilización ferulada, indicación de reposo relativo y analgesia habitual. Se da cita para control evolutivo en consultas externas de Cirugía Ortopédica y Traumatología (COT) en 3 semanas.

En la consulta de COT Infantil se establece inicialmente el tratamiento conservador de la lesión por lo que se indica una inmovilización en descarga mediante ortesis de tobillo-pie y se realiza un nuevo control radiográfico a las 6 semanas de iniciado el tratamiento conservador. En las citadas radiografías de control (Fig. 2) persiste la imagen de lesión osteocondral en la cúpula astragalina por lo que se mantiene la inmovilización ortésica en descarga durante 6 semanas.

Figura 1. Radiografía en proyección antero-posterior del tobillo en la que se aprecia lesión osteocondral en la cúpula astragalina medial.

Figura 2. Radiografía en proyección antero-posterior del tobillo a las 6 semanas de iniciado el tratamiento conservador de la lesión osteocondral del astrágalo, en la que se aprecia la persistencia de la lesión.

A los 5 meses de iniciado el tratamiento conservador se observa persistencia de la lesión (Fig. 3), por lo que se decide realizar RM para una correcta planificación quirúrgica.

En la RNM (Figs. 4, 5 y 6) se observa una lesión osteocondral en la vertiente interna de la cúpula astragalina de 12 mm de diámetro mayor, sin evidenciar fragmentos intraarticulares. Así como, discretos cam-

Figura 3. Radiografía en proyección antero-posterior del tobillo a los 5 meses del inicio del tratamiento conservador en la que se aprecia la persistencia de la lesión osteocondral del astrágalo.

Figura 4. Corte coronal de RNM en secuencia T1.

Figura 5. Corte coronal de RNM en secuencia T2.

Figura 6. Corte sagital de RNM en secuencia T1.

bios edematosos en la médula ósea probablemente en relación con osteopenia regional por inmovilización.

Tras 9 meses de evolución y ante la persistencia de lesiones en las pruebas de imagen (Radiografías y RNM) se decide incluir al paciente en lista de espera para reparación artroscópica.

El paciente es intervenido quirúrgicamente mediante artroscopia con perforación por vía retrógrada. La intervención fue realizada bajo anestesia general y utilizando un torniquete femoral para crear isquemia en el miembro intervenido. No fue necesaria la utilización de ningún sistema de tracción. La técnica quirúrgica realizada consistió en la realización de una artroscopia exploratoria previa para confirmar la integridad del cartílago. Posteriormente se realizaron varias perforaciones mediante una broca canulada de 3,5 mm introducida desde el seno del tarso previa colocación de una

aguja de Kirschner y con ayuda de una guia artroscópica. No se consideró necesario rellenar el trayecto de las perforaciones con material de estimulación de formación de hueso ni de injerto de hueso esponjoso. Se colocó al finalizar la intervención un vendaje compresivo ferulado.

Al día siguiente el paciente fue dado de alta con las recomendaciones habituales (control de temperatura, y si esta fuera mayor de 38º consultar en urgencias, deambulación con muletas sin apoyar la pierna intervenida y analgesia habitual si presentase dolor) y se citó para control en consultas externas de COT Infantil en 3 semanas.

A las 3 semanas post-cirugía se reemplaza el vendaje compresivo ferulado por la ortesis tobillo-pie y se autoriza ejercicios de flexoextensión pasiva del tobillo de rango corto.

A las 6 semanas post-cirugía se permite carga parcial con la ortesis. Se da cita en 3 semanas con radiografía de control y se retira la ortesis.

A los 3 meses post-cirugía, el paciente hace vida normal, se encuentra asintomático y la movilidad del tobillo es completa. En las radiografías de control se aprecia mejoría evidente de la lesión (Fig. 7). Se procede por tanto a dar de alta al paciente, no autorizando la práctica de deportes de contacto hasta que no pasen 6 meses desde el tratamiento quirúrgico.

Figura 7. Radiografía en proyección antero-posterior de tobillo a los 3 meses tras la cirugía de la lesión osteocondral del astrágalo en la que se aprecia mejoría evidente de la lesión.

Discusión

Las lesiones osteocondrales, también llamadas osteocondritis disecante o fracturas osteocondrales, son lesiones que afectan al cartílago articular y al hueso subcondral. Las diferentes nomenclaturas que ha recibido esta patología, a lo largo de la historia, se deben a las discrepancias que ha habido en cuanto a su patogénesis[2].

La osteocondritis disecante de astrágalo en la edad adulta es relativamente frecuente, sin embargo, la forma juvenil es de presentación poco habitual y se suele asociar con la actividad deportiva. La edad de presentación del paciente de nuestro caso no es la edad típica ya que estas lesiones, como hemos comentado anteriormente, son poco frecuentes en la infancia[1].

En las series clásicas presentadas por Berndt y Harty[5], únicamente el 8% de los pacientes tenían menos de 16 años. Debido a esto, se debe tener en cuenta que las guías para el manejo de esta patología están en mayor medida basadas en estudios realizados sobre adultos, y por lo tanto existe todavía controversia en cuanto a los diferentes aspectos de su manejo en el paciente esqueléticamente inmaduro[1].

Roden[6], en 1953, aportó 55 casos de lesiones que afectaban al astrágalo y llegó a las siguientes conclusiones: casi todas las lesiones que se daban en la zona lateral del astrágalo eran más severas, no curaban de forma espontánea y eran secundarias a traumatismos. Por otro lado constató que las lesiones en la zona medial, eran menos severas en cuanto a la sintomatología, no estaban asociadas a traumatismos y en cierta medida curaban de forma espontánea con tratamiento conservador. Berndt y Harty[5], en 1959, demostraron que, tanto las lesiones laterales como las mediales, podían ser secundarias a traumatismos, siendo estas últimas, en algunos casos, también producidas por causas atraumáticas. Posteriormente, Canale St y cols.[7], en su estudio de 1980, concluyen que se puede encontrar una asociación con traumatismos en un 64% de las lesiones de la zona medial. El mecanismo lesional de las osteocondritis mediales consiste generalmente en un movimiento de flexión plantar e inversión con rotación externa del tobillo[8]. En el caso clínico presentado, se aborda un paciente de 11 años que presenta una lesión situada en la zona medial de la cúpula astragalina. La etiología de dicha lesión se podría relacionar con traumatismos de repetición ya que el paciente acude por una entorsis de tobillo y refiere otros antecedentes traumáticos de la articulación.

La clínica de este tipo de lesiones puede ser inicialmente relacionada con la entorsis, que debería resolverse en 3 o 4 semanas, pero que va seguida de dolor prolongado, derrame articular, sensación de inestabilidad y rigidez[8]. En el caso presentado, encontraremos la clínica típica de la entorsis y posteriormente una sintomatología álgica prolongada con intolerancia a la práctica deportiva, motivo por el cual el paciente consultó al Servicio de Urgencias.

La forma clásica para clasificar radiológicamente las

lesiones osteocondrales es mediante la clasificación de Berndt y Harty[5]. Esta clasificación determina que las lesiones tipo I corresponderían a una compresión del hueso subcondral, las tipo II a un arrancamiento parcial del fragmento, las tipo III a un arrancamiento total sin desplazamiento del fragmento y las tipo IV a un arrancamiento con desplazamiento del fragmento. Siguiendo la citada clasificación el paciente presentado en este trabajo correspondería con un tipo I, ya que en la imagen radiográfica se aprecia un área de compresión de hueso subcondral con un cartílago aparentemente intacto, pero teniendo en cuenta la modificación realizada por Anderson et al. en la cual las lesiones de tipo I solo pueden ser diagnosticadas mediante RNM, consideramos la lesión como tipo II[9].

El tratamiento de elección en el paciente esqueléticamente inmaduro y con lesiones tipo I y II e incluso en ciertos caso tipo III (cuando se presentase integridad del cartílago) de la clasificación de Berndt y Harty es el tratamiento conservador. Este tratamiento consiste principalmente en un periodo de descarga durante 6 semanas con carga progresiva durante otras 6 semanas[1]. Dado que el paciente presentado cumplía los requisitos citados anteriormente, se instauró un tratamiento conservador como primera medida.

A pesar de que el tratamiento conservador ha mostrado buenos resultados en otras articulaciones, como en rodilla y codo, en el astrágalo se ha visto un alto porcentaje de fracaso. Por ejemplo, en el estudio de Letts y cols.[10] se vio que un 54% de los pacientes tratados mediante tratamiento conservador requerían posteriormente un tratamiento quirúrgico. En otros estudios de series de casos como en el de Perumal y cols.[11] se vio que tras 1 año de tratamiento conservador, únicamente un 29% de los pacientes presentaron una curación completa tanto clínica como radiológica y que un 42% fueron posteriormente sometidos a intervención quirúrgica, debido a persistencia de la sintomatología álgica.

En cuanto al manejo quirúrgico de las lesiones osteocondrales de astrágalo, encontramos pocos datos en la bibliografía que nos indiquen cuándo sería el momento apropiado para la intervención quirúrgica. Se pueden considerar como indicaciones generales para el tratamiento quirúrgico, las lesiones laterales de grado III, todas las lesiones de grado IV y aquellas en las cuales haya fallado el tratamiento conservador[9]. El tratamiento conservador podrá ser aplicado un máximo de 12 meses, ya que, posteriormente el resultado del tratamiento quirúrgico tiene menores tasas de éxito[12].

En el caso presentado, tras un periodo de tratamiento conservador de 9 meses, y ante el fracaso de este, es decir, la persistencia de lesión en las pruebas de imagen, se plantea la posibilidad de realizar un tratamiento quirúrgico. Para valorar adecuadamente la integridad del cartílago articular, se realiza una RNM previa al tratamiento quirúrgico.

Utilizando el sistema de clasificación de las lesiones osteocondrales de astrágalo mediante RNM propuesto por Mintz[13] y cols. se puede clasificar este tipo de lesión como de grado I, ya que, se trata de una lesión con cartílago intacto pero señal anormal en la RNM del hueso subyacente al cartílago.

El tratamiento mediante estimulación de médula ósea realizado por perforaciones tiene como objetivo la revascularización del defecto focal mediante la creación de canales vasculares[1]. Este tratamiento puede realizarse tanto por vía anterógrada como por vía retrógrada. Las ventajas que presenta la vía retrógrada con respecto a la anterógrada será la preservación del cartílago intacto. En el caso presentado, ante una lesión osteocondral en vertiente interna de la cúpula astragalina de 12 mm de diámetro, sin evidenciar fragmentos intraarticulares y con cartílago intacto se plantea como tratamiento quirúrgico las perforaciones retrógradas mediante artroscopia[14]. La técnica de perforación retrógrada fue descrita por primera vez por Lee y Mercurio[15], en 1981, y la principal indicación para este tratamiento sería la integridad del cartílago articular.

En cuanto a los resultados del tratamiento por perforaciones retrógradas, en el estudio, realizado por Julio J. Masquijo[1] y cols., se vio que la técnica de perforaciones retrógradas por vía artroscópica es, en la mayoría de casos, eficaz para el alivio de la sintomatología, pero que a pesar de ello, existe persistencia de lesiones en las radiografías en un 50% de los casos. Para establecer la evolución de dichos casos sería necesario un seguimiento más extenso, que queda fuera del alcance del estudio. En cuanto a los resultados obtenidos en el caso presentado, a los 3 meses de seguimiento post intervención fueron que el paciente retomó su estilo de vida normal, permaneciendo asintomático y recuperando la movilidad completa de la articulación. En las radiografías de control se apreció una mejoría evidente de la lesión. A pesar de los resultados satisfactorios en el caso presentado, serán necesarios estudios a más largo plazo en la población pediátrica para llegar a determinar la utilidad de esta técnica quirúrgica.

Bibliografía

1. Masquijo JJ, Ferreyra A, Baroni E. Arthroscopic Retrograde Drilling in Juvenile Osteochondritis Dissecans of the Talus. J Pediatric Orthop 2016; 36:589-93.
2. Rungprai C, Tennant J. Management of Osteochondral Lesions of the Talar Dome. Open Orthop J 2017; 11:743-61**.**
3. Talusan P, Milewski M, Toy J, Wall E. Osteochondritis Dissecans of the Talus. Clin Sports Med 2014; 33:267-84.
4. Laffenêtre O. Osteochondral lesions of the talus: Current concept. Orthop Traumatol Surg Res. 2010; 96:554-66.
5. Berndt AL, Harty M. Transchondral fractures (osteochondritis dissecans) of the talus. J Bone Joint Surg 1956; 41:988-1020.
6. Roden S, Tillegard P, Unanderscharin L. Osteochondritis dissecans and similar lesions of the talus. Acta Orthop Scand 1953; 23:56-61.
7. Canale St, Belding RH. Osteochondral lesions of the talus. J Bone Joint Surg Am 1980; 62:97-102.
8. Busquets Net R, Ferrer González E, Amorós Macau JM. Osteocondritis disecante de astrágalo: a propósito de un caso de localización bilateral. Revista Española de Cirugía Osteoarticular 1988; 133: 7-11.
9. Herring JA. Pediatric Othopeadics from the Texas Scottish Rite Hospital for children. 4th edition. Dallas, Texas: Saunders Elsevier; 2008 p. 931-6.
10. Letts M, Davidson D, Ahmer A. Osteochondritis dissecans of the talus in children. J Bone Joint Surg 2003; 23:617-25.
11. Perumal V, Wall E, Babekir N. Juvenile osteochondritis dissecans of the talus. J Bone Joint Surg 2007; 27:821-5.
12. Pettine KA, Morrey BF. Osteochondral fractures of the talus. A long-term follow-up. J Bone Joint Surg Br 1987; 69:89.
13. Mintz D, Tashjian G, Connell D, Deland J, O'Malley M, Potter H. Osteochondral lesions of the talus: A new magnetic resonance grading system with arthroscopic correlation. Arthroscopy 2003;19:353-9.
14. Anders S, Lechler P, Rackl W, Grifka J, Schaumburger J. Fluoroscopy-guided retrograde core drilling and cancellous bone grafting in osteochondral defects of the talus. Int J Orthop 2012; 36:1635-40.
15. Lee CK, Mercurio C. Operative treatment of osteochondritis dissecans in situ by retrograde drilling and cancellous bone graft: a preliminary report. Clin Orthop Relat Res 1981; 158:129-36.

Bibliografía

1. Church S, Keating JF. Reconstruction of the anterior cruciate ligament: timing of surgery and the incidence of meniscal tears and degenerative change. J Bone Joint Surg Br. 2005; 87:1639-42.
2. Músculo DL, Pineda G, Makino A, Rasumoff A, Ayerza M. Artroscopia y resonancia magnética en lesiones traumáticas de rodilla. Rev Asoc Arg Ortop y Traumatol. 1994; 58:237-46.
3. Liu SH, Osti L, Henry M, Bocchi L. The diagnosis of acute complete tears of the anterior cruciate ligament. J Bone Joint Surg Br. 1995; 77:586-8.
4. Dutka J, Skowronek M, Skowronek P, Dutka L. Arthroscopic verification of objectivity of the orthopaedic examination and magnetic resonance imaging in intra-articular knee injury. Retrospective study. Videosurgery Minininv. 2012; 7:13–8.
5. Bari A, Kashikar S, Iakhkar B, Ahsan M. Evaluation of MRI versus arthroscopy in anterior cruciate ligament and meniscal injuries. J Clin Diagnostic Res. 2014; 8:14-8.
6. Crawford R, Walley G, Bridgman S, Maffulli N. Magnetic resonance imaging versus arthroscopy in the diagnosis of knee pathology, concentrating on meniscal lesions and ACL tears: A systematic review. British Medical Bulletin. 2007; 84:5–23.
7. Phelan N, Rowland P, Galvin R, O'Byrne JM. A systematic review and meta-analysis of the diagnostic accuracy of MRI for suspected ACL and meniscal tears of the knee. Knee Surg Sports Traumatol Arthrosc. 2016; 24:1525–39.
8. Campuzano MA, Gómez-Castrejana F. Anterior cruciate ligament failure: Diagnostic value of the clinical examination and magnetic resonance imaging. Rev Esp Cir Ortop Traumatol 2010; 54:363-71.
9. Junior NO, De Souza MG, Carvalho NH. Diagnosis of knee injuries: comparison of the physical examination and magnetic resonance imaging with the findings from arthroscopy. Rev Bras Ortop. 2015; 50:712–19.
10. Fok AW, Yau WP. Delay in ACL reconstruction is associated with more severe and painful meniscal and chondral injuries. 2013; 21:928–33.
11. Yu B, Kirkendall DT, Taft TN, Garrett WE Jr. Lower extremity motor control-related and other risk factors for noncontact anterior cruciate ligament injuries. InstrCourse Lect. 2002; 51:315-24.

LifeNet Health®

Saving Lives. Restoring Health. Giving Hope.

Soluciones con bioimplantes de aloinjerto para todas sus necesidades

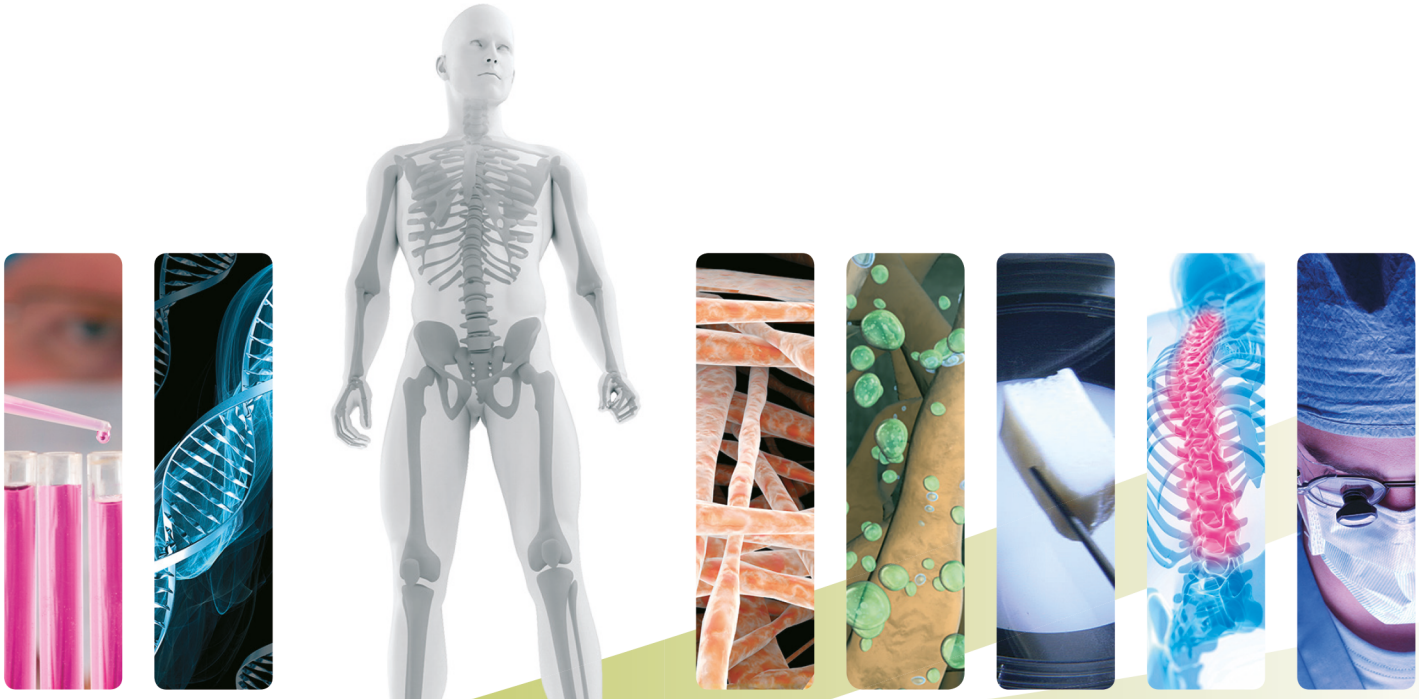

ALLOWASH XG® – The FUTURE Of Allograft Bio-Implant STERILIZATION

Para una óptima seguridad, este proceso de esterilización patentada produce bioimplantes de aloinjertos estériles, sin afectar a las propiedades biomecánicas ni bioquímicas.

PRESERVON® – The FUTURE Of Allograft Bio-Implant PRESERVATION

Conservación de bioimplantes en un estado completamente hidratado a temperatura ambiente.

PAD® – The FUTURE Of Allograft Bio-Implant DEMINERALIZATION

Desmineralización ósea precisa para lograr la proporción de calcio residual ideal del 1 al 4%. Este proceso controlado protege las proteínas morfogenéticas óseas, a la vez que se garantiza la osteoinductividad óptima.

MATRACELL® – The FUTURE Of Allograft Bio-Implant DECELLULARIZATION

Tejido de aloinjerto acelular, sin afectar a las propiedades biomecánicas o bioquímicas deseadas de un bioimplante para su aplicación quirúrgica.

MBA®

www.mba.eu

medartis®

PRECISION IN FIXATION

APTUS®
Radio

Producto distribuido por:

surgival
GRUPO COSÍAS

Ignasi Iglesias, 70
08950 Esplugues de Llobregat (Barcelona)
+34 93 480 92 22 - orbimed@surgival.com

www.surgival.com

SOTOCAV