SOTOCAV

Revista española de
Cirugía Osteoarticular

2 VOLUMEN 51
Nº. 266
ABRIL · JUNIO
2016

SOCIEDAD DE TRAUMATOLOGÍA Y CIRUGÍA ORTOPÉDICA DE LA COMUNIDAD AUTÓNOMA VALENCIANA

47. Tratamiento quirúrgico con placa bloqueada en fracturas de fémur distal tipo C en pacientes mayores de 60 años.

52. Tratamiento de fracturas de húmero proximal en hueso osteoporótico mediante fijación con sistema de aumentación.

59. Inestabilidad patelofemoral en niños con Síndrome de Down.

65. Estudio baropodométrico en pacientes tratados mediante artroplastia total de rodilla.

73. La toma de muestras intraoperatorias con hisopo para el diagnóstico precoz de una infección de prótesis total de cadera es una práctica ineficaz.

78. Corrección de consolidación viciosa diafisaria de fémur. Osteotomía en caparazón. A propósito de dos casos.

85. Comunicaciones presentadas al XLIV Congreso SOTOCAV.

Medacta International

¿Cómo aumentar la satisfacción del paciente?

GMK SPHERE

MEDIALLY STABILIZED KNEE

Estabilidad A/P mejorada en todo el rango de movilidad

Máxima estabilidad funcional en flexiones medias

Cinemática natural y específica para el paciente

La **estabilidad** en ATR aumenta la **satisfacción** del paciente[1]

MEDACTA.COM

Medacta España, Avda. Jacarandas, 2 - 46100 Burjassot - Valencia

[1] Pritchett JW "Patients Prefer A Bicruciate-Retaining or the Medial Pivot Total Knee Prosthesis", The Journal of Arthroplasty, 2011.

© 2016 Medacta International SA. All rights reserved. rev.SOTOCAV-072016

Fundada en 1965, por el Prof. Dr. D. Francisco Gomar Guarner

Revista Española de Cirugía Osteoarticular

Órgano de expresión de la Sociedad de Traumatología y Cirugía Ortopédica de la Comunidad Autónoma Valenciana-SOTOCAV.

Junta Directiva SOTOCAV:
Presidente: Dr. Mariano Barrés Carsí
Vicepresidente: Dr. Damián Mifsut Miedes
Secretario: Dr. Vicente Climent Peris
Vicesecretario: Dr. José Baeza Oliete
Vocal Tesorero: Dr. Enrique Palomares Talens
Vocal Alicante: Dr. Antonio García López
Vocal Castellón: Dr. Luis Ferrando Esparza
Vocal Docencia: Dr. Enrique Navarrete Faubel
Vocal Residentes: Dr. Carlos Martínez Pérez
Vocal Comunicación: Dr. Enrique Payá Zaforteza

Edición y publicidad:
Las reseñas de esta revista se publican periódicamente en: IME, Bibliomed, Dialnet

Gestión de Manuscritos:
Dr. D. Damián Mifsut Miedes
Departamento de Cirugía
Facultad de Medicina. Universitat de València.
Avda. Blasco Ibánez, 17
46010 Valencia.
Tel.: 96 368 41 69 - Fax: 96 386 48 05
e-mail: reco@sotocav.es

Especialidad:
Traumatología y Cirugía Ortopédica

Periodicidad:
4 números al año

Suscripciones:
reco@sotocav.es

Depósito Legal: V. 932 - 1966
ISSN: 0304-5056

Imprime:
Gráficas Selvi

Edición y Maquetación:
M. M. Navarro-García (Valencia)

Director Editorial:
D. Mifsut Miedes (Valencia)

Editor Asociado:
E. Palomares Talens (Valencia)

Director Científico:
F. Gomar Sancho (Valencia)

Comité de Redacción SOTOCAV:
F. Baixauli García (Valencia)
E. Baixauli Perelló (Valencia)
T. Bas Hermida (Valencia)
V. Climent Peris (Valencia)
I. Escribá Urios (Valencia)
A. Lizaur Utrilla (Alicante)
M.F. Mínguez Rey (Valencia)
D. Montaner Alonso (Valencia)
E. Navarrete Faubel (Valencia)
N. Olmedo García (Valencia)
J. Ribes Iborra (Valencia)
J.L. Rodrigo Pérez (Valencia)
M. Salom Taverner (Valencia)
E. Sánchez Alepuz (Valencia)
A. Silvestre Muñoz (Valencia)

Consejo Editoral:
M. Cabanela (Rochester)
M. Clavel Sainz (Murcia)
I. Escribá Roca (Valencia)
L. Ferrández Portal (Madrid)
J. Gascó G. de Membrilla (Valencia)
P. Guillem García (Madrid)
A. López Alonso (Alcalá de Henares)
F. López Prats (Alicante)
A. Navarro Quilis (Barcelona)
R. Roca Bañuls (Valencia)
M. Sánchez Martín (Valladolid)

Nota LORTAD: Usted tiene derecho a acceder a la información que le concierne y rectificarla de ser errónea. A través de nuestra empresa, podrá recibir información comercial de otras empresas del sector. Si usted desea que sus datos no sean utilizados en ningún caso, por favor, indíquelo.

Reservados todos los derechos mundiales. No puede reproducirse, almacenarse en un sistema de recuperación o transmitirse en forma alguna por medio de cualquier procedimiento sea éste mecánico, electrónico, de fotocopia, grabación o cualquier otro, sin el previo escrito del editor.

Revista Española de Cirugía Osteoarticular

INSTRUCCIONES PARA LOS AUTORES

Actualización julio de 2016

Remisión de trabajos

Enviar el manuscrito con una copia a:
Revista Española de Cirugía Osteoarticular.
Dr. D. Mifsut Miedes.
Departamento de Cirugía. Facultad de Medicina.
Avda. Blasco Ibáñez, 17.
46010 Valencia, Spain.
e-mail: reco@sotocav.es

Junto al artículo deberá enviar:

• Carta de presentación. En ella el autor explicará en 3-4 líneas cual es la aportación original del trabajo que presenta.
• Listado de comprobaciones formales del trabajo.
• Formulario anexo de declaración de autoría y cesión de derechos.
• Copia en soporte informático (disquete o CD-ROM) versión Word compatible para facilitar su reproducción.

Envío a través de la web

Para enviar un artículo debe estar registrado como autor de la *Revista Española de Cirugía Osteoarticular* "ON-LINE" a través de la página web: http://www.cirugia-osteoarticular.org

Proceso de selección de manuscritos

El sistema utilizado para la evaluación y selección de manuscritos es la revisión por pares, que se ajusta a los protocolos habituales de la edición de publicaciones científicas seriadas. Cada artículo es revisado, al menos, por dos evaluadores. Todos los trabajos serán evaluados mediante el sistema de doble ciego. En el proceso de evaluación se considera, entre otros, la contribución del trabajo a la especialidad de Cirugía Ortopédica y Traumatología, la pertinencia y vigencia de los temas analizados en el artículo, la calidad del trabajo y su aporte a la comunidad científica en general. La *Revista Española de Cirugía Osteoarticular* mantiene la confidencialidad de autores y evaluadores en el proceso de selección de manuscritos.

Organización del manuscrito.

• Las secciones se ordenan como sigue: página del título, resumen, summary, introducción, métodos, resultados, discusión,agradecimientos, bibliografía, tablas, figuras y pies de figura.
• Todas las páginas irán numeradas consecutivamente empezando por la del título.
• Abreviaciones: evite el uso de abreviaciones en el título y en el sumario. El nombre completo al que sustituye la abreviación debe preceder al empleo de esta, a menos que sea una unidad de medida estándar. Las unidades de medida se expresarán preferentemente en Unidades del Sistema Internacional (Unidades SI). Las unidades químicas, físicas, biológicas y clínicas deberán ser siempre definidas estrictamente.

Páginas del título

• Figurará el título completo (conciso e informativo), lista de autores, los nombres de los autores (inicial del nombre y apellido completo), el nombre y la localización del departamento o institución donde se realizó el trabajo. En caso de remitir notas clínicas, solo se admitirán un máximo de 5 autores.
• Incluir el nombre completo, la dirección postal completa y correo electrónico de la persona a quien deba enviarse la correspondencia.

Resumen

• No superará las 150 palabras indicando el propósito de estudio o investigación, lo esencial del material, y de los métodos, hallazgos principales y conclusiones de más relieve.

Summary

• Es una traducción correcta del resumen al inglés. Se escribirá en hoja aparte donde también figure el título del trabajo en inglés.

Introducción

• Debe ser breve, enfocará el tema y describirá el objetivo del trabajo.

Material y método

• Se describirán en detalle para que puedan ser evaluados y repetidos por otros investigadores.
• Las normas éticas seguidas por los investigadores tanto en estudios en humanos como en animales se describirán en esta sección.
• Exponer los métodos estadísticos empleados. Los estudios contarán con los correspondientes experimentos o grupos control; en caso contrario se explicarán las medidas utilizadas para evitar los sesgos y se comentará su posible efecto sobre las conclusiones del estudio.

Resultados

• Los resultados deber ser concisos y claros, e incluirán el mínimo necesario de tablas y figuras. Se presentarán de modo que no exista duplicación y repetición de datos en el texto y en las figuras y tablas.

Discusión

• Comentará los hallazgos propios en relación con los de otros trabajos previos, así como las diferencias entre los resultados propios y los de otros autores. Las hipótesis y las frases especulativas quedarán claramente identificadas. La discusión no contendrá resultados nuevos y tampoco será mera repetición de los resultados.

Bibliografía

• Las citas bibliográficas se identificarán en el texto mediante números arábigos entre paréntesis.
• Se escribirán a doble espacio y se numerarán consecutivamente en el orden de aparición en el texto.
• Las comunicaciones personales y los datos no publicados no deben aparecer en la bibliografía (se pueden citar entre paréntesis en el texto).
• Las abreviaciones de las revistas se ajustarán a las que utiliza el Index Medicus de la National Library of Medicine, disponible en: http://www.ncbi.nlm.nih.gov/nlmcatalog/journals.

1. *Artículo en revista estándar:*
Apellido e inicial de cada autor (si son más de seis, relacionar los seis primeros, seguido de "y cols."); título original del artículo; abreviatura del nombre de la revista; año de publicación; volumen; primera y última página del trabajo.
You CH, Lee KY, Menguy R. Electrocardiographic study of patients with unexplained nausea, bloating and vomiting. Gastroenterology 1980; 79:311-4.
2. *Una organización como autor:*
The Royal Marsden Hospital Bone-Marrow Transplantation Team. Failure of syngenic bone-marrow graft without preconditioning in posthepatitis marrow aplasia. Lancet 1977; 2:272-4.

3. *No aparece autor:*
Coffe drinking and cancer of the pancreas (editorial). BMJ 1981; 283:628.
4. *Volumen con suplemento:*
Magni F, Rossoni G, Berti F. BN-52021 protects guineapigs from heart anaphylaxis. Pharmacol Res Commun 1988; 20 supl 5:75-8.
5. *Identificación del tipo de artículo:*
Spargo PM, Mannes JM. DDAVP and open heart surgery (letter). Anaesthesia 1989; 44:363-4. Furhman SA, Joiner KA. Binding of the third component of complement C3 by toxoplasma gondii (abstract). Clin Res 1987; 35:475A.
LIBROS Y OTRAS MONOGRAFÍAS
6. *Autor/es Personal/es:*
Consol JH, Armour WJ. Sport injuries and their treatment. 2º ed. rev. London: S. Paul; 1986.
7. *Editores, citados como autores:*
Diener HC, Wilkinson M, editores. Drug-induced headache. New York: Springer-Verlag; 1988.
8. *Capítulo de un libro:*
Weinsten L, Swartz MN. Pathologic properties of invading microorganisms. En: Sodeman WA Jr. Sodeman WA, editores. Pathologic physiology: mechanisms of disease. Philadelphia: Saunders; 1974. p. 457-72.
9. *Actas de un congreso:*
Vivian VL, editor. Child abuse and neglect: a medical community response. Proceedings of the Firts AMA National Conference on Child Abuse and Neglect: 1984 Mar 30-31: Chicago: American Medical Association; 1985.
10. *Comunicación o ponencia de un congreso:*
Harley NH. Comparing radon daughter dosimetric and risk model. En: Gammage RB, Kaye SV, editores. Indoor and human health. Proceedings of the seventh Life Sciences Symposium: 1984 Oct 29-31; Knoxville (TN). Chealsea (MI). Lewis 1985;69-78.
11. *Informe científico y técnico:*
Akutsu T. Total heart replacement device. Bethesda (MD); National Institutes of Health. National heart and Lung institute; 1974 Apr. Report No.; NIH-NHLI 69-2185-4.
OTROS MATERIALES PUBLICADOS
12. *Artículo de periódico:*
Rensberger B, Specter B. CFCs may be destroyed by natural process. The Washinton Post 1989; Sect A:2 (col 5).
13. *Citas extraídas de internet:*
Cross P, Towle K. A guide to citing Internet sources (online); 1996. Disponible en: http://www.bournemouth.ac.uk/service-depts/lis/LIS_Pub/harvards.
MATERIAL NO PUBLICADO
14. *En prensa:*
Lillywhite HB, Donald JA. Pulmonary blood flow regulation in an aquatic snake. Science. En prensa.

Tablas
• Escritas a doble espacio en hojas separadas, se identifican de forma consecutiva con un número romano y un título en la parte superior y deben contener notas explicativas al pie.

Figuras
• Deben remitirse en formato de imagen JPG o TIF de suficiente calidad para su reproducción.
• Las figuras no repetirán datos ya escritos en el texto.
• Las microfotografías deben indicar la escala de ampliación.
• El nombre y los datos que identifiquen al paciente no constarán en las figuras.
• Las ilustraciones en color solo se enviarán si contribuyen de forma excepcional a la comprensión del artículo.

Pies de figura
• Los pies de figura se escribirán a doble espacio y las figuras se identificarán con números arábigos que coincidan con su orden de aparición en el texto.
• El pie contendrá la información necesaria para interpretar correctamente la figura sin recurrir al texto.

Responsabilidades éticas
• Los trabajos que se envían a la *Revista Española de Cirugía Osteoarticular* para su evaluación deben cumplir los criterios éticos para la investigación médica y biomédica establecidos en la Declaración de Helsinki (junio 1964, Helsinki, Finlandia) de la Asociación Médica Mundial, y sus posteriores revisiones, disponible en: http://www.wma.net/es/20activities/10ethics/10helsinki/index.html. Los estudios aleatorizados deberán seguir las normas CONSORT (Consolidated Standards Of Reporting Trials), disponible en: http://www.consort-statement.org/. Cuando los trabajos sean el resultado de experimentación con animales, los autores deberán indicar si han seguido las directrices marcadas por la Comunidad Europea: Directiva 86/609/CEE relativa a Protección de los Animales utilizados en Experimentación y otros fines científicos; Directiva 88/320/CEE, del 7 de junio de 1988. Directiva 2004/9-10/CE relativa a la inspección y verificación de las buenas prácticas de laboratorio, y posteriores. Para confirmar que dichas criterios éticos se han cumplido, el Editor Científico de la revista podrá solicitar a los autores el envío de la autorización del Comité Ético de Investigación Clínica (CEIC) o Comité Ético de Experimentación Animal (CEEA), en su caso.
• La revista recomienda a los autores que especifiquen el seguimiento de dichas normas en el apartado Material y método del manuscrito, así como el envío previo de la autorización del CEIC o CEEA correspondiente.

• **Conflicto de intereses:** el manuscrito deberá incluir información sobre la fuente de financiación, en su caso, afiliaciones institucionales y conflicto de intereses, en conexión con el artículo remitido.
• Permiso de publicación por parte de la institución que ha financiado la investigación.

• **Autoría.** En la lista de autores deben figurar únicamente aquellas personas que han contribuido intelectualmente al desarrollo del trabajo. Haber ayudado en la colección de datos o haber participado en alguna técnica no son por sí mismos criterios suficientes para figurar como autor.
• La revista no acepta material previamente publicado. Los autores son responsables de obtener los oportunos permisos para reproducir parcialmente material (texto, tablas o figuras) de otras publicaciones. Estos permisos deben solicitarse tanto al autor como a la editorial que ha publicado dicho material.
• *Revista Española de Cirugía Osteoarticular* declina cualquier responsabilidad sobre posibles conflictos derivados de la autoría de los trabajos que se publican en la Revista.

Consentimiento informado
• Los autores deben mencionar en la sección de material y método que los procedimientos utilizados en los pacientes y controles han sido realizados tras la obtención de un consentimiento informado.

Información adicional
Los juicios y opiniones expresados en los artículos y comunicaciones publicados en la revista son del autor/es, y no necesariamente aquellos del Comité Editorial. Tanto el Comité Editorial como la empresa editora declinan cualquier responsabilidad sobre dicho material. Ni el Comité Editorial ni la empresa editora garantizan o apoyan ningún producto que se anuncie en la revista, ni garantizan las afirmaciones realizadas por el fabricante sobre dicho producto o servicio.

Sumario

47. Tratamiento quirúrgico con placa bloqueada en fracturas de fémur distal tipo C en pacientes mayores de 60 años.
B. Parra Ruiz, J. Sanz-Reig, F.J. Ferrández Martínez, J.F. Vargas Prieto, F. Martínez López.

52. Tratamiento de fracturas de húmero proximal en hueso osteoporótico mediante fijación con sistema de aumentación.
R. López Trabucco, P. Gómez Barbero, D. Montaner Alonso, J.I Pérez Correa, C. Novoa Parra, J.L. Rodrigo Pérez.

59. Inestabilidad patelofemoral en niños con Síndrome de Down.
J.M. Lamo de Espinosa, M. Iglesias, A. Valentí Azcárate, J.R. Valentí Nín.

65. Estudio baropodométrico en pacientes tratados mediante artroplastia total de rodilla.
P. Rey Vidal, C. Martínez Pérez, S. Romero Mora, J. A. Blas Dobón, J. García Moreno.

73. La toma de muestras intraoperatorias con hisopo para el diagnóstico precoz de una infección de prótesis total de cadera es una práctica ineficaz.
R. Mencía-Barrio, A. Alonso-Recio, M. L. Suárez-Huerta, V. Bárcena-Tricio, L. R. Ramos-Pascua.

78. Corrección de consolidación viciosa diafisaria de fémur. Osteotomía en caparazón. A propósito de dos casos.
A.J. Sánchez Aguilera, J.I. Eugenio Díaz, A. Martín-Vivaldi Jiménez.

85. Comunicaciones presentadas al XLIV Congreso SOTOCAV.
Sociedad de Traumatología y Cirugía Ortopédica de la Comunidad Autónoma Valenciana-SOTOCAV.

Summary

47. **Surgical treatment with locked plate in fractures of the distal femur in patients 60 years old or older.**
B. Parra Ruiz, J. Sanz-Reig, F.J. Ferrández Martínez, J.F. Vargas Prieto, F. Martínez López.

52. **Treatment of osteoporotic proximal humerus fractures by fixation with augmentation system.**
R. López Trabucco, P. Gómez Barbero, D. Montaner Alonso, J.I Pérez Correa, C. Novoa Parra, J.L. Rodrigo Pérez.

59. **Patellofemoral instability in children with Down syndrome.**
J.M. Lamo de Espinosa, M. Iglesias, A. Valentí Azcárate, J.R. Valentí Nín.

65. **Baropodometric study in patients treated by total knee arthroplasty.**
P. Rey Vidal, C. Martínez Pérez, S. Romero Mora, J. A. Blas Dobón, J. García Moreno.

73. **The intraoperative culture samples with swab to advance the diagnosis of total hip arthroplasty infection is an inefficient practice.**
R. Mencía-Barrio, A. Alonso-Recio, M. L. Suárez-Huerta, V. Bárcena-Tricio, L. R. Ramos-Pascua.

78. **Correction of femoral shaft malunion. Clamshell osteotomy. Two cases report.**
A.J. Sánchez Aguilera, J.I. Eugenio Díaz, A. Martín-Vivaldi Jiménez.

85. **Comunications presented at the XLIV SOTOCAV Congress.**
Sociedad de Traumatología y Cirugía Ortopédica de la Comunidad Autónoma Valenciana-SOTOCAV.

Tratamiento quirúrgico con placa bloqueada en fracturas de fémur distal tipo C en pacientes mayores de 60 años.

B. PARRA RUIZ, J. SANZ-REIG, F.J. FERRÁNDEZ MARTÍNEZ, J.F. VARGAS PRIETO, F. MARTÍNEZ LÓPEZ.
SERVICIO DE CIRUGÍA ORTOPÉDICA. HOSPITAL UNIVERSITARIO SANT JOAN D' ALACANT, ALICANTE.

Resumen. *Objetivo.* Determinar el resultado clínico, radiológico y complicaciones asociadas del tratamiento con placa bloqueada en fracturas distales de fémur tipo C en pacientes mayores de 60 años. *Material y métodos.* Estudio descriptivo retrospectivo de 16 pacientes. Se registraron variables epidemiológicas, comorbilidades, complicaciones y resultados clínicos y radiológicos. *Resultados.* Edad media de 75,3 años. El seguimiento medio fue de 13,5 meses. La flexión media postoperatoria de la rodilla fue de 61,6º. Sólo un 12,5% de los pacientes no referían gonalgia ni precisaban ayudas para la deambulación al final del seguimiento. Radiológicamente, en un 68,7% la translación femoral era mayor de 5 mm, y en un 31,3% la reducción en el plano lateral no era correcta. Se consiguió la consolidación de la fractura en 13 pacientes (86,6%), con un tiempo medio de 10,2 semanas. Como complicaciones hubo una pseudoartrosis, una consolidación viciosa y una infección. *Discusión.* El tratamiento de la fractura distal de fémur con placa bloqueada viene avalado en la literatura como un método fiable. Sin embargo, en nuestra serie, hemos tenido un alto porcentaje de malos resultados clínicos con presencia de dolor en la rodilla y necesidad de ayudas para la deambulación.

Surgical treatment with locked plate in fractures of the distal femur in patients 60 years old or older.

Summary. *Objective. T*o evaluate functional and radiographic results, and complications, after surgical treatment with locked plate in fractures of the distal femur in patients 60 years old or older. *Material and methods.* We reviewed 16 patients. We recorded epidemiological variables, comorbidities, functional and radiographic results. *Results.* Mean aged of 75,3 years. Mean follow-up of 13,5 months. Mean knee flexion of 61,6º. Only 12,5% of the patients did not refer knee pain and walked unaided. Radiologically, in 68,7% of the patients femoral translation was greater than 5 mm, and in 31,3% lateral reduction was not correct. Fracture healed in 13 patients (86,6%), in a mean time of 10,2 weeks. There were 1 nonunion, 1 malunion, and 1 infection. *Discussion.* Locked plating is a realiable treatment for distal femoral fractures. But, in our elderly serie, we experienced bad clinical results with high percentage of knee pain and walking aid.

Correspondencia:
Dra Berta Parra Ruiz
Servicio Cirugía Ortopédica y Traumatología
Hospital Universitario de Sant Joan d'Alacant
Ctra. Nnal. 332, Alacant-Valencia, s/n
03550 Sant Joan d'Alacant
berta_trauma@hotmail.com

Introducción

Las fracturas de fémur distal suponen el 7% de las fracturas totales de fémur y tiene una presentación bimodal en nuestra población. Este tipo de fracturas puede ocurrir en pacientes jóvenes debido a traumatismos de alta energía, como accidentes de tráfico, pero también pueden presentarse en pacientes ancianos, tras un traumatismo de baja energía o caída, debido a la osteoporosis que presentan[1].

El tratamiento ortopédico de la fractura de fémur distal en pacientes de edad avanzada planteaba dificultades por el encamamiento prolongado con el consiguiente riesgo de complicaciones cutáneas, respiratorias y urinarias. A lo cual se añadía la dificultad para mantener la descarga del miembro inferior afectado[2].

Actualmente, existe un consenso general en indicar el tratamiento quirúrgico mediante reducción abierta y fijación interna. Inicialmente, se utilizó el clavo-placa monobloc con alta incidencia de complicaciones mecánicas, y posteriormente el tornillo condilar diná-

mico. Sin embargo, la necesidad de realizar abordajes amplios para conseguir la estabilidad de la fractura, mayor si existía conminución y compromiso articular, afectaba a la vascularización de los fragmentos óseos con el consiguiente riesgo de infección, pseudoartrosis y fracaso del implante[3].

Para reducir estas complicaciones, se aplicaron técnicas de reducción indirecta y mínima exposición de la fractura, con el objetivo de mantener el aporte vascular, y nuevos implantes que proporcionaran un fijación adecuada. Los clavos intramedulares retrógrados permitían una reducción indirecta y gran estabilidad axial, aunque precisan de la integridad del fémur distal para asegurar el bloqueo. Las placas de bloqueo preservaban la vascularización perióstica al no contactar directamente con el hueso, y los tornillos se bloqueaban en los orificios de la placa[4-7].

La fractura distal de fémur en el paciente osteoporótico se agrava aún más por la conminución de la fractura y una mayor solicitación en flexión sobre la cortical interna, con el riesgo de no consolidación y fracaso del implante. Las placas de bloqueo pretendían ser una solución para este tipo de fracturas. El objetivo de nuestro estudio fue determinar el resultado clínico, radiológico y las complicaciones asociadas del tratamiento con placa bloqueada en fracturas distales de fémur tipo C en pacientes mayores de 60 años.

Material y Métodos

Se realizó un estudio descriptivo retrospectivo de los pacientes que fueron diagnosticados de fractura distal de fémur y tratados quirúrgicamente entre enero de 2008 y diciembre de 2013. Los criterios de selección de los pacientes para el estudio fueron la edad mayor de 60 años, fractura distal de fémur tipo C según la clasificación AO/ASIF[8], traumatismo baja energía y tratamiento con placa bloqueada. Tras aplicar estos criterios la muestra válida para el estudio fue de 16 pacientes.

Las variables preoperatorias que se registraron fueron los datos epidemiológicos, comorbilidades asociadas, riesgo anestésico según la escala ASA, lesiones asociadas y si habían tenido cirugía previa en la cadera. El nivel de deambulación previo al traumatismo se analizó según la escala de Parker y Palmer[9] . La fractura se clasificó en el momento del ingreso según el método AO/ASIF[8] .

Durante el ingreso se valoró el tiempo de demora quirúrgica, duración de la cirugía en minutos, modelo de placa bloqueada utilizada, número de tornillos en metáfisis femoral distal, niveles de hemoglobina y hematocrito tanto previos como posteriores a la cirugía, necesidad de transfusión de los pacientes tras la cirugía y tiempo de hospitalización.

La evaluación clínica postoperatoria se realizó mediante la presencia de dolor en la rodilla y el grado subjetivo del mismo (leve, moderado, severo). El nivel de deambulación se analizó al final del seguimiento según la escala de Parker y Palmer[9]. Para valorar el rango de movilidad de la rodilla se utilizó un goniómetro estándar referenciado a los ejes mayores del muslo y la pierna. También se registró el tiempo de descarga que se mantuvo a los pacientes.

La valoración radiológica se realizó sobre radiografías digitalizadas con mediciones lineales y angulares mediante el programa informático del hospital. Se consideró consolidación de la fractura cuando había trabéculas cruzando el trazo de fractura o presencia de callo óseo, retraso de consolidación si ésta no ocurría a los 5 meses, y pseudoartrosis si no había ocurrido a los 7 meses. Se compararon la radiografía del postoperatorio inmediato con la del final del seguimiento para detecta los desplazamientos secundarios. En la radiografía al final del seguimiento se midió la translación femoral, la reducción de la fractura en el plano anteroposterior (varo/valgo) y la reducción en el plano lateral (flexión/extensión). Se consideró como correcta translación femoral valores menores de 5 mm 10.

Resultados

Las variables de la muestra seleccionada se reflejan en la Tabla I.

El tiempo medio de seguimiento fue de 10.4 meses (± 6.8 SD; rango 3-24 meses.).

Las comorbilidades más frecuentes en nuestros pacientes fueron la diabetes en 8 pacientes (50%), osteoporosis en 6 pacientes (37,5%), enfermedad neurológica en 4 pacientes, insuficiencia renal en 2 pacientes, obesidad en 2 pacientes, enfermedad autoinmune en 1 paciente, enfermedad de tiroides en 1 paciente, y 5 pacientes presentaban cirugía previa de cadera.

Se utilizaron dos modelos de placa bloqueada, la placa LISS (Synthes) en 12 pacientes (75%) y la placa NCB (Zimmer) en 4 pacientes (25%) . La elección del sistema respondió a las preferencias del cirujano y no a las características de la fractura. La fijación de la fractura a nivel metafisario se realizó con una media de 4,3 tornillos metafisarios (± 1,0 SD; rango 3-7 tornillos). No se registraron complicaciones intraoperatorias. El tiempo medio de descarga tras la cirugía fue de 6,2 semanas (rango 5-8).

Al final del seguimiento, 14 pacientes (87,5%) presentaban dolor en la rodilla. En 9 el dolor era leve y en 5 moderado. El nivel de autonomía para deambular empeoró tras la intervención quirúrgica, con un 87,5% de pacientes que necesitaban ayuda para deambular o no deambulaban (Tabla II). El valor medio de flexión de la rodilla fue de 61,6º (rango 10º-100º).

Las variables radiológicas se muestran en la Tabla III. En un 68,7% la translación femoral era mayor de 5 mm,

Tabla I. Variables de la muestra.

N	16
Edad (años)	75.3 ± 10.2 (60-92)
Sexo (V/M)	12 (75%) / 4 (25%)
Lado (I/D)	11 (68,8%) / 5 (31,2%)
Tipo de fractura (C1/C2/C3)	2 (12,5%) / 10 (62,5%) / 4 (25%)
ASA (II/III)	9 (56,2%) / 7 (43,8%)
Demora quirúrgica (días)	3,5 ± 1,4 (1-6)
HB preoperatoria (mgr/dl)	13.4 ± 5.6 (9.1-13.7)
Hto preoperatorio	34.6 ± 8.2 (30.9-45.8)
Tiempo intervención (minutos)	130,4 ± 39,5 (90-240)
Hb postoperatoria (mgr/dl)	8.6 ± 1,0 (6-10)
Hto postoperatorio	27.3 ± 2,2 (23-32)
Transfusión (Si/No)	5 (31,2%) / 11 (68,8%)
Tiempo hospitalización (días)	9 ± 2,0 (7-13)

Tabla II. Nivel de deambulación.

	Preoperatorio	Final seguimiento
Sin ayuda	6 (37,5%)	2 (12,5%)
Bastón	4 (25%)	5 (31,3%)
Andador	1 (6,2%)	2 (12,5%)
No camina	5 (31,3%)	7 (43,7%)

Tabla III. Variables radiológicas.

	Valor	Correcta	Incorrecta
Translación femoral	13,5 mm ± 9,2 (5-22)	5 (31,3%)	11 (68,7%)
Reducción plano AP (Varo/Valgo)	6,9° ± 1,6 (5-9)	16 (100%)	0
Reducción plano L (Flexión/ Extensión)	10,9º ± 3,8 (7,2- 16,2º)	11 (68,7%)	5 (31,3%) 4 Flex 1 Ext

y en un 31,3% la reducción en el plano lateral no era correcta. Se consiguió la consolidación de la fractura en 13 pacientes (86,6%), con un tiempo medio de 10,2 semanas (rango 5-21).

Se registraron complicaciones en 3 pacientes (18,7%). Un paciente de 82 años, con fractura tipo C2, presentó pseudoartrosis y rechazó la reintervención. Otro paciente de 77 años, con fractura tipo C3, presentó consolidación viciosa por fracaso del implante, y también rechazó la reintervención quirúrgica. Y otro paciente de 92 años, con fractura C3, reingresó a las 3 semanas postquirúrgicas con infección aguda por pseudomonas que precisó reintervención para limpieza, extracción del material de síntesis y colocación de fijador externo, falleciendo a los 3 meses de la fractura.

Discusión

En nuestro estudio hemos encontrado que el resultado funcional del tratamiento de las fracturas distal de fémur tipo C en pacientes mayores de 60 años con placas bloqueadas no es satisfactorio. Los pacientes referían dolor residual en la rodilla en un 87,5%, una pérdida importante del balance articular y una mayor dependencia para la deambulación. Radiológicamente se

consiguió la consolidación de la fractura en un 86,6% de los pacientes, aunque con mal alineación radiológica en el plano lateral en un 31,3% y con respecto a la translación femoral mayor de 5 mm en un 68,7%.

Zlowodzki[11] y Higgins[12] demostraron en sus estudios biomecánicos una mayor fijación a nivel supracondileo femoral en hueso osteoporótico con el sistema de placa bloqueada con respecto a la placa 95º, y una menor afectación de la vascularización perióstica al no contactar directamente con el hueso, ambas ventajas para conseguir la consolidación de la fractura. Weight[13] publicó los resultados preliminares con el uso de la placa LISS (Synthes, Paoli, PA) en la fractura distal de fémur, en 22 pacientes con edad media de 44 años, de las cuales, 15 eran fracturas tipo C. Todas las fracturas consolidaron a las 13 semanas de media, y el rango de movilidad de la rodilla era de 3º a 119º. Kregor[14] refirió en su serie de 116 pacientes con fractura distal de fémur tratadas con la placa LISS, con una edad media de 52 años, una flexión de rodilla menor de 90º en sólo 3 pacientes, y una consolidación de la fractura en el 93% de los casos. Posteriormente, Sáez[15] presentó sus resultados en 13 pacientes con fractura distal de fémur intervenidos con la placa LISS, con una edad media de 67 años, flexión media de rodilla de 80º y consolidación en el 91% de las fracturas; aunque sólo 1 fractura era tipo C. Doshi[16] publicó los resultados en 24 pacientes con fractura distal de fémur tratadas con placa bloqueada mediante técnica MIPO, con una edad media de 73 años, flexión mínima de 90º y consolidación ósea en todos los pacientes; aunque el 88% de las fracturas eran extraarticulares.

La evolución de las placas bloqueadas ha llevado al concepto de "fijación híbrida", combinando en una misma placa tornillos bloqueados y tornillos de cortical. Varios estudios biomecánicos demostraron que el sistema de "fijación híbrida" y la placa bloqueada tenían la misma resistencia a la torsión[17,18]. Pero, Vallier[18] refirió en un estudio de 46 pacientes con fractura distal de fémur tratados con tornillos cortical a nivel diafisario un 13% de fracaso del implante.

Nuestro estudio presenta varias debilidades. El número de la muestra es reducido, pero por su baja frecuencia se necesitan períodos de tiempo prolongados para obtener muestras mayores. El estudio es retrospectivo. No hemos utilizado escalas objetivas para la medición del dolor y las intervenciones fueron realizadas por varios cirujanos del Servicio.

Al discutir nuestros resultados, coincide con la literatura el alto porcentaje de consolidación de la fractura con la placa bloqueada, a pesar de los defectos de reducción en el plano lateral y en la translación femoral. Sin embargo, nuestros resultados funcionales han sido claramente peores. Por todos es conocida la dificultad técnica en el tratamiento de la fractura articular distal de fémur, mayor si se trata de una fractura poco frecuente, y es intervenida por varios cirujanos, lo cual dificultad aumentar la experiencia en el tratamiento de este tipo de fracturas.

En conclusión, pensamos que la placa bloqueada en la fractura articular distal de fémur compleja es un método válido para conseguir la consolidación de la fractura. La mayor dificultad en el tratamiento es obtener una reducción anatómica con el menor daño a la vascularización de la zona, lo cual permitirá mejorar los resultados funcionales.

Bibliografía

1. Kolmert l, Wulff K. Epidemiology and treatment of distal femoral fractures in adults. Acta Orthop Scand 1982; 53:957-62.

2. Martínez Martín A, Panisello Sebastiá JJ, Herrera Rodríguez A, Lallana Dupla J, Caballero Burbano, Domingo Cebollada J. Tratamiento de las fracturas de fémur distal en ancianos. Rev Esp Cir Osteoart 1998; 33:153-6.

3. Link BC, Babst R. Current concepts in fractures of the distal femur. Acta Chirurgiae Orthopaedicae et Traumatologiae Cechosl 2012; 79:11-20.

4. Schandelmaier P, Partenheimer A, Koenemann B, Grun OA, Krettek C. Distal femoral fractures and LISS stabilization. Injury 2001; 32:55-63.

5. Krettek C., Muller M, Miclau T. Evolution of minimally invasive plate osteosynthesis (MIPO) in the femur. Injury 2001; 32:14-23.

6. Zlowodzki M, Williamson S, Cole PA, Zardiackas LD, Kregor P.J Biomechanical evaluation of the LISS, Angled Blade Plate, and retrograde Intramedullary Nail for the Internal Fixation of Distal Femur Fractures. J Orthop Trauma 2004; 18:494-502.

7. Crist B, Della Rocca GJ, Murtha YM. Treatment of acute distal femur fractures. Orthopedics 2008; 31:681-90.

8. Müller ME, Nazarian S, Koch P. Classification AO des fractures. Berlin: Springer-Verlag. 1987. pp 138-47.

9. Parker MJ, Palmer CR. A new mobility score for predicting mortality after hip fracture. J Bone Joint Surg Br 1993; 75:797-8.

10. Weight M, Collinge C. Early results of the LISS for mechanically Unstable fractures of the distal femur. J Orthop Trauma 2004; 18:503-8.

11. Zolowodzki M, Williamson S, Cole PA, Zardiackas LD, Kregor PJ. Biomechanical evaluation of the less invasive stabilization system, angle blade plate, and retrograde intramedullary nail for the internal fixation of distal femur fractures. J Orthop Trauma 2004;18:494-502.

12. Higgins TF, Pittman G, Hines J, Baches KN. Biomechanical analysis of distal femur fracture fixation: fixed-angle scre-plate construct versus condylar blade plate. J Orthop Trauma 2007; 21:43-6.

13. Weight M, Collinge C. Early Results of the Less Invasive Stabilization System for Mechanically Unstable Fractures of the Distal Femur (AO/OTA Types A2, A3, C2, and C3). J Orthop Trauma 2004; 8:503-8.

14. Kregor PJ, Stannard JA, Zlowodzki M, Cole PA. Treatment of Distal Femur Fractures Using the Less Invasive Stabilization System. Surgical Experience and Early Clinical Results in 103 Fractures. J Orthop Trauma 2004; 18:509-20.

15. Sáez Martínez D, Vaquero Martín J, Esparragoza Cabrera L, García Rodríguez D. Resultados preliminares de las placas que actúan como fijadores internos en el tratamiento de las fracturas supracondíleas de la extremidad distal del fémur (sistema LISS®). Trauma Fund MAPFRE 2008; 19:22-7.

16. Doshi HK, Wenxian P, Burgula MV, Murphy DP. Clinical Outcomes of Distal Femoral Fractures in the Geriatric Population Using Locking Plates With a Minimally Invasive Approach. Geriatr Orthop Surg Rehabil 2013; 4:16-20.

17. Gardner MJ, Griffith, MH, Demetrakopoulos D, Brophy RH, Grose A., Helfet DL, y cols. Hybrid locked plating of osteoporotic fractures of the humerus. J. Bone Joint Surg Am 2006; 88:1962-7.

18. Freeman AL, Tornetta P, Schmidt A, Bechtold J, Ricci W, Fleming M. How much do locked screws add to the fixation of "hybrid" plate constructs in osteoporotic bone?. J Orthop Trauma 2010; 24:163-9.

19. Vallier HA, Hennessey TA, Sontich JK, Patterson. Failure of LCP condylar plate fixation in the distal part of the femur. A report of six cases. J. Bone Joint Surg Am 2006; 88:846-53.

Tratamiento de fracturas de húmero proximal en hueso osteoporótico mediante fijación con sistema de aumentación.

R. LÓPEZ TRABUCCO, P. GÓMEZ BARBERO, D. MONTANER ALONSO, J.I PÉREZ CORREA, C. NOVOA PARRA, J.L. RODRIGO PÉREZ.

SERVICIO DE CIRUGÍA ORTOPÉDICA Y TRAUMATOLOGÍA. HOSPITAL UNIVERSITARIO DOCTOR PESET. VALENCIA.

Resumen. *Introducción.* Para el tratamiento de fracturas de húmero proximal en pacientes osteoporóticos, se han desarrollado fijaciones con aumentación que mejoran la estabilidad del implante. El objetivo de este estudio es analizar los resultados obtenidos con la técnica empleada. *Material y métodos.* Estudio descriptivo retrospectivo de 7 pacientes con fracturas en 3-4 fragmentos intervenidos mediante placa Philos (Synthes)® de aumentación. Seguimiento medio de 12 meses. *Resultados.* La puntuación media en la Escala Visual Analógica de dolor fue de 4,4. En la escala Quick Dash de 47,47. En la Escala Constant-Murley de 36,36. La abducción activa media fue de 95º; la flexión anterior media de 105º; la rotación externa media de 44,14º; la rotación interna alcanzó en tres pacientes S1, en dos L5, en uno L2 y en otro T10. En los controles radiográficos se mantuvo la reducción. Nos encontramos con un caso de consolidación parcial. *Conclusión.* Las técnicas de aumentación disminuyen el riesgo de fallos de fijación manteniendo la reducción.

Treatment of osteoporotic proximal humerus fractures by fixation with augmentation system.

Summary. *Introduction.* To treat proximal humerus fractures in patients with osteoporosis, the last few years, systems to improve implant stability by augmentation techniques have been developed. The aim of this study is to analyze the results obtained with the surgical technique employed. *Materials and methods.* Retrospective descriptive study. We selected 7 patients with 3 or 4- part fractures treated operatively with Philos Augmentation plate (Synthes)® fixation technique. Average follow-up was 12 months. *Results.* Pain measured with a Visual Analogical Scale (VAS) got a average value of 4,4. The mean Quick Dash Score was 47,47. The mean Constat-Murley modified was 36,36. The active articular balances showed a mean abduction of 91º; mean anterior flexion of 105º; mean external rotation of 44,14º; and finally the internal rotation achieved in three patients got to S1, in two patients to L5, in one patient to L2 and in other patient to T10. In X- Ray post-operative controls we can appreciate the reduction maintenance. In one case we observe a partial consolidation of the fracture. *Conclusion.* Surgical techniques that imply implant augmentation reduces the risk of implant failure and maintains the fracture reduction.

Correspondencia:
R. López Trabucco.
Calle Jaime Beltrán, 26-6.
46007 Valencia.
roxanalopeztrabucco@gmail.com

Introducción

Las fracturas de extremidad proximal de húmero (EPH) representan el 4-6% de todas las fracturas del adulto y son las segundas más frecuentes en la extremidad superior, después de las fracturas de extremidad distal de radio. Se encuentran estrechamente ligadas a la osteoporosis, siendo más frecuentes en ancianos, y sobre todo, en mujeres. Su incidencia aumenta de manera directamente proporcional al envejecimiento y a la osteoporosis de la población. De hecho, el 71% se da en mayores de 60 años.

En su mayoría se trata de fracturas mínimamente desplazadas o no desplazadas (85%), con buenos resultados tras el tratamiento conservador. Para los casos restantes (15%), existen diferentes opciones quirúrgicas, sin clara superioridad de unas respecto a otras y sin que ninguna represente un "*Gold Standard*" de tratamiento[1] (Figs. 1 y 2).

Figuras 1. Proyección en AP fractura de EPH en 4 fragmentos.

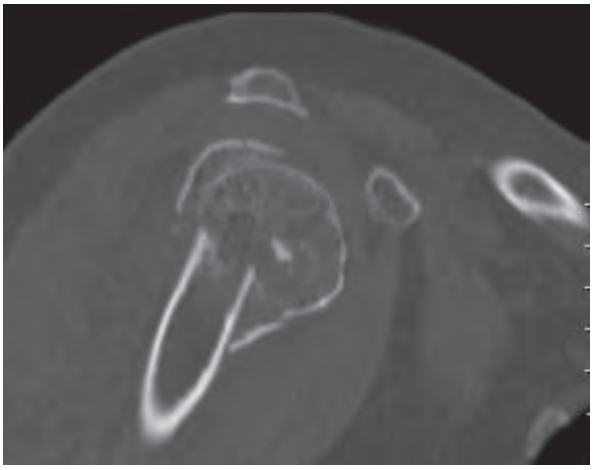

Figuras 2. TAC fractura de EPH en 4 fragmentos.

En pacientes jóvenes (menores de 50 años) se tiende a un tratamiento más agresivo mediante osteosíntesis para intentar restaurar la anatomía normal, incluso en aquellos pacientes con fracturas en 4 fragmentos, algunas fracturas por división de la cabeza "*head-split*" o fracturas luxaciones.

Sin embargo, pacientes mayores se pueden beneficiar de diferentes opciones terapéuticas que abarcan desde un tratamiento conservador hasta la artroplastia.

Aquellos pacientes mayores de 70 años se beneficiarían de osteosíntesis en caso de fracturas en 2 y 3 fragmentos y algunas fracturas en 4 fragmentos. La mayoría de fracturas en 4 fragmentos, fracturas por división de la cabeza y fracturas luxaciones deberían ser tratadas mediante artroplastia.

En pacientes en un rango de edad medio comprendido entre los 50 y los 70 años la decisión en más difícil. Aquellos fisiológicamente jóvenes, deberían tratarse de forma más agresiva mediante osteosíntesis, mientras que los pacientes fisiológicamente mayores, deberían tratarse como dicho grupo.

Figura 3. Fijación de fractura de EPH mediante placa Philos de aumentación.

En general, en los pacientes comprendidos en este rango medio de edad con fracturas-luxaciones y fracturas con división de la cabeza humeral se tiende al empleo de artroplastia[2].

A pesar de conseguir mitigar el dolor con la colocación de la prótesis, según la bibliografía revisada, esta opción quirúrgica se asocia a una alta tasa de complicaciones y pobres resultados funcionales[3].

En caso de fracturas en 2, 3 y 4 fragmentos en este grupo de pacientes, numerosos estudios muestran mejores resultados con el empleo de placas bloqueadas. Las ventajas del sistema de placas de compresión bloqueadas (*locking compression plates*-LCP) incluyen una movilización precoz y bajas tasas de fallo del implante. A pesar de esto, se siguen publicando casos de fracaso de la fijación, perdida de reducción o penetración intraarticular de los tornillos, con tasas que varían según la literatura[4-8] entre 0-43%.Generalmente, estas complicaciones se dan en hueso osteoporótico, para lo cual se han desarrollado sistemas que suplementan la falta de stock óseo con otros materiales como injertos óseos o cementos. En los últimos años, se ha introducido el empleo de placas LCP con tornillos canulados que permiten su aumentación in situ con cemento de polimetilmetacrilato (PMMA) (Fig. 3), mejorando la estabilidad del implante y el mantenimiento de la reducción a lo largo del tiempo[9-11].

El objetivo de nuestro estudio es analizar los resultados obtenidos con la técnica de fijación mediante placa Philos (Synthes®) de aumentación.

Material y métodos

Diseñamos un estudio descriptivo, retrospectivo llevado a cabo en el Hospital Universitario Doctor Peset entre mayo de 2014 y enero de 2016.

Seleccionamos los pacientes con FHP en 3 o 4 fragmentos de Neer[1] intervenidos mediante la técnica de fijación con placa Philos (Synthes®) de aumentación. En total una serie de 7 casos. La edad media en el momento de la intervención quirúrgica fue de 68,42 (rango: 58-77) y desviación típica de 6,21.

Todos los pacientes fueron intervenidos por el mismo equipo de cirujanos.

La técnica quirúrgica se realiza bajo anestesia general. Con el paciente en posición semisentada, procedemos a un abordaje lateral mini-invasivo o deltopectoral (empleando esta segunda opción en caso de que existan dudas de la posibilidad de fijación estable con placa pudiendo así cambiar el tratamiento a una artroplastia de hombro sin modificar el abordaje ya realizado). Se reduce la fractura y se coloca adecuadamente la placa bajo control de radioscopia. Fijamos con tornillos según la técnica habitual, siendo entre cuatro y nueve (si se hace abierta), los tornillos proximales de bloqueo. Todos ellos, excepto el nivel "C", se utilizan canulados para su aumentación. (Fig. 4).

Figura 4. Colocación de los tornillos canulados según la técnica MIPO. Se aprecia que la fila C son tornillos no canulados.

Se introduce contraste radiológico a través de los tornillos y se controla fluoroscopicamente que no existan fugas a través del foco de fractura, y sobre todo, que no se den al interior de la articulación. Tras lavado del contraste y bajo control fluoroscópico inyectamos de 0,05 a 0,15ml de cemento a través de cada tornillo canulado, dejándolo fraguar durante 15 minutos (Figs. 5 y 6).

Por último, colocamos un drenaje y procedemos al cierre de la herida y vendaje. Se inmoviliza con cabestrillo durante tres semanas. El paciente es valorado conjuntamente por el servicio de Medicina Física y Rehabilitadora. Se inician ejercicios pendulares a los 7-10 días, seguidos de ejercicios autoasistidos trabajando primero la flexión y abducción y luego las rotaciones, finalmente se introducen los ejercicios activos.

Las variables clínicas evaluadas fueron el dolor mediante una Escala Visual Analógica (EVA), Quick Dash, Escala de Constant-Murley modificada (valora tres parámetros: dos subjetivos, como son el dolor y el nivel de actividad funcional, y un parámetro objetivo: el rango de movilidad; descartándose la valoración de fuerza muscular incluido en la escala original), balance articular y complicaciones relacionadas con la técnica quirúrgica. También evaluamos los resultados radiológicos tanto en el postoperatorio inmediato como en los sucesivos controles solicitados en consultas externas.

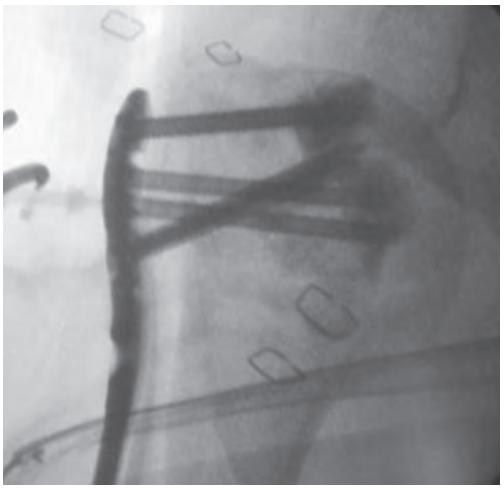

Figuras 5 y 6. Se inyecta cemento bajo control fluoroscópico. En nuestro caso empleamos cemento de polimetilmetacrilato.

Resultados

Respecto a la técnica quirúrgica nosotros aumentamos una media de 3,43 tornillos (rango: 2-5) y desviación típica de 1,13. Si analizamos cada paciente por separado vemos que en 2 casos aumentamos todos los tornillos del nivel A y B, en otros 2 casos solo los tornillos del nivel B, en otros 2 casos el nivel A, B y D, aunque no todos los tornillos de los niveles, y en el último caso se aumentan los niveles B, D y E. En ningún caso se reforzaron los tornillos de la fila C. Se desaconseja reforzar los tornillos del nivel C, pues su punta suele quedar a la misma altura que la de los torni¬llos del nivel A. Además, y debido a la divergencia de los tornillos, su punta suele quedar muy próxima a la línea de fractura.

Si analizamos conjuntamente los resultados, el nivel B se aumentó en el 100% de los casos, seguido del nivel A que se aumentó en un 66.66%. En todo momento se comprobó que no existía fuga de cemento y que la punta de los tornillos cementados no quedaba próxima a la línea de fractura.

El tiempo de seguimiento medio fue de 12 meses (rango: 8-16 meses).

Los pacientes siguieron controles en consultas externas al mes, 3 meses, 6 meses y 1 año tras la cirugía.

A los 6 meses se valoró el dolor mediante la escala EVA obteniéndose una puntuación media de 4,4 (rango: 3-6) y desviación típica de 1,27.

Se realizó una valoración de los resultados mediante la escala Quick Dash obteniéndose una media de 47,47 (rango: 27,7-70,45) y desviación típica de 16,72.

Se calcula la Escala de Constant-Murley Modificada obteniéndose una puntuación media de 36,36 (rango: 26-51,5) y desviación típica de 7,96.

Además se midió el balance articular activo observando los siguientes resultados: abducción media de 95º (rango: 90º-110º) con desviación típica de 7,64; una flexión anterior media de 105º (rango: 85º-130º) con desviación típica de 15; una rotación externa media de 42.14º (rango: 10º-70º) con desviación típica de 42,14; y finalmente la rotación interna alcanzada en 3 pacientes llegó a S1, en otros dos a L5, en un paciente a L2 y en otro a T10 (Fig. 7)

En el análisis de los controles radiográficos realizados tras la cirugía tanto en el post-operatorio inmediato como en las sucesivas consultas (al mes, tres meses, seis meses y doce meses) observamos que la reducción de la fractura se mantiene (Figs. 8, 9, 10)..

Figura 7. Balance articular en paciente intervenida de fractura de húmero proximal derecho: **A.** Abducción; **B.** Flexión anterior; **C.** Rotación externa; **D.** Rotación interna.

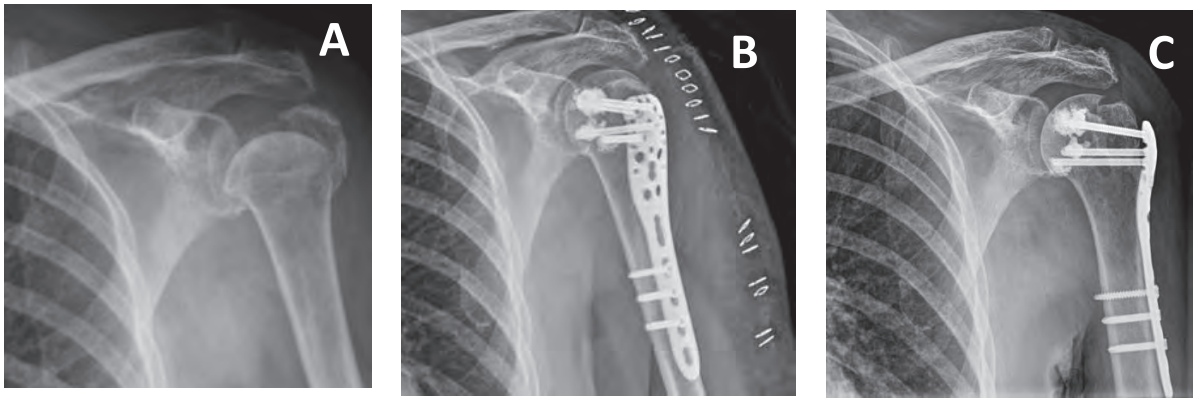

Figura 8. A. Radiografía preoperatoria; **B.** Control radiográfico postquirúrgico; **C.** Control radiográfico a los 6 meses.

En 6 de los 7 pacientes, se observa formación de callo óseo y continuidad de las corticales. Sin embargo, a pesar de la correcta reducción, en una paciente de 69 años no fumadora, con fractura en 4 fragmentos, los controles radiográficos sucesivos muestran signos de ausencia de consolidación, y en el estudio de TAC realizado a los 15 meses se observa una lesión en la medular, con bordes serpiginosos y características de osteonecrosis sin irregularidad de la superficie articular, que asocia consolidación parcial de la fractura con un único puente óseo en la vertiente anteromedial, persistiendo la solución de continuidad en el resto de la circunferencia humeral (Fig. 11).

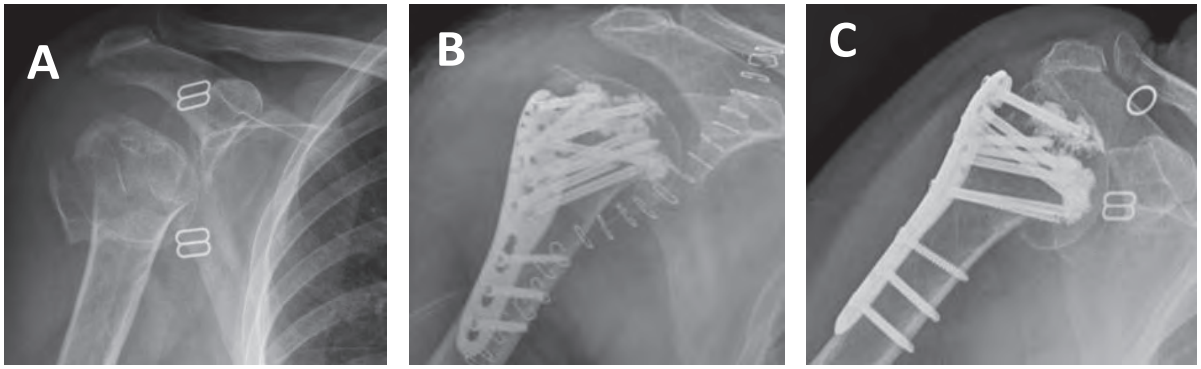

Figura 9. A. Radiografía preoperatoria; **B.** Control radiográfico postquirúrgico; **C.** Control radiográfico a los 6 meses.

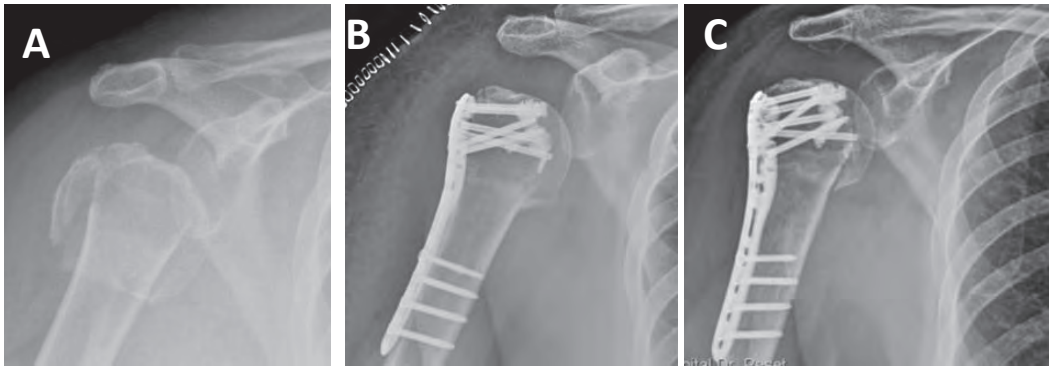

Figura 10. A. Radiografía preoperatoria; **B.** Control radiográfico postquirúrgico; **C.** Control radiográfico a los 6 meses.

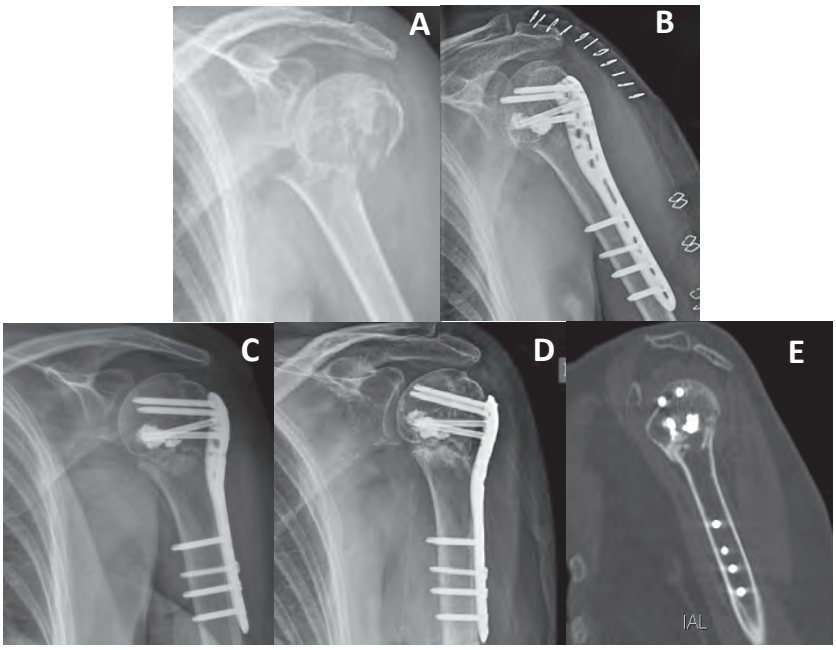

Figura 11. A. Radiografía preoperatoria. **B.** Control radiográfico postquirúrgico. **C.** Control radiográfico a los 6 meses. **D.** Control radiográfico a los 12 meses**. E.** Control de TAC a los 15 meses.

Discusión

Se ha visto una importante relación entre las fracturas de EPH y la osteoporosis, de hecho se trata de la tercera fractura más frecuente en la población mayor. Series descritas muestran que las fracturas de EPH se correlacionan más con la fragilidad ósea que las fracturas vertebrales, de fémur proximal, pelvis o extremidad distal de radio[12,13].

Dada la estrecha relación entre las fracturas de EPH y la osteoporosis sería interesante llevar a cabo un estudio de fragilidad ósea en los pacientes con esta patología.

El 15% de los casos son fracturas desplazadas que precisan de tratamiento quirúrgico, suscitando gran controversia entre las diferentes opciones.

La introducción de las placas bloqueadas de húmero proximal ha mejorado significativamente los resultados del tratamiento en pacientes con peor calidad de hueso[6-8]. Sin embargo, presentan una alta tasa de complicaciones. Según estudios biomecánicos, la carencia de hueso en la porción central de la cabeza del húmero concentra las fuerzas en la punta de los tornillos, lo que podría conllevar al fracaso de la osteosíntesis o protrusión intraarticular de tornillos[14].

El desarrollo de los implantes aumentados con cemento ha permitido mejorar la fuerza y estabilidad de la fijación y disminuir la protrusión intraarticular de los tornillos en hueso de baja densidad[9-11,15,16]. El cemento aumenta el área de superficie alrededor de la punta del tornillo consiguiendo una distribución más homogénea de las fuerzas de estrés[17,18].

Estas técnicas tienen aplicaciones en otros áreas de la traumatología, como en las fracturas pertrocantéreas y de cuello femoral, así como, en los tornillos pediculares empleados en la cirugía de raquis; consiguiendo un mejor anclaje del implante, especialmente, en casos de baja densidad ósea[9, 19-24].

Las complicaciones de las fracturas de húmero proximal son más frecuentes en aquellas tratadas quirúrgicamente. En diferentes revisiones se observa un alto número de complicaciones (49%) tras la osteosíntesis con placa LCP. Entre las complicaciones encontramos: consolidación viciosa (16,3%), necrosis avascular (3-34%), protrusión de tornillos (8%), impingement subacromial (6%), pseudoartrosis, infección (4%), entre otras[1, 4, 5, 7, 14, 25-28].

En nuestra serie, observamos un caso de osteonecrosis y pseudoartrosis. El material implantado no ha fracasado, y la paciente presenta, únicamente, ligeras molestias en los últimos grados de movilidad con escasa repercusión funcional.

Se decidió, de forma consensuada con la paciente, continuar una actitud expectante, con controles seriados en consultas externas.

En el caso de la aumentación con cemento, las dudas sobre el riesgo de necrosis ósea y cartilaginosa por el calor liberado durante el fraguado del mismo continúan sin resolverse. Según Blazejak[27] y cols., la aumentación con PMMA produce un aumento de la temperatura local y en los tejidos circundantes. Sin embargo, los valores críticos que llevan a la necrosis y apoptosis del cartílago y hueso subcondral no son alcanzados. Según Eriksson y cols., el hueso expuesto a temperaturas de 50ºC durante un minuto, y de 47 ºC durante 5 minutos puede sufrir necrosis parcial, mientras que según Li[25] y cols., se necesitan temperaturas de 48 ºC durante un mínimo de 10 minutos para causar necrosis y apoptosis celular.

En los sucesivos controles que siguen los pacientes, no hemos observado ninguna pérdida de reducción con la fijación empleada. Sin embargo, tenemos un caso de pseudoartrosis.

En la bibliografía existente se obtienen resultados similares a los descritos en nuestro estudio[13,15,25,26].

Es de señalar que en los últimos tres meses se han intervenido otros tres pacientes que han iniciado controles sucesivos en consultas externas. Se analizaran las variables al sexto mes, para poder incluir los valores en el análisis global de datos, evitando distorsionar los resultados obtenidos hasta ahora, tras la valoración de los primeros 7 pacientes a los 6 meses.

Conclusión

Las fracturas de EPH en pacientes osteoporóticos continúa siendo un problema de actualidad, sin una solución clara.

Según la bibliografía, con el empleo de placas bloqueadas sin aumentación, el fallo de la fijación y la penetración intraarticular de los tornillos puede alcanzar tasas de hasta el 19 % y 8%, respectivamente.

Las técnicas quirúrgicas que añaden la aumentación del implante representan una opción adecuada para mejorar las características biomecánicas de nuestra fijación, manteniendo la reducción y permitiendo, por tanto, el inicio precoz de la rehabilitación, con mejores resultados funcionales y beneficios clínicos para el paciente.

Bibliografía

1. Bucholz RW, Court-Brown CM, Heckman JD, Tornera P. Rockwood and Green's Fracture in adults. 7ª edición. Philadelphia: E. Lippincott WW, 2010.

2. Khmelnitskaya E, Lamont LE, Taylor SA, Lorich D, Dines DM, Dines JS. Evaluation and Management of Proximal Humerus Fractures. Adv Orthop 2012. Disponible en: http://dx.doi.org/10.1155/2012/861598

3. Antuña SA, Sperling JW, Cofield RH. Shoulder hemiarthroplasty for acute fractures of the proximal humerus: a minimum five-year follow-up. J Shoulder Elbow Surg 2008; 17:202-9.

4. Spross C, Grehn H, Gerber C. Locking plate fixation of fractures of the proximal humerus: analysis of complications, revision strategies and outcome. J Shoulder Elbow Surg 2013; 22:542-9.

5. Brunner F, Sommer C, Bahrs C, Heuwinkel R, Hafner C, Rillmann P, y cols. Open reduction and internal fixation of proximal humerus fractures using aproximal humeral locked plate: a prospective multicenter analysis. J Orthop Trauma 2009; 23:163-72.

6. Egol KA, Ong CC, Walsh M, Jazrawi LM, Tejwani NC, Zuckerman JD. Early complications in proximal humerus fractures (OTA Types 11) treated with locked plates. J Orthop Trauma 2008; 22:159-64.

7. Owsley KC, Gorczyca JT. Fracture displacement and screw cutout after open reduction and locked plate fixation of proximal humeral fractures. J Bone Joint Surg Am 2008; 90:862.

8. Ricchetti ET, Warrender WJ, Abboudo JA. Use of locking plates in the treatment of proximal humerus fractures. J Shoulder Elbow Surg 2010; 19 supl 2:66-75.

9. Unger S, Erhart S, Kralinger F, Blauth M, Schmoelz W. The effect of in situ augmentation on implant anchorage in proximal humeral head fractures. Injury 2012; 43:1759-63.

10. Namdari S, Lipman A, Ricchetti E, Tjoumakaris F, Huffman G, Mehta S. Fixation strategies to prevent screw cut-out and malreduction in proximal humeral fracture fixation. Clinic Orthop Surg 2012; 4:321-4.

11. Gradi G, Knobe M, Stoffel M, Prescher A, Dirrichs T, Pape HC. Biomechanical evaluation of locking plate fixation of proximal humeral fractures augmented with calcium phosphate cement. J Orthop Trauma 2013; 27:399-404.

12. Nordström A, Karlsson C, Nyquist F, Olsson T, Nordström P, Karlsson M. Bone loss and fracture risk after reduced physical activity. J Bone Miner Res 2005; 20:202-7.

13. Namdari. S, Voleti. P, Mehta. S. Evaluation of the osteoporotic proximal humeral fracture and strategies for structural augmentation during surgical treatment. J Shoulder Elbow Surg 2012; 21:1787-95.

14. Egol K, Sugi M, Ong C, Montero N, Davidovitch R, Zuckerman J. Fracture site augmentation with calcium phosphate cement reduces screw penetration after open reduction e internal fixation of proximal humeral fractures. J Shoulder Elbow Surg 2012; 21:741-8.

15. Somasundaram K, Huber C, Babu V, Zadeh H. Proximal humeral fractures: The role of calcium sulphate augmentation and extended deltoid splitting approach in internal fixation using locking plates. Injury 2013; 44:481-7.

16. Kwon BK, Goertzen DJ, O'Brien PJ, Broekhuyse HM, Oxland TR. Biomechanical evaluation of proximal humeral fracture fixation supplemented with calcium phosphate cement. J Bone Joint Surg Am 2002; 84:951-61.

17. Röderer G, Scola A, Schmölz W, Gebhard F. Biomechanical in vitro assessment of screw augmentation in locked plating of proximal humerus fractures. Injury 2013; 44:1327-32.

18. Kennedy J, Feerick E, McGarry P, FitzPatrick D, Mullett.H. Effect of calcium triphosphate cement on proximal humeral fracture osteosynthesis: a finite element analysis. J Orthop Surg (Hong Kong) 2013; 21:167-72.

19. Augat P, Rapp S, Claes L. A modified hip screw incorporating injected cement for the fixation of osteoporotic trochanteric fractures. J Orthop Trauma 2002; 16:311-6.

20. Von der Linden P, Gisep A, Boner V, Windolf M, Appelt A, Suhm N. Biomechanical evaluation of a new augmentation method for enhanced screw fixation in osteoporotic proximal femoral fractures. J Orthop Res 2006; 24:2230-7.

21. Erhart S, Schmoelz W, Blauth M, Lenich A. Biomechanical effect of bone cement augmentation on rotational stability and pull-out strength of the proximal femur nail antirotation. Injury 2011; 42:1322-7.

22. Sermon A, Boner V, Boger A, Schwieger K, Boonen S, Broos PL, y cols. Potential of polymethylmethacrylate cement-augmented helical proximal femoral nail antirotation blades to improve implant stability--a biomechanical investigation in human cadaveric femoral heads. J Trauma Acute Care Surg 2012; 72:54-9.

23. Gao M, Lei W, Wu Z, Liu D, Shi L. Biomechanical evaluation of fixation strength of conventional and expansive pedicle screws with or without calcium based cement augmentation. Clin Biomech (Bristol, Avon) 2011; 26:238-44.

24. Bullmann V, Schmoelz W, Richter M, Grathwohl C, Schulte TL. Revision of cannulated and perforated cement-augmented pedicle screws: a biomechanical study in human cadavers. Spine 2010; 35: E932-9.

25. Moonot P, Ashwood N, Hamlet M. Early results for treatment of three- and four-part fractures of the proximal humerus using the PHILOS plate system. J Bone Joint Surg 2007; 89:1206-9.

26. Südkamp N, Bayer J, Hepp P, Voigt C, Oestern H, Kääb M, y cols. Open reduction and internal fixation of proximal humeral fractures with use of the locking proximal humerus plate. Results of a prospective, multicenter, observational study. J Bone Joint Surg 2009; 91:1320-8.

27. Blazejak M, Hofmann-Fliri L, Büchler L, Gueorguiev B, Windolf M. In vitro temperature evaluation during cement augmentation of proximal humerus plate screw tips. Injury 2013; 44:1321-6.

28. Robinson CM, Page RS. Severely impacted valgus proximal humeral fractures. Results of operative treatment. J Bone Joint Surg Am 2003; 85:1647-55.

Inestabilidad patelofemoral en niños con Síndrome de Down.

J.M. LAMO DE ESPINOSA, M. IGLESIAS, A. VALENTÍ AZCÁRATE, J.R. VALENTÍ NÍN.

DEPARTAMENTO DE CIRUGÍA ORTOPÉDICA Y TRAUMATOLOGÍA CLÍNICA UNIVERSIDAD DE NAVARRA, PAMPLONA, SPAIN.

Resumen. La inestabilidad patelofemoral en el síndrome de Down se presenta en el contexto de hiperlaxitud e inmadurez esquelética suponiendo un reto en el tratamiento. Nuestro objetivo es valorar el resultado clínico-funcional de la cirugía de partes blandas, en estos pacientes hiperlaxos e inmaduros esqueléticamente. Hemos revisado retrospectivamente a los pacientes con síndrome de Down e inmadurez esquelética intervenidos por inestabilidad patelofemoral con seguimiento hasta el cierre fisario. Seis pacientes (9 rodillas) con media de edad de 12,4 años fueron incluidos. El grado de inestabilidad patelofemoral prequirúrgica (clasificación de Dugdale) mostró 1 (11,1%) caso grado 2; 2 (22,2%) casos grado 3 y 6 (66,6%) casos grado 4. El grado de función patelar (según Insall) al alcanzar la madurez esquelética fue malo en un caso (recidiva de la luxación), bueno en 2 y excelente en 6. En definitiva, los procedimientos sobre partes blandas pueden ser suficientes en pacientes con síndrome de Down.

Patellofemoral instability in children with Down syndrome.

Summary. Patelofemoral instability in Down syndrome´s patients appears in hiperlaxity and open physis context. Our aim is to make a retrospective clinical-functional assessment of the soft tissue procedure treatment of patellofemoral instability in patients with Down Syndrome skeletally immature (open physeal), following them until the physeal closure. We have included six patients (9 knees) with a mean age of 12.4 years old. Patellar instability (Dugdale´s classification) distribution was 1 (11.1%) cases degree ll; 2 (22.2%) cases degree lll and 6 (66.6%) cases degree IV. Patellar function assessed by Insall score at follow up was excellent in 6 of the cases, good in 2 cases and bad in one case (recurrent dislocation). In summary, a proximal soft tissues procedure in Down syndrome patients could be enough for patellar instability treatment.

Correspondencia:
José María Lamo de Espinosa
Departamento de Cirugía Ortopédica y Traumatología.
Clínica Universidad de Navarra.
Av. Pio XII, 36.
31008 Pamplona, Spain.
jlamodeespi@unav.es

Introducción

La inestabilidad patelofemoral en pacientes con síndrome de Down se encuentra presente en el 10-20% de los pacientes[1,2], encuadrándose en el contexto de laxitud generalizada[3-6], hipotonía muscular e hipermovilidad articular[7]. Benda[8] refiere la hiperlaxitud articular al nacimiento en pacientes afectos de síndrome de Down en un 88%, siendo la mayoría de los pacientes inmaduros esqueléticamente en el momento del diagnóstico.

El cirujano ortopeda se enfrenta a un reto en estos pacientes, fundamentado por 3 problemas: El primero es que son pacientes inmaduros esqueléticamente en los que se desaconsejan procedimientos óseos. El segundo es que se encuadran en un contexto de hiperlaxitud generalizada, en donde podemos presumir que la intervención sólo sobre partes blandas puede llegar a ser insuficiente, lo que nos llevaría a plantear la conveniencia de esperar a la madurez ósea y no tratar de manera temprana a estos pacientes. El tercero, se refiere a que las publicaciones acerca de este tipo de pacientes son escasas, y la mayor parte de los estudio son de la década de los 80[9] del siglo pasado, lo que hace difícil tomar una decisión con seguridad.

Nuestro objetivo es realizar una valoración clínico-funcional, hasta el cierre fisario del tratamiento quirúrgico de la inestabilidad patelofemoral, en pacientes afectos de síndrome de Down con inmadurez esquelética (fisis abiertas).

Material y métodos

Se realiza una revisión descriptiva, de manera retrospectiva de los pacientes afectos de síndrome de Down y fisis abiertas, intervenidos por inestabilidad patelofemoral en nuestro centro entre 1987 y 2012. se han excluido aquellos pacientes maduros esqueléticamente.

Cada uno de los pacientes ha sido seguido hasta el final del crecimiento. Hemos analizado el sexo, edad al tratamiento, el grado de inestabilidad de rótula, según la clasificación de Dugdale, el tipo de intervención realizada. Al final del seguimiento, se evaluó el grado de función patelar Insall[10] (Tabla I).

La clasificación de Dugdale para la valoración del grado de inestabilidad rotuliana es específica para los pacientes con síndrome de Down. Consta de cinco grados:

I. Estabilidad patelofemoral.

II. Inestabilidad paterlar con posibilidad de subluxación lateral de más de la mitad de la patella.

III. Patela luxable con maniobra de provocación.

IV. Patela luxada que podemos reducir manualmente (Fig. 1).

V. Patela luxada que no podemos reducir.

Tras explicar el carácter de la intervención y la firma del consentimiento informado, los pacientes fueron intervenidos mediante cirugía de partes blandas proximales, mediante técnicas Krogius e Insall:

Técnica Krogius (Fig. 2)

Tras realizar la isquemia, se procede con un abordaje central de la rodilla, exponiendo la rótula, alerones laterales y los vastos lateral y medial del músculo cuádriceps. Una vez expuestas estas estructuras se libera tanto el retináculo medial como el lateral, para posterior mente disecar, junto con una lengüeta del retináculo, el vasto medial. El vasto medial se traspone por debajo del tendón cuadricipital y se inserta en la cara externa de la rótula, procediendo después a la plicatura del retináculo medial. Tras la realización de este procedimiento la flexión completa de la rodilla puede resultar dificultosa en algunos pacientes, en los que será necesaria la elongación del recto femoral. Al finalizar la cirugía, las rodillas son inmovilizadas durante tres semanas en semiflexión, bien con vendaje escayolado,o con una rodillera de bloqueo larga, evitando la carga sobre la extremidad intervenida. Tras este período, los pacientes comienzan el tratamiento rehabilitador[11].

Tabla I. Criterios de función patelar según Insall.

Grado de satisfacción	Criterios de función patelar
Excelente	Pacientes que no tienen ninguna molestia sobre la rodilla, ni inestabilidad, realizando vida normal, incluidos los deportes.
Bueno	Pacientes con leves molestias sin inestabilidad y función normal.
Regular	Pacientes con dolor moderado, inestabilidad ocasional y función levemente limitada a pesar de mejoría respecto a la situación preoperatoria.
Malo	Pacientes con dolor moderado o severo, inestabilidad (incluyendo nueva luxación) que les limita la funcionalidad. La operación no les mejoró o incluso les empeoró.

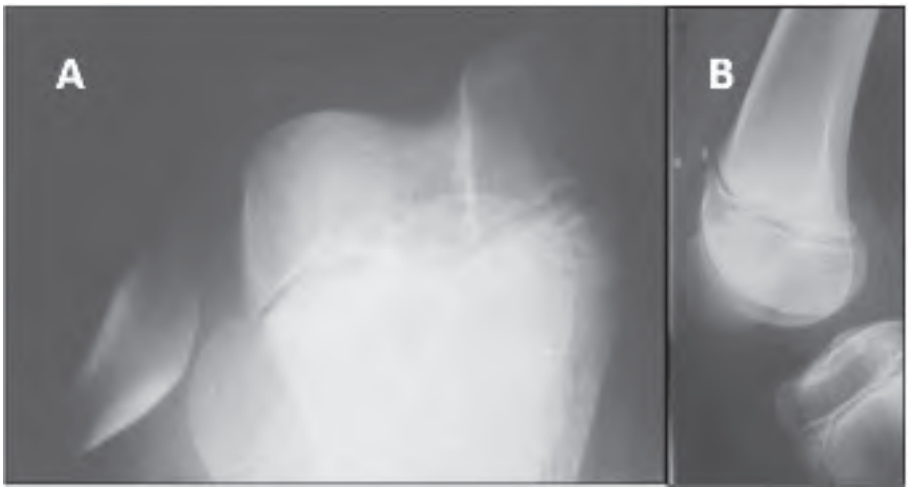

Figura 1. Paciente de 11 años afecto de inestabilidad patelofemoral grado IV de la clasificación de Dugdale.

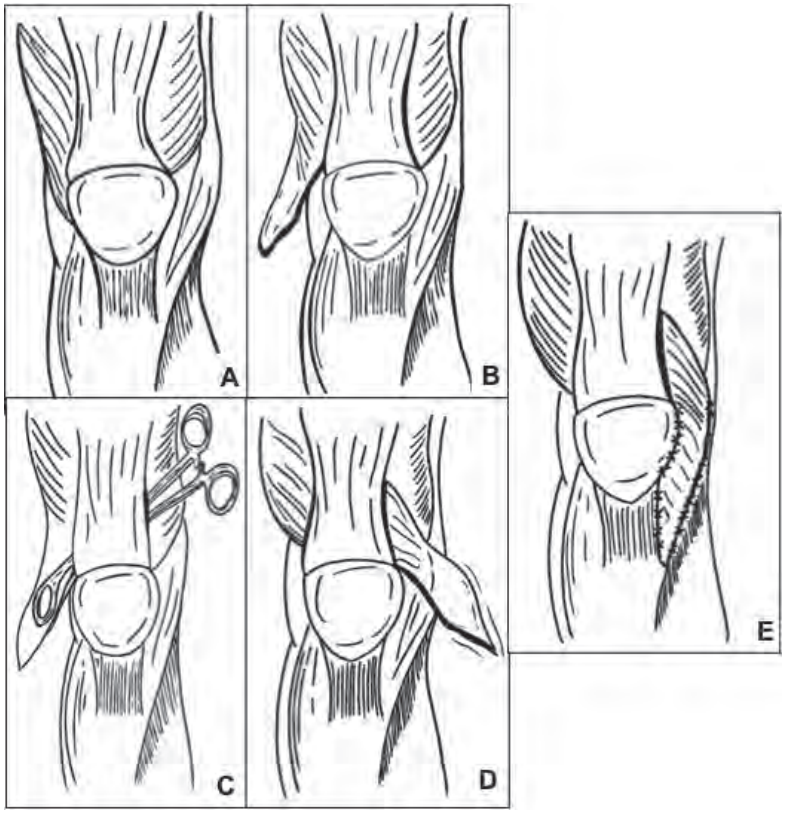

Figura 2. Procedimiento Krogius-Lecene en rodilla izquierda. **A.** Situación previa al procedimiento una vez expuesto el aparato extensor. Podemos observar la posición de la patela centrada en la tróclea. **B.** Se realiza la apertura del alerón externo y el retináculo medial es liberado junto con el vasto interno después de ser disecado el vasto interno. **C** y **D.** Trasposición del vasto interno por debajo del tendón cuadriccipital, reinsertándolo en el retináculo lateral.

Técnica Insall (Fig. 3)

Según lo publicado por Insall[9, 12]. Bajo isquemia, se procede con un abordaje central de la rodilla, exponiendo la rótula, alerones laterales y los vastos lateral y medial del músculo cuádriceps. Se libera tanto el retináculo medial como el lateral. Disecando la inserción del vasto medial que se medializa y desciende en la rótula. Se realiza plicatura del tendón cuadricipial, comprobando finalmente, la congruencia femoropatelar. Al finalizar la cirugía, las rodillas son inmovilizadas durante tres semanas en semiflexión bien con vendaje escayolado, o con una rodillera de bloqueo larga, evitando la carga sobre la extremidad intervenida. Tras este período, los pacientes comienzan el tratamiento rehabilitador[9, 12].

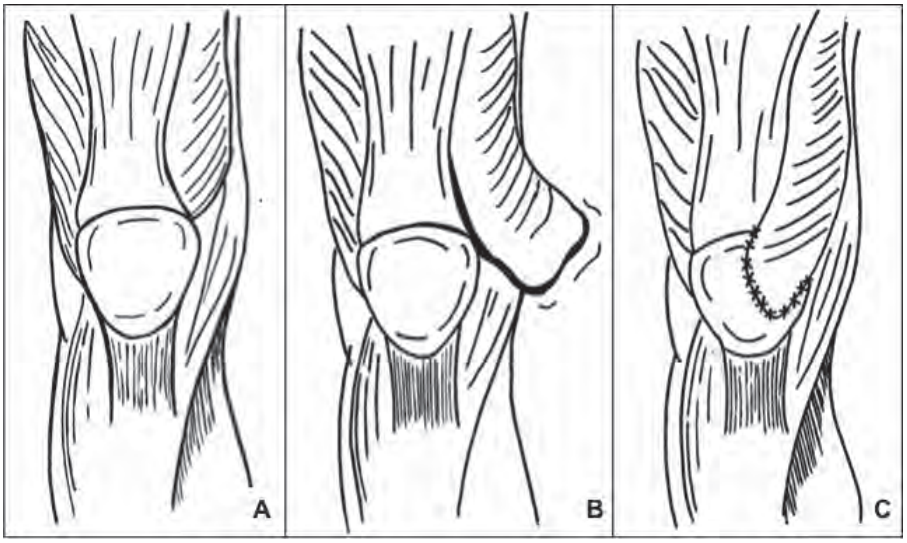

Figura 3. Procedimiento de Insall en rodilla derecha. Rodilla derecha: Desinserción del vasto interno y avance y lateralización del mismo.

Tabla II. Datos demográficos de los pacientes.

Paciente	Sexo	Edad	Lado	Tipo de intervención	Grado de inestabilidad	Grado de función patelar
1	H	12	Izquierda	LRL + Insall	3	Bueno
1	H	12	Derecha	LRL + Insall	3	Excelente
2	M	16	Derecha	Krogius	4	Excelente
2	M	16	Izquierda	Krogius	4	Excelente
3	M	11	Izquierda	Krogius	3	Excelente
3	M	11	Derecha	Krogius	4	Excelente
4	M	9	Izquierda	LRL + Insall	4	Malo
5	H	11	Izquierda	LRL + Insall	4	Bueno
6	M	9	Derecha	LRL+Insall	2	Excelente

H: Hombre.
M: Mujer.
LRL: Liberación de retináculo lateral.

Resultados

Un total de 6 pacientes (9 rodillas) han sido intervenidos en nuestro centro, 6 mujeres y 3 hombres, con una media de edad de 12,4 años, con un seguimiento medio de 12 años (más allá de la maduración ósea). (Tabla II). Todos ellos presentaban un ángulo Q dentro de la normalidad.

El grado de inestabilidad rotuliana de Dugdale mostró 1 (11,1%) casos grado II; 2 (22,2%) casos grado III y 6 (66,6%) casos grado IV.

A todos ellos se les intervino realizando cirugía sobre partes blandas proximales, 4 Krogius-Lecene y 5 liberación externa abierta con avance de vasto medial.

Al alcanzar la madurez ósea, se objetivó grado de función patelar de malo en 1 caso (recidiva de la luxación), bueno en 2 de los casos y excelente en 6 de los casos.

El caso con función patelar mala al final del seguimiento, corresponde con el caso de una niña de 9 años afecta de inestabilidad rotuliana grado IV de Dugdale (luxada, pero reducible), tratada mediante cirugía de Insall y liberación de alerón externo de manera abierta. La paciente evolucionó con numerosos episodios de luxación de rótula hasta el final del seguimiento. Una vez alcanzada la madurez ósea, la paciente fue reintervenida mediante realineación distal de la tuberosidad anterior de la tibia.

Discusión

La primera decisión que debe tomar el cirujano ortopeda conlleva a optar por el tratamiento quirúrgico o conservador. Sabemos que el paciente con inestabilidad patelar y síndrome de Down, por lo general, será un paciente joven, en el que no tratar una inestabilidad patelar puede derivar de forma precoz a alteraciones en la marcha, mantenimiento de dolor y lesiones condrales, difícilmente tratables en la edad adulta[1, 13, 14]. Para algunos autores, la importancia de conseguir una rótula centrada a una edad precoz radica, también en conseguir un desarrollo adecuado secundario del surco troclear[11,15], evitando la displasia de tróclea en la edad adulta cuya resolución mediante osteotomías rotulianas y/o trocleares producen una evolución hacia la artrosis precoz en un porcentaje alto de los pacientes[16].

Clásicamente, el tratamiento quirúrgico de la inestabilidad patelar se ha dividido en 2 partes. Aquellos procedimientos realizados sobre las partes blandas y aquellos realizados sobre la estructura ósea. Como es bien sabido, la posibilidad de un cierre fisario precoz tras una cirugía de realineación distal de la tuberosidad anterior de la tibia nos llevaría hacia un genu recurvatum, lo que hace que este tipo de intervenciones no deban ser indicadas para el tratamiento de la luxación habitual de rótula en los pacientes que no han concluido el crecimiento[9, 17, 18, 19]. El tratamiento de la luxación habitual de rótula en pacientes en edad de crecimiento debe limitarse a la cirugía sobre las partes blandas[20].

Pocos estudios han hecho referencia a la inestabilidad patelofermoral en pacientes con síndrome de Down. La mayor parte de ellos publicados en los años 80[1, 9], y más recientemente, encontramos los estudios de Betuzzi y Joo[14]. Nuestra experiencia, a pesar de ser pequeña en cuanto a número, considera que la cirugía de partes blandas proximales puede ser suficiente en este tipo

de pacientes. Si definimos el problema de los pacientes con síndrome de Down, nos daremos cuenta que es la hiperlaxitud generalizada, y no, los problemas anatómicos (aumento del ángulo Q, displasia troclear) los causantes de ella. En este sentido, Dugdale estudió a 210 niños con síndrome de Down e inestabilidad patelofemoral, observando que no existía una correlación entre valores anatómicos como el ángulo Q o la altura patelar con el grado de inestabilidad patelar. Coincidimos con Dugdale por tanto, en definir a la inestabilidad patelofemoral como una consecuencia de la laxitud generalizada.

Betuzzi, aconseja la cirugía de partes blandas proximal y distal como doble método de estabilización. En ese mismo sentido, Méndez aconseja realizar procedimientos sobre partes blandas proximales en grados incipientes de inestabilidad, y en grados IV y V añadir la transferencia de tendón rotuliano a los procedimientos proximales. Ambos, a diferencia de nosotros, cuando realizan el procedimiento distal y proximal lo hacen con el objetivo de conseguir una estabilización de la patela, centrada sobre la tróclea, y no como método de corrección del ángulo Q. Creemos, que ya que no es necesario buscar una modificación del ángulo Q, la realineación proximal es suficiente para conseguir el objetivo de patela estable. Méndez y Betuzzi muestran en sus estudios resultados similares a los nuestros, pero con procedimientos más agresivos.

Es importante destacar que hemos encontrado diferencias de resultados en grado IV, respecto al uso de la técnica de Krogius-Lecene y de Insall, consiguiendo mejores resultados con la técnica de Krogius-Lecene. En este sentido, destacamos el caso de un paciente de 11 años, intervenido en otro centro mediante técnica Insall con recidiva de la luxación bilateral grado III en la derecha y grado IV en la izquierda, En nuestro centro fue intervenido mediante técnica de Krogius-Lecene con resultado de excelente tras 117 meses de seguimiento.

Nuestro estudio posee ciertas limitaciones. El número de rodillas intervenidas es reducido, a pesar de ser similar a los estudios que han servido como referencia hasta ahora[14]. Otro de los problemas es el de no poder presentar un estudio radiológico al final del seguimiento de todos los casos. Sabemos que partimos de un ángulo Q dentro de la normalidad, pero no podemos objetivar la evolución del mismo.

En definitiva, la intervención sobre partes blandas proximales puede ser suficiente en pacientes con síndrome de Down, apoyados en que la inestabilidad es secundaria a un patrón de hiperlaxitud generalizada, que aparece en pacientes con fisis abiertas, donde la intervención ósea no es aconsejable, y que al no tratarlos de manera temprana, puede llevar a alteraciones difícilmente tratables en la edad adulta.

Bibliografía

1. Mendez AA, Keret D, MacEwen GD. Treatment of patellofemoral instability in Down's syndrome. Clin Orthop Relat Res 1988; 234:148-58.

2. Merrick J, Ezra E, Josef B, Hendel D, Steinberg DM, Wientroub S. Musculoskeletal problems in Down syndrome European paediatric orthopaedic society survey: the Israeli sample. J Pediatr Orthop B 2000; 9:185-92.

3. Diamon LS, Lynne D, Sigman B. Orthopedic disorders in patients with Down´s syndrome. Orthop Clin North Am 1981; 12:57.

4. McCall RE, Lessenberry HB. Bilateral congenital dislocation of the patella. J Pediatr Orthop 1987; 7:100.

5. Parker AW, James B. Age changes in the flexibility of Down´s syndrome children. J Ment Defic Res 1985; 29:207.

6. Paulson GW. Failure of ambulation in Down´s syndrome: A clinical survey. Clin Pediatr 1971; 10:265.

7. Livingstone B, Hirst P. Orthopedic disorders in school children with Down's syndrome with special reference to the incident of joint laxity. Clin Orthop Relat Res 1986; 207:74-6.

8. Benda CE. Down's syndrome. Mongolism and its management. New York: Grune and Stratton; 1969.

9. Dugdale TW, Renshaw TS. Instability of the patellofemoral joint in Down syndrome. J Bone Joint Surg Am1986; 68:405.

10. Insall J. Patellar pain. J Bone Joint Surg Am 1982; 64:147- 51.

11. E. García-Barrecheguren, P. Díaz de Rada, A. Barriga y J.L. Beguiristáin. Técnica de Krogius-Lecène en el tratamiento de la luxación habitual de rótula. Resultados a largo plazo. Rev Ortop Traumatol 2004; 48:430-4.

12. Crosby EB, Insall JN. Recurrent dislocation of the patella: relation of treatment of osteoarthritis. J Bone Joint Surg 1976; 58: 9-13.

13. Bauer FC, Wredmark T, Isberg B. Krogius tenoplasty for recurrent dislocation of the patella. Acta Orthop Scand 1984; 55:267-9.

14. Bettuzzi C, Lampasi M, Magnani M, Donzelli O. Surgical treatment of patellar dislocation in children with Down syndrome: a 3- to 11-year follow-up study. Knee Surg Sports Traumatol Arthrosc 2009; 17:334-40.

15. Joo SY, Park KB, Kim BR, Park HW, Kim HW. The 'fourin- one' procedure for habitual dislocation of the patella in children: early results in patients with severe generalised ligamentous laxity and aplasis of the trochlear groove. J Bone Joint Surg Br 2007; 89:1645-9.

16. Von Knoch F, Böhm T, Bürgi ML, von Knoch M, Bereiter H. Trochleaplasty for recurrent patellar dislocation in association with trochlear dysplasia. A 4- to 14-year follow-up study. J Bone Joint Surg Br 2006; 88:1331-5.

17. Beguiristáin JL, Villas C, Jimeno E, Valentí JR. Luxación habitual de rótula. Rev Ortop Traumatol 1980; 24:473-80.

18. Sharma SV. Habitual dislocation of the patella. Int Orthop 1990; 14:21-3.

19. Aglietti P, Buzzi R, Insall JN. Disorders of the patellofemoral joint. En: Insall JN, editor. Surgery of the knee. 2a ed. New York: Churchill Livingstone, 1993; p. 319-53.

20. Ghanem I, Wattincourt L, Seringe R. Congenital dislocation of the patella. Part I: pathologic anatomy. J Pediatr Orthop 2000; 20:812-6.

Estudio baropodométrico en pacientes tratados mediante artroplastia total de rodilla.

P. REY VIDAL[1], C. MARTÍNEZ PEREZ[1], S. ROMERO MORA[2], J. A. BLAS DOBÓN[1], J. GARCÍA MORENO[1].

[1] HOSPITAL UNIVERSITARIO DR PESET DE VALENCIA. [2] FACULTAD DE FISIOTERAPIA Y PODOLOGÍA, UNIVERSIDAD CATÓLICA DE VALENCIA.

Resumen. La patología artrósica de la rodilla condiciona una disminución de la carga del miembro afecto y un patrón de apoyo con predominio generalmente del arco externo. El propósito de este estudio es determinar si existe una modificación significativa de este patrón tras la implantación de una artroplastia total de rodilla (ATR) primaria, recogiendo las presiones plantares de ambos pies mediante baropodometría electrónica previamente y 4 meses tras la cirugía, tanto en estática como en dinámica. Así, se analizan las presiones plantares de 30 pacientes, 21 mujeres y 9 hombres, intervenidos de ATR primaria en el Hospital Universitario Doctor Peset entre los años 2013 y 2015. También se ha determinado si existe una corrección del eje anatómico tras la cirugía. Utilizando test no paramétricos (test de Wilcoxon para datos apareados, U de Mann-Whitney), observamos una modificación significativa de dicho ángulo desde valores medianos de 1.2º de varo a 4.9º de valgo en el postoperatorio, una disminución mediana de la presión plantar en ambos pies y una redistribución de la carga axial, aumentando en el miembro intervenido. Concluimos que, 4 meses tras la cirugía, se produce una tendencia a la "normalización" de la pisada en pacientes en los que se ha implantado una ATR, condicionado tanto por la mejora del dolor y la funcionalidad como por la realineación del eje.

Baropodometric study in patients treated by total knee arthroplasty.

Summary. Knee osteoarthritis determines a decrease of the load of the affected limb and a pattern usually dominance of external support plantar arc. The purpose of this study is to determine whether a significant change in this pattern is? after implantation of a primary total knee arthroplasty (TKA), measuring plantar pressures in both feet by electronic baropodometry previously and 4 months after surgery, in static and dynamic. Plantar pressures of 30 patients are analyzed, who underwent primary TKA at the University Hospital Doctor Peset between 2013 and 2015. In addition, it has also been determined if there is a correction on the anatomical axis after surgery. Using nonparametric test (Wilcoxon test for paired data, U Mann Whitney), we observed a significant change in the angle from median values of 1.2º varus to 4.9º valgus postoperatively, a median decrease of plantar pressure in both feet and a redistribution of axial load, increasing in the operated limb. We conclude that, 4 months after surgery, there is a tendency to "normalization" of the tread in patients undergoing TKA. This is conditioned by improving pain and function as axis realignment occurs.

Correspondencia:
Pau Rey Vidal
Carles Martínez Pérez
Departamento de Cirugía Ortopédica y Traumatología
Hospital Universitario Dr. Peset
Avda. Gaspar Aguilar, 90.
46017 Valencia.
paureyvi.86@gmail.com
carles_martinez@hotmail.com

Introducción

Apoyo estático. En posición bipodal, el peso del cuerpo es transmitido al suelo a través de las extremidades inferiores[1]. Al llegar al pie, el astrágalo se encarga de distribuir estas fuerzas hacia los diferentes puntos de apoyo: en el plano sagital, 60% se dirigirán hacia el calcáneo (retropié) y 40% hacia los metatarsianos (antepié); mientras que, en el transversal, la mayor parte de la fuerza se transmite a las cuñas y los tres primeros metatarsianos (el llamado pie dinámico) a través de la articulación astrágalo-escafoidea. Los individuos sin trastornos en la alineación de la extremidad inferior presentan un patrón de apoyo metatarsal caracterizado por un predominio central de la carga, siendo la zona que mayor presión soporta la cabeza del tercer metatarsiano.

Biomecánica de la marcha. Se define como ciclo de la marcha al periodo de tiempo que transcurre entre el contacto del talón de un pie con el suelo hasta el momento en que ese mismo talón alcanza el suelo en el siguiente paso[2]. Se compone de 2 fases: la de apoyo, en la que el pie está en contacto con el suelo, y la de balanceo, en la que la pierna contralateral avanza desde la posición retrasada y se prepara para la recepción del paso. Estas fases ocupan el 62% y el 38% del ciclo respectivamente. A su vez, la fase de apoyo se divide en tres periodos: a) Periodo de contacto. Comienza con el choque de talón y finaliza con la carga completa del antepié; la articulación subastragalina prona a lo largo de todo el periodo, lo que permite al pie absorber y amortiguar las fuerzas reactivas del suelo y adaptarse a las irregularidades del terreno. b) Periodo de medio apoyo. Comienza con el apoyo completo del antepié y termina cuando el talón se eleva del suelo. Es el periodo más largo, ocupando el 40% de la fase de apoyo. La pierna contralateral comienza su fase de balanceo. El pie pasa de ser un adaptador móvil a convertirse en una palanca rígida que debe canalizar grandes cantidades de fuerzas a través de sus articulaciones. c) Periodo propulsivo. Este periodo comienza en el momento en el que el talón se levanta del suelo y termina con el despegue digital. Por su parte, la fase de balanceo empieza en el despegue digital y termina en el contacto de talón. Durante la primera mitad el tobillo debe dorsiflexionar para permitir salvar el suelo mientras la pierna se desplaza hacia delante. Durante la segunda mitad, las articulaciones deben colocarse en su posición más estable para permitir a la musculatura amortiguar de forma efectiva las fuerzas de reacción del suelo antes de que la extremidad contralateral vuelva a entrar en la fase de apoyo.

Artrosis de rodilla. La artrosis es una enfermedad lentamente progresiva e irreversible, mono o poliarticular, que afecta principalmente a las pequeñas articulaciones de las manos y los pies, la columna vertebral y las grandes articulaciones de carga, caracterizada clínicamente por dolor, deformidad y limitación de la movilidad y, patológicamente, por lesiones erosivas focales, destrucción de cartílago, esclerosis subcondral, formación de quistes y osteofitos. La enfermedad parece iniciarse focalmente en áreas de cartílago y las modificaciones de este tejido, patognomónicas, empeoran con la edad.

Se calcula que el 50-60% de las personas entre 65 y 70 años padece artrosis y, a partir de los 80 años, el porcentaje aumenta al 90%. Factores diversos van a favorecer la aparición de la enfermedad, como son la edad, la predisposición familiar, el sexo (ligero predominio en la población femenina), la obesidad o lesiones previas del cartílago.

Las alteraciones que produce la artrosis en la articulación de la rodilla pueden influir en los apoyos durante la marcha, con las consecuentes repercusiones en la distribución de presiones plantares y la cadena cinemática inferior. Astephen[3] y cols. y Chen[4] y cols. encontraron una disminución de la longitud del paso en pacientes con osteoartritis de rodilla comparado con un grupo control de la misma edad y sexo. Por su parte, Baliunas[5] y cols. demostraron que controlando la velocidad, los pacientes con artrosis medial de rodilla tienden a caminar con una longitud del paso menor que los individuos sanos, aumentando su cadencia para igualar la velocidad. En la mayor parte de los casos, el genu varo preoperatorio se relaciona con un hiperapoyo de la paleta externa y un hipoapoyo de las paletas central e interna del antepié, lo que concuerda con el alto porcentaje de localizaciones externas del centro de presiones de la huella plantar.

Una vez implantada la artroplastia total de rodilla (ATR), se producen en el paciente cambios biomecánicos, como la realineación de la extremidad inferior, y clínicos, ausencia progresiva del dolor, que presumiblemente van a condicionar cambios en los puntos de apoyo durante la marcha.

Baropodometría electrónica. Con el análisis baropodométrico es posible conocer la distribución de las cargas o presiones en diferentes zonas de la planta del pie y evaluar las influencias directas de las fuerzas aplicadas en los tres periodos de la fase de apoyo, así como su intensidad y duración[6]. A nivel cualitativo, permite evaluar la distribución de las presiones a lo largo del periodo de apoyo del pie en su evolución temporal[7]. A nivel cuantitativo, permite destacar las áreas de mayor presión, así como los picos de presión que se van formando en la fase de apoyo. Conociendo los criterios de normalidad, se pueden comparar las distribuciones de carga en presencia de patología y evaluar las implicaciones de la distribución patológica de cargas sobre estructuras esenciales del pie[8].

Las plataformas de presiones se basan en una matriz de sensores que, al soportar una presión, generan una diferencia de potencial mesurable. Este valor de tensión eléctrica es leído por los propios sensores y, mediante un programa informático, reconstruye una imagen con los valores de lectura captados. Ofrece una huella plantar con una gama de colores, según la isopresión relativa captada (Fig. 1), permitiendo la cuantificación de las presiones obtenidas. Es una familia de instrumentos electrónicos ampliamente utilizados por los investigadores y respaldados por un considerable número de publicaciones[9, 10].

La implantación de una artroplastia total en la patología artrósica que afecta a la rodilla lleva consigo tanto una realineación del eje de la extremidad inferior como una variación de la biomecánica de la marcha. Nuestra hipótesis de trabajo plantea que dichos cambios produ-

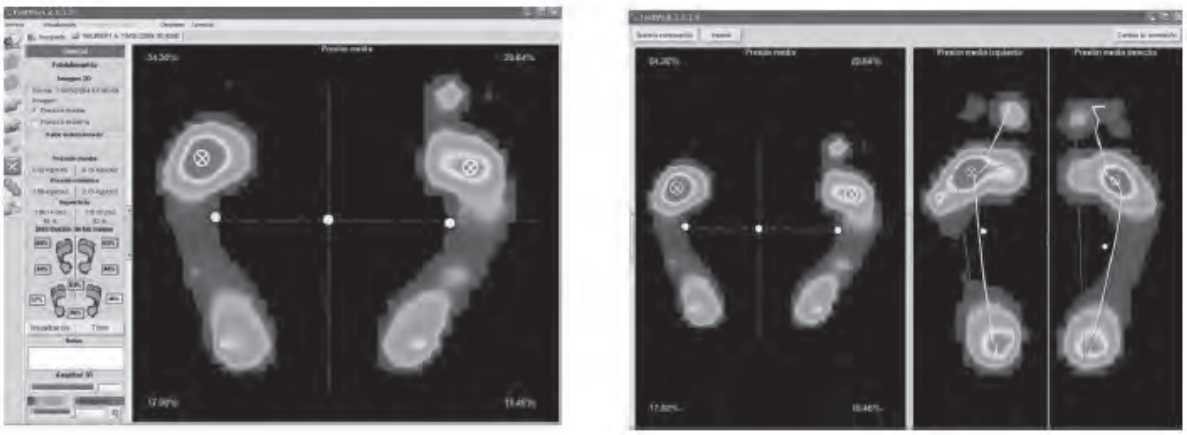

Figura 1. Registro de presiones plantares en la plataforma Footwork.

cen una modificación en la huella plantar del miembro intervenido, cuantificable a través de la baropodometría electrónica.

Mediante este estudio queremos analizar si existe una variación significativa de la distribución de las presiones plantares en pacientes intervenidos de ATR, realizando mediciones previas y posteriores a la implantación de la misma.

Material y método

Se trata de un estudio analítico observacional y prospectivo Se registran las presiones plantares de 30 pacientes, 21 mujeres y 9 hombres, con edades comprendidas entre 59 y 79 años, intervenidos de artroplastia total de rodilla (ATR) primaria entre los años 2013 y 2015 en el Hospital Universitario Doctor Peset. Veintisiete de estos pacientes tenían una gonartrosis bilateral, y en 9 de ellos ya se había implantado previamente una ATR.

Criterios de inclusión: pacientes diagnosticados de gonartrosis, primaria, postraumática o por artropatía inflamatoria, independientemente del estadio radiológico o deformidad existente y aceptación de formar parte del estudio mediante el correspondiente consentimiento informado. *Criterios de exclusión*: artroplastias de revisión, pacientes con enfermedades neurológicas o neurodegenerativas que afecten al equilibrio, la postura o la marcha, dificultades por parte de paciente en la compresión de las indicaciones a seguir en el estudio e implantes monocompartimentales.

Para las mediciones se utiliza una plataforma "Footwork" (Medic Image®), con una superficie de 58x45 cm, 6.024 sensores, una frecuencia de 300 Mhzs y con capacidad para captar hasta 80 fotogramas por segundo. Las unidades utilizadas para medir las presiones plantares son los kiloPascales (kPa).

Se realizan 2 mediciones, una previa a la cirugía, y otra 4 meses después, tanto estática como dinámica de ambos pies. Cada registro se repite 5 veces en todos los sujetos, y se extrae el valor medio para el posterior análisis comparativo; así, se consigue una representación más uniforme de la huella plantar y se evitan errores sistemáticos[11]. También se ha determinado el punto de máxima presión plantar previa y posterior a la cirugía (Fig. 2).

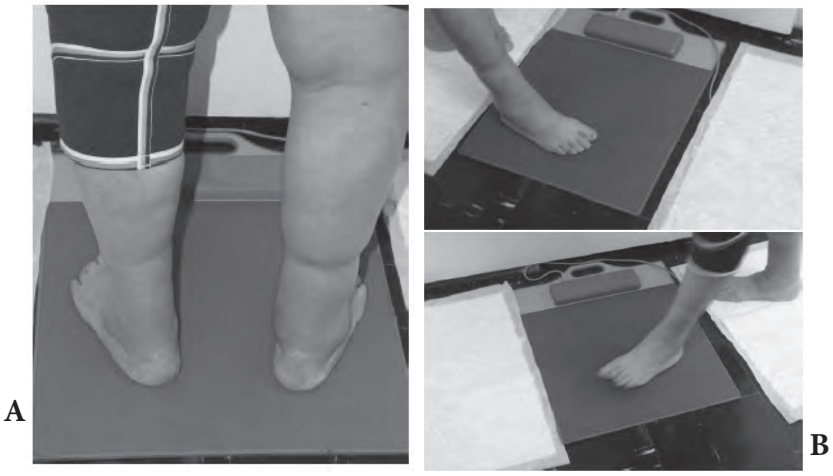

Figura 2. A. Medición de la presión plantar en estática. **B.** En dinámica.

En cuanto al eje anatómico de la rodilla, en el postoperatorio se ha dividido a los pacientes en 2 grupos: aquellos en los que se consigue una corrección suficiente (valgo 3 a 10º) en base a la bibliografía[15], y aquellos con valgo menor de 3º o varo. Para la medición del eje se ha utilizado la telemetría digital de miembros inferiores (IMPAX viewer®). Posteriormente, se ha determinado estadísticamente si el grado de corrección del eje de la extremidad inferior influye significativamente en la modificación de la huella plantar en pacientes intervenidos mediante ATR.

Atendiendo a trabajos previos[13, 14], también se han recogido escalas funcionales y de calidad de vida en todos los pacientes: Oxford Knee Score (OKS), Knee Society Score (KSS), y cuestionario SF-36, cumplimentados el día previo a la intervención y 4 meses después de la misma por parte del paciente.

Todos los resultados se han analizado mediante el paquete estadístico SPSS (IBM®). Se han utilizado test no paramétricos (test de Wilcoxon para muestras apareadas y U de Mann-Whitney) para determinar si existe variación estadísticamente significativa de la biomecánica de la pisada plantar tras implantar una ATR, debido a que la mayoría de las mediciones tomadas en los pacientes no siguen una distribución normal (test de Shapiro-Wilk).

Resultados

La muestra utilizada en el estudio está formada por 30 pacientes intervenidos de ATR primaria, con una mediana de edad de 73.5 años y un IMC medio de 31.77 kg/m2, 21 mujeres y 9 hombres. Con respecto a la lateralidad, el 53.3% de los pacientes se ha intervenido la rodilla izquierda y el 46.6% la derecha. El 90% presenta una afectación bilateral en el momento del estudio, estando el 30% de ellos intervenido de una ATR en la rodilla contralateral.

Estadísticos descriptivos. En la tabla I se recoge la mediana y el rango intercuartil (RI) de las presiones plantares de ambos pies, obtenidas antes y después de la intervención, tanto en estática como en dinámica, medido en kPa, así como el porcentaje de carga total que soportan tanto el miembro intervenido como el no intervenido. Se representan dichas medianas en un diagrama de barras (Fig. 3). En la tabla II, de recogida de presiones plantares, podemos observar el valor prome-

Tabla I. Mediana y rango intercuartil (RI) de las presiones plantares, así como porcentaje de carga que reciben en estática ambos pies preoperatoriamente y postoperatoriamente.

	ESTÁTICA		DINÁMICA	
Pie	Intervenido	No intervenido	Intervenido	No intervenido
Preoperatorio **Mediana** **RI**	111.65 62.75 - 136.1	117.85 97.2 – 138.5	107.85 89.75 - 125.9	108.05 87.6 - 128.5
% carga total	46.5	54.5		
Postoperatorio **Mediana** **RI**	92.4 68.4 - 116.35	101.3 81.4 – 121.2	116.7 99.55 – 133.85	107.7 90.6 – 124.8
% carga total	51	48.5		

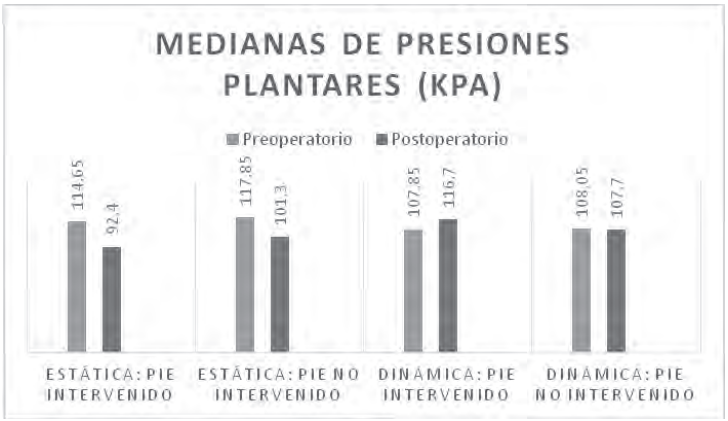

Figura 3. Representación de medianas de las presiones plantares en estática y dinámica.

Tabla II. Recogida de presiones plantares (medido en kPa).

	ESTÁTICA				DINÁMICA			
	MIEMBRO INTERVENIDO		MIEMBRO NO INTERVENIDO		MIEMBRO INTERVENIDO		MIEMBRO NO INTERVENIDO	
Paciente	Pre	Post	Pre	Post	Pre	Post	Pre	Post
1	127,2	74,1	121,7	86,7	86	115,6	84,4	126
2	106,7	75,9	223,2	125,6	136,6	93,3	141,1	107,4
3	84,9	122,6	108,3	105,7	92,4	88,9	101,2	92,6
4	138,7	125,5	114,5	64,1	96,4	130,8	101,2	114,7
5	114,1	125,5	110,6	104	119,8	126,1	120	115,9
6	93,4	66,6	113	98,1	133,5	117,8	95,5	116,7
7	156	115,2	91,3	110,7	110,1	99,9	110,2	100,3
8	172,4	163,2	121,2	118,6	141,4	142,6	145,6	156,9
9	78,1	59,4	197,2	161,7	115,6	128,9	97,8	94,1
10	131,2	108,9	125,9	82,6	95,5	113,3	128,2	85,1
11	125,3	121,1	175,7	53,3	120,8	134,9	93,1	107,2
12	100,2	85,4	78,31	84,1	53,8	103,2	96,2	100,4
13	68,3	46,7	105,7	113,7	119,7	86	103,9	88,3
14	121,1	91,2	122,8	94,4	162,3	153,5	159,2	143,9
15	78,2	52,4	103,9	91,3	103,2	78,7	136,8	93,9
16	122,8	74	100,4	98,6	104,5	128,9	122,3	92,9
17	59,2	78,5	78,2	59	102	122,2	97,3	100,2
18	155,5	145,3	178,9	154	144,3	125,9	187,9	160,1
19	66,2	56,7	133,7	76,8	99,6	95,1	105,7	86,3
20	82,1	87,8	85,4	80,1	85,2	87,5	91,9	82,4
21	45,8	76,1	105,6	62,6	99,2	64,4	90,9	86,2
22	113,6	93,5	141,7	135,9	103,7	75,9	100,3	108
23	94,4	91,3	107,5	79,1	88,5	105	136,5	87,5
24	162	141,3	79,9	127,6	132,4	118,9	142,6	123,1
25	198,5	178,5	144,5	152,4	127,2	125,3	130,9	129,9
26	99,2	115,2	122,2	120,5	85,9	101,5	83,2	118,9
27	109,7	111,1	144,3	104	105,6	101,6	105,9	133,7
28	216,6	190,2	168,4	160,2	164,2	158,3	169	171,2
29	88,8	80,9	86,7	83,3	125,3	121	122,7	125,4
30	125,6	115,1	158,7	110,7	132,3	145,4	150,2	138,3

dio obtenido del registro baropodométrico en estática y dinámica en ambos pies; y en la representación mediante un diagrama de barras, del porcentaje de carga total que soportan el miembro intervenido y el no intervenido, en el preoperatorio, y 4 meses tras la cirugía, respectivamente (Figs. 4 y 5).

A través de la plataforma, también se ha registrado el porcentaje de la carga total que soportan antepié y retropié en estática. Así, preoperatoriamente, para el pie intervenido hemos obtenidos unos valores medianos de 50.2% (RI 44.6–55.8) en el antepié y 49.8 % (RI 43.2 –56.4) para el retropié; mientras que, en el miembro no intervenido, los valores medianos del antepié han sido 50.8% (RI 44.35–57.25) y para el retropié de 49.2% (RI 42.75–55.65). Si estas mismas variables las medimos 4 meses después de la cirugía, obtenemos unos valores medianos del pie intervenido de 51.6% (RI 42.8–60.4) en el antepié y de 47.4% (RI 38.5–56.3) para el retropié; mientras que, para el pie contralateral, han sido de 48% (RI 42.45–53.55) y 52.5% (RI 47.25–57.75) respectivamente (Fig. 6).

Respecto al punto de máxima presión, observamos que, en el preoperatorio, se localiza en el pie intervenido en el 36.67% de los casos y en el pie contralateral en

Figura 4. Porcentaje de carga que soporta en estática el miembro intervenido (Est I Pre) y el no intervenido (Est S Pre) en el preoperatorio.

Figura 5. Porcentaje de carga que soporta en estática el miembro intervenido (Est I Post) y el no intervenido (Est S Post) 4 meses tras la

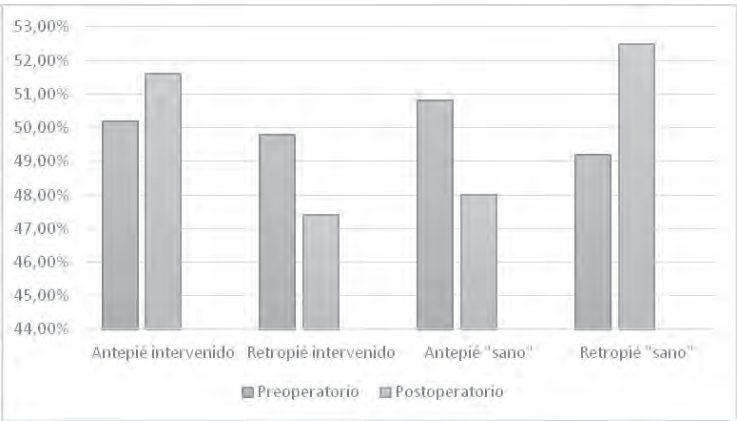

Figura 6. Porcentaje de presión que reciben antepié/retropié previa y 4 meses tras la cirugía.

el 63.33%; mientras que, 4 meses después de la cirugía, se encuentra en el pie intervenido en el 43.33% de los pacientes, y el 56.67% restante lo hace en el otro pie. Si lo que analizamos es si este punto de máxima presión se encuentra en el antepié o en el retropié, encontramos que, previamente, existe un predominio del antepié en el 63.33% de los casos, aumentando hasta el 70% en el postoperatorio (Fig. 7).

En cuanto al eje radiológico medido, vemos una corrección desde una mediana de 3.4º de varo en el preoperatorio a 5º de valgo, consiguiendo una corrección suficiente en valgo en 23 de los 30 pacientes estudiados. En la tabla III (ángulos radiográficos pre y postoperatorios) podemos ver los diferentes ángulos radiográficos medidos en una telemetría de ambos miembros inferiores en bipedestación.

Atendiendo a las escalas funcionales, observamos que la mayoría de ellas sí sigue una distribución normal. Así, en el preoperatorio obtenemos unos valores medios para el KSS de 95,3 puntos (IC 84.49–106.10), para el OKS de 20.63 puntos (IC 18.68–22.58), para el cuestionario de calidad de vida SF-36 mental de 47.98 puntos (IC 42.11–53.84) y físico de 41.05 puntos (IC 35.51–46.59). Cuatro meses tras la cirugía, existe una mejoría respecto a los parámetros previos: KSS 132.53 puntos (IC 119.56–145.5), OKS 32.66

Figura 7. Resultado obtenido en porcentaje entre antepié y retropié, antes y después de la intervención.

Tabla III. Ángulos radiográficos preoperatorios (Rx Pre) y postoperatorios (Rx Post), así como aquellos casos en los que hemos considerado una corrección en valgo (3-10º) suficiente (valgo suf.).

Paciente	Rx Pre*	Rx Post	Valgo suf**.
1	-2	2,3	No
2	-2,7	12,8	Sí
3	-2,3	4,4	Sí
4	-4,3	5,5	Sí
5	-4,6	5,5	Sí
6	-6,1	7,7	Sí
7	-2,6	4,1	Sí
8	-0,8	5,1	Sí
9	-2,3	4,4	Sí
10	-5,4	6,2	Sí
11	-7,6	3,8	Sí
12	-5	7,3	Sí
13	-2,1	4,4	Sí
14	-2,2	1	No
15	-7	1,6	No
16	5,9	2,2	No
17	-7,3	-4,5	No
18	-5	4,5	Sí
19	4	0	No
20	-4	4	Sí
21	10	6	Sí
22	6,3	0	No
23	0	4,8	Sí
24	-1	5,6	Sí
25	-4	3,5	Sí
26	-3,4	5,4	Sí
27	-8,3	7,4	Sí
28	-2,8	3	Sí
29	-0,3	3,1	Sí
30	-4	5	Sí

*Los resultados recogidos en negativo corresponden a un eje varo, mientras que los posítivos se corresponden con un eje valgo.
**Consideramos valgo suficiente una corrección entre los 3-10º de valgo.

Figura 8. Resultado obtenido en porcentaje entre antepié y retropié, antes y después de la intervención.

puntos (IC 29.86–35.47), SF-36 mental 64.94 puntos (56.51–73.37) y físico de 61.48 puntos (IC 53.52–69.45) (Fig. 8).

Resultados analíticos

Dado que las muestras obtenidas de presiones plantares no siguen una distribución normal, se han utilizado test no paramétricos (test de Wilcoxon para datos apareados, test de Mann-Whitney U) para analizar distintas variables. Así, observamos que existe una disminución significativa ($p<0.05$) en la presión plantar estática postoperatoria registrada en ambos pies, además de un aumento significativo del porcentaje de apoyo en el miembro intervenido 4 meses tras la cirugía, hasta alcanzar valores medianos similares al miembro contralateral. Si lo que estudiamos son las presiones plantares dinámicas sin embargo, no encontramos diferencias significativas entre los registros previos y los posteriores a la cirugía (Tabla IV).

Tabla IV. Test de Wilcoxon para datos apareados. Mide tanto los ángulos anatómicos radiográficos como las presiones plantares estáticas en el miembro intervenido (I) y no intervenido (S), tanto preoperatoriamente como 4 meses tras la cirugía.

	RxPost-RxPre	PestPostI-PestPreI	PestPostS – PestPreS
Z Asymp. Síg (2-tailed)	- 4.248 .000	- 2.828 .005	- 3.363 .001

Por otro lado, apreciamos que existe una modificación significativa del eje anatómico de la rodilla tras la implantación de una ATR, pasando de una mediana de 3.4º de varo a una mediana de 5º de valgo ($p < 0.001$).

Estas diferencias no se modifican ni por el sexo del paciente ni en aquellos casos en los que previamente se había implantado una ATR en la otra rodilla.

Discusión

Desde los trabajos de Morton, la inmensa mayoría de los autores admite que todos los metatarsianos soportan carga[1, 11, 15], y dicha fuerza no es igual en estática que durante la marcha[11]. En conjunto, el antepié se encontraría formado por una paleta central relativamente fija y por dos paletas laterales estabilizadoras, cada una con su musculatura independiente. Durante el balanceo normal del cuerpo humano y en la adaptación al terreno el pie se acomoda a través de la movilidad de los elementos laterales. En sujetos sanos, existe un predominio de apoyo en los metatarsianos centrales, principalmente del tercer metatarsiano, y un reparto de carga similar en ambas extremidades inferiores[11, 15].

Los cambios degenerativos en la rodilla van asociados a dolor, limitación funcional (tal y como puede desprenderse de los resultados de los test funcionales y de calidad de vida registrados durante el preoperatorio) y alteraciones del eje anatómico, por lo que, previamente a la cirugía, se produciría un aumento del apoyo en el miembro teóricamente "sano" o menos doloroso para descargar la rodilla más afectada[16]. En nuestro estudio, hemos corroborado dicha tendencia, situándose la mediana del porcentaje de carga total que soporta el miembro no intervenido en el 54.5%, por el 46.5% del otro miembro; además, apreciamos que existe un predominio de que el punto de máxima presión plantar se sitúe en dicho pie.

Tras la implantación de una ATR, se produce una mejora tanto de la puntuación de las escalas funcionales (KSS y OKS) como de los cuestionarios de calidad de vida (SF-36), así como una modificación de las presiones plantares. Revisando trabajos previos, Domingo Cebollada y cols. destacan que la presión que soportan los tres primeros metatarsianos en el miembro intervenido (arco interno o pie dinámico) aumenta significativamente 2 años tras la cirugía, mientras que la que soportan el cuarto y quinto metatarsianos (arco externo o pie estático) disminuyen, acercándose a los valores que son considerados normales[16], observando además una disminución en la carga que soporta el antepié respecto al retropié. En el actual trabajo, encontramos una disminución significativa de dicha presión plantar en ambos pies, con un incremento significativo del apoyo en el miembro intervenido, igualándose con el miembro contralateral 4 meses después de la cirugía. Sin embargo, apenas hemos observado modificaciones respecto al porcentaje de carga que soportan antepié y retropié, aunque sí una tendencia a que el punto de máxima presión se encuentre el antepié tras la intervención.

Cuando se analizan los resultados obtenidos en dinámica, no hemos encontrado una modificación significativa entre las presiones plantares medidas previamente a la cirugía y las que registramos 4 meses después. Esto podría deberse a que en la biomecánica de la marcha influyen tanto la acción muscular como la propia cinética del movimiento; Andriachi[17] y cols. concluyen que estos factores se recuperan lentamente tras la cirugía, ya que, 2 meses después de la intervención todavía están presentes déficits locomotores significativos, que condicionan la lentitud del paso entre otras, quedando reflejada la necesidad de fomentar el seguimiento y los programas de rehabilitación en los primeros meses después de una PTR[18]. En consecuencia, creemos que se necesita mayor tiempo de seguimiento para establecer si dichas presiones dinámicas también se modifican significativamente, de acuerdo a los trabajos de Marisco V., en 2002, y Bergami E. en 2005[19, 20], pues se ha demostrado que, 2 años después de implantar una prótesis total de rodilla, se producen mejoras respecto a la cadencia y a la velocidad de la marcha en el miembro intervenido[21].

En 1988, Hsu[12] estudia en sujetos sanos la geometría de la articulación de la rodilla, hallando un valor medio del ángulo femorotibial mecánico de 1,2º de varo, sin encontrar diferencias significativas entre ambos sexos, y en cuanto al ángulo femoral mecánico-anatómico, la media encontrada fue de 4,9º de valgo. Concluye que existe correlación entre la alineación femorotibial y el porcentaje de carga soportada por el platillo medial de la articulación, aumentando ésta a medida que aumenta el varo de la extremidad, por lo que remarca la importancia de obtener una correcta alineación de la extremidad de cara a la obtención de buenos resultados en cirugía de rodilla. Hemos encontrado una asociación significativa entre aquellos casos en los que la corrección del eje anatómico de varo a valgo es considerada suficiente (3 a 10º) con la presión plantar estática postoperatoria del miembro intervenido. Así, parece que a mayor corrección del varo preoperatorio, mayor tendencia al aumentar el apoyo en el arco interno o pie dinámico, consiguiendo una huella plantar más cercana a la normalidad[16].

En cuanto a las limitaciones del estudio, pensamos que mayor tiempo de seguimiento podría modificar los resultados en cuanto a presiones plantares dinámicas se refiere, ya que una mejora de la funcionalidad, el dolor y el patrón biomecánico de la marcha podrían influir en este sentido.

Conclusiones

1. Tras la cirugía de ATR, se produce una modificación significativa en las presiones plantares estáticas en ambos pies a los 4 meses tras la cirugía.

2. Dicha modificación consiste en un incremento del apoyo en el miembro intervenido, igualándose el porcentaje de carga respecto a la extremidad contralateral.

3. Existe una asociación significativa entre la corrección del eje anatómico postoperatoria que consideramos suficiente (3 a 10º de valgo) y la presión plantar estática en el miembro intervenido.

4. No hemos encontrado diferencias significativas en lo que respecta a las presiones plantares medidas en dinámica, pero consideramos que dichos cambios sí podrían producirse una vez recuperada la capacidad funcional de la rodilla, por lo que se precisa de más estudios a mayor tiempo de seguimiento de los pacientes intervenidos.

Bibliografía

1. Viladot Voegeli A., Viladot Pericé R. 20 lecciones sobre patología del pie. Barcelona: Ed. Mayo; 2009.

2. Michaud T. Foot orthoses and other forms of conservative foot cares. Massachusetts: Williams and Wilkins; 1996.

3. Astephen JL, Deluzio KJ, Calwell GE, Dunbar MJ. Biomechanical changes at the hip, knee and ankle joints during gait are associated with knee osteoarthritis severity. J Orthop Res 2008; 26:332-41.

4. Chen CP, Chen MJ, Pei YC, Lew HL, Wong PY, Tang SF. Sagittal plane loading response during gait in different age groups and in people with knee osteoarthritis. Am J Phys Med Rehabil 2003; 82:307-12.

5. Baliunas AJ, Hurwitz DE, Ryals AB, Karrar A, Case JP, Block JA, Andriacchi TP. Increase knee joint loads during walking are present in subjects with knee osteoarthritis. Osteoarthritis Cartilage 2002; 10:573-9.

6. Daentzer DN, Wulker N, Zimmerman U. Observations concerning the trasverse metatarsal arch. Foot Ankle Surg 1997; 3:15-20.

7. Luger EJ, Nissan M, Karpf A, Steinberg EL, Dekel. Patterns of weight distribution under the metatarsal heads. J Bone Joint Surg Br 1999; 81:199-202.

8. Martínez Nova A, Pascual Huerta J, Sánchez Rodríguez R. Cadence, age, and weight as determinants of forefoot plantar pressures sing the Biofoot in-shoe system. J Am Podiatr Med Assoc 2008; 98:302-10.

9. Phillipson A, Dhar S, Linge K, McCabe C, Klenerman L. Forefoot arthroplasty and changes in plantar foot pressures. Foot Ankle Int 1994; 15:595-8.

10. Taranto J, Taranto M, Bryant AR, Singer K. Angle of gait: a comparative reliability study using footprints and the EMED-SF®. Foot 2005; 15:7-13.

11. Domingo J, Herrera A, Martínez A, Olavarría I, Pérez García JM. Contribución y límites de la baropodometría electrónica. Rev Ortop Traumatol 1998; 42:189-92.

12. Hsu R.W., Himeno S., Coventry M.B., Chao, E. Normal axial alignment of the lower extremity and load-bearing distribution at the knee. Clin Orthop 1990; 255:215-27.

13. Fernandez-Lopez JC, Laffon A, Blanco FJ, Carmona L. Prevalence, risk factors, and impact of knee pain suggesting osteoarthritis in Spain. Clin Exp Rheumatol 2008; 26:324-32.

14. Navarro Collado MJ, Peiró S, Trénor Gomis C, Ruiz Jareño L, Pérez Igualada A, Guerola Soler N. Factors related to functional outcomes and quality of life after knee arthroplasty. Med Clin (Barc.) 2000; 114:250-4.

15. Domingo Cebollada J, Herrera Rodríguez A, Martínez Martín A, Panisello Sebatia J, Martínez Vila J, Pérez García JM. Influencia biomecánica de la artroplastia total de rodilla en el apoyo metatarsal. Biomecánica 1999; 13:12-20.
Disponible en: **http://hdl.handle.net/2099/6570**

16. Domingo Cebollada J, Herrera Rodríguez A, Martínez Martín A, Panisello Sebatia J, Martínez Vila J, Pérez García JM. Análisis baropodométrico de los cambios en la biomecánica plantar tras artroplastia total de rodilla. Rev Ortp Traumatol 1999; 43:342-6.

17. Andriachi, T.P. Functional analysis of pre and post-knee surgery: total knee arthroplasty and ACL reconstruction. J Biomech Eng 1993; 115:575-81.

18. Ouellet D, Moffet H. Locomotor deficits before and two months after knee arthroplasty. Arthritis Rheum 2002; 47:484-93.

19. Marsico V, Moretti B, Patella V, De Serio S, Simone C. Baropodometric walking analysis in healthy elderly and in arthritic patients before and after knee prosthesis implantation. G Ital Med Lav Ergon 2002; 24:72-83.

20. Bergami E, Gildone A, Zanoli G, Massari L, Traina GC. Static and dynamic baropodometry to evaluate patients treated by total knee replacement with a mobile meniscus. Chir Organi Mov 2005; 90:387-96.

21. Kramers de Quervain A, Kämpfen S, Munzinger U,Mannion F. Prospective study of gait function before and 2 years after total knee arthroplasty. Knee 2012; 19:622-7.

La toma de muestras intraoperatorias con hisopo para el diagnóstico precoz de una infección de prótesis total de cadera es una práctica ineficaz.

R. MENCÍA-BARRIO, A. ALONSO-RECIO, M. L. SUÁREZ-HUERTA, V. BÁRCENA-TRICIO, L. R. RAMOS-PASCUA.

SERVICIO DE CIRUGÍA ORTOPÉDICA Y TRAUMATOLOGÍA DEL COMPLEJO ASISTENCIAL UNIVERSITARIO DE LEÓN. GERENCIA REGIONAL DE SALUD DE CASTILLA Y LEÓN (SACYL).

Resumen. El diagnóstico de infección articular periprotésica es motivo de reuniones y consensos internacionales. Sin embargo, no hay consenso sobre cuál es la prueba más adecuada para identificar de manera profiláctica el o los microorganismos responsables. En este trabajo se realiza un estudio retrospectivo de 1.022 pacientes a los que se les implantaron 1.045 prótesis totales de cadera entre los años 2009-2013, ambos inclusive. Se analizan los resultados del cultivo de muestras tomadas intraoperatoriamente identificándose los microorganismos aislados y su correlación con la clínica de infección. Se calcularon la sensibilidad, especificidad, valores predictivos positivos y negativos de la prueba. Se identificaron los pacientes con complicaciones infecciosas, la clasificación de los mismos según criterios de Tsukayama y el tratamiento realizado. Concluimos que la toma rutinaria de muestras intraoperatorias en la artroplastia primaria de cadera para intentar adelantar el diagnóstico de una infección periprotésica es una práctica ineficaz e ineficiente y, por ello, hay que abandonarla.

The intraoperative culture samples with swab to advance the diagnosis of total hip arthroplasty infection is an inefficient practice.

Summary. There are many international meetings and consensus about the diagnosis of periprosthetic joint infection. However, there aren´t consensus about the most appropriate test to identify the prophylactically microorganisms responsible of infection. This paper is a retrospective study of 1.022 patients with 1.045 total hip replacements between 2009-2013. We analyzed the results of intraoperative culture samples, identified the microorganisms and the patients with clinical infection. We calculated the sensitivity, specificity, positive and negative predictive values of the test. The patients with infectious were identified and classified according to criteria Tsukayama and treatment performed. We conclude that intraoperative culture samples in primary hip arthroplasty to try to advance the diagnosis of periprosthetic infection are an ineffective and inefficient practice and we have to stop doing it.

Correspondencia:
Andrés José Sánchez Aguilera
Servicio de Cirugía Ortopédica y Traumatología
Hospital Virgen de las Nieves
Complejo Hospitalario Universitario de Granada
C/ Cristo de la Yedra, 6
18012 Granada.
ajsanchezaguilera@gmail.com

Introducción

La infección articular periprotésica (IAP) es una complicación de las artroplastias de cadera que puede provocar graves secuelas al comprometer la viabilidad de la prótesis y, potencialmente, la vida del paciente. La permanente actualidad del tema se demuestra en los consensos internacionales sobre aspectos como la prevención, profilaxis antibiótica, diagnóstico y tratamiento de la afección[1-5]. Por otro lado, el diagnóstico de la IAP es un reto cuando la carga bacteriana es baja o no se logra detectar el germen, como en el caso de las infecciones de bajo grado de virulencia[6].

La incidencia total de infección periprotésica se estima en un 0,2-1%, lejos de las inadmisibles tasas históricas[7] del 9%. Factores predisponentes tales como son la edad avanzada, la obesidad, diabetes mellitus, artritis reumatoide, insuficiencia renal crónica, infección por VIH, desnutrición, infecciones previas en la

cadera y otras enfermedades crónicas, se deben tener en cuenta a la hora de indicar una cirugía protésica de cadera[8,9]. El diagnóstico precoz mediante el conjunto de signos y síntomas clínicos, radiológicos, bioquímicos y microbiológicos con la identificación del o de los gérmenes responsables debe ser una prioridad para el cirujano ortopédico .

El objetivo de este trabajo fue evaluar la utilidad de la toma de muestras intraoperatoria para su estudio microbiológico durante el implante de una prótesis de cadera primaria, una práctica rutinaria en nuestro medio, para el diagnóstico precoz de la IAP.

Material y métodos

Realizamos un estudio retrospectivo de 1.022 pacientes a los que se les implantaron 1.045 prótesis totales de cadera primarias entre los años 2009-2013, ambos inclusive. Se excluyeron las artroplastias de revisión y las modulares implantadas en pacientes tumorales. Quinientos sesenta y dos pacientes (55%) fueron hombres y 460 (45%), mujeres, con una edad media de 77 años (28-86). Todos fueron considerados aptos para la intervención quirúrgica por el Servicio de Anestesiología del hospital. Los diagnósticos que indicaron la artroplastia fueron coxartrosis y necrosis avasculares de cadera; y los implantes, variados, así como la cementación de sus componentes, no registrándose ni unos ni otros por considerarlo irrelevante para el estudio. Los pacientes se obtuvieron de forma continua del registro hospitalario. La información se obtuvo de la revisión de sus historias clínicas, siendo anotada en un protocolo diseñado para el efecto.

Todas las intervenciones fueron realizadas por miembros de la Unidad de Cadera del Servicio, con la misma vía de abordaje (Hardinge) y una experiencia quirúrgica específica de más de 5 años en todos los facultativos. Tras la reducción de los componentes protésicos, en todos los casos se tomó una muestra de la herida quirúrgica con hisopo (Deltalab®), impregnándolo de los tejidos blandos periprotésicos. En todos los pacientes se usó como profilaxis antibiótica una pauta de 2 gramos de cefazolina una hora antes de la incisión cutánea, seguida de tres dosis postquirúrgicas de 1 gramo cada ocho horas del mismo antibiótico. En caso de alergia a cefalosporinas se administró 1 gramo de vancomicina una hora antes de la cirugía, seguido de dos dosis más de 1 gramo cada 12 horas después de la intervención. El drenaje se mantuvo 24 horas en la mayoría de los casos.

El hisopo empleado, con medio de transporte AMIES viscoso que mantiene la carga microbacteriana con un mínimo de actividad fisiológica, en presencia de carbón como neutralizador de inhibidores y toxinas bacterianas, se envió al laboratorio de forma inmediata para su procesamiento. Los medios de cultivo fueron agar-sangre, MacConkey-agar (medio selectivo para Gram negativos) y manitol-agar (selectivo para estafilococos). Las muestras fueron incubadas durante 5 días a 35º de temperatura. En caso de crecimiento se aisló e identificó el microorganismo, así como su sensibilidad antibiótica, considerándose positivo el cultivo.

Se identificó a los pacientes en los que el cultivo de la muestra intraoperatoria fue positiva y a los que cumplieron los criterios de infección articular periprotésica se les clasificó según los criterios de Tsukayama[10]. Todos ellos fueron tratados, cuando lo precisaron, y seguidos hasta la actualidad, con un tiempo medio de seguimiento de 44 meses (14-72 meses). Se realizó un estudio descriptivo de la muestra y se calculó la sensibilidad, la especificidad y el valor predictivo positivo y negativo de la prueba diagnóstica.

Resultados

De las 1.045 muestras obtenidas intraoperatoriamente, solo 8 fueron positivas (0,76%) (Tabla I). La sensibilidad de la prueba fue del 5,8% y su valor predictivo positivo fue del 12,5%. La especificidad fue del 99% y su valor predictivo negativo, del 98,4%. De los 8 pacientes, solo uno desarrolló una complicación infecciosa de la herida quirúrgica que precisó tratamiento antibiótico específico con 500 mg cada ocho horas de imipenem intravenoso durante 4 semanas, seguido de 600 mg de rifampicina cada 24 horas y 500 mg de levofloxacino cada doce horas por vía oral durante otras ocho semanas más, con el resultado de curación completa. En los siete pacientes restantes, no hubo ningún signo clínico de infección y no se administró ningún antibiótico profiláctico específico, a pesar de tener un cultivo positivo y resultado de antibiograma.

Entre las 1.045 prótesis implantadas se diagnosticaron 17 (1,62%) infecciones articulares periprotésicas según los criterios de Tsukayama[10] (Tabla II). Un paciente, el descrito previamente, cumplía el criterio del tipo I, definido como paciente con cultivo positivo, independientemente de que presentara clínica infecciosa o no. Siete pacientes presentaron una infección postoperatoria temprana tipo II, definida como la que aparece en el primer mes desde la intervención. En 5 de estos pacientes el tratamiento fue el lavado y desbridamiento con recambio de componentes modulares (insertos acetabulares y cabezas protésicas), además de tratamiento antibiótico específico o empírico, dependiendo del resultado del cultivo. En los otros dos pacientes con infección de tipo II solo se realizó antibioticoterapia. Nueve pacientes presentaron una infección crónica tardía (tipo III), aquella que aparece después del primer mes desde la intervención. En 8 de ellos, se realizó un recambio protésico en dos tiempos más antibioticoterapia; mientras que en el restante, se realizó únicamente tratamiento antibiótico supresor. La vía de administración, duración y combinación terapéutica de los antibióticos fue muy dispar en todos los casos

y se siguieron las pautas que indicaron los especialistas infectólogos. No se registró ningún caso de infección aguda hematógena (tipo IV de la clasificación de Tsukayama).

Tabla I. Relación de los microorganismos aislados tras el cultivo de las muestras intraoperatorias.

Código paciente	Microorganismo aislado	Sintomatología infecciosa	Seguimiento (meses)
147	*S. aureus*	NO	65
168	*S. lugdunensis*	NO	64
267	*E. faecalis*	NO	56
291	*S. epidermidis*	NO	55
296	*K. oxytoca*	NO	55
430	*E. cloacae*	NO	46
785	*K. pneumoniae* *S. aureus* *P. mirabilis* *E. coli*	SÍ	29
1.026	*S. warneri*	NO	16

Tabla II. Complicaciones infecciosas según la clasificación de Tsukayama[10], microorganismos aislados, seguimiento y tratamiento realizado.

Código paciente	Clasificación de Tsukayama	Microorganismo aislado	Tratamiento	Seguimiento (meses)
52	II	*S. aureus*	Lavado + antibiótico	71
221	II	Negativo	Lavado + antibiótico	58
422	II	*S. aureus*	Lavado + antibiótico	47
501	III	*S. aureus*	Recambio dos tiempos	44
505	II	Negativo	Lavado + antibiótico	44
522	III	*S. aureus*	Recambio dos tiempos	43
536	III	*Corynebacter. st.*	Recambio dos tiempos	43
676	II	*Klebsiella oxytoca*	Antibiótico	33
699	III	*S. aureus*	Recambio dos tiempos	32
703	II	Negativo	Antibiótico	32
732	III	*S. aureus*	Recambio dos tiempos	30
756	III	*S. aureus*	Recambio dos tiempos	29
768	III	Negativo	Antibiótico	29
770	II	Negativo	Lavado + antibiótico	29
785	I	*Klebsiella pneu.* *S. aureus* *Proteus mirabilis* *E. coli*	Antibiótico	29
836	III	*S. epidermidis*	Recambio dos tiempos	26
903	III	*S. aureus*	Recambio dos tiempos	20

Discusión

La infección periprotésica de cadera ocurre en el 1% de las artroplastias primarias, siendo tres veces más frecuente en las revisiones, con un gran coste en términos de morbilidad y económicos[9]. El diagnóstico precoz de una infección protésica es fundamental para comenzar pronto el tratamiento y que mejore su pronóstico. La toma de muestras intraoperatorias en el momento de la implantación protésica se ha sugerido como una medida eficaz en ese sentido, si bien la afirmación no es compartida por todos[11,-14]. En nuestro Servicio se realiza de forma rutinaria en todas las artroplastias que implantamos desde hace 8 años.

Picado[11] y cols. tomaron un mínimo de cuatro muestras (de cuatro a seis) antes del cierre de la herida quirúrgica en 263 prótesis totales de cadera. Si solo una de aquellas resultaba positiva no se instauraba tratamiento específico; si lo eran dos o más con el mismo microorganismo el paciente recibía tratamiento específico durante 6 semanas (una por vía intravenosa y 5 por vía oral) aunque no existiera semiología de infección. Diagnosticaron 13 infecciones (4,9%) y concluyeron que el método tenía una eficacia mayor del 95% para evaluar el riesgo infeccioso después de una artroplastia total de cadera.

Jonsson[12] y cols. realizaron cultivos de muestras intraoperatorias en 49 y 41 artroplastias de cadera y rodilla, con cultivos positivos en 19 y 22 casos, respectivamente. En la mayoría se aislaron estafilococos coagulasa negativos y *Staphylococcus aureus*, concluyendo que la contaminación intraoperatoria era lo habitual. Atribuyeron las pocas complicaciones a la profilaxis antibiótica de rutina. Asumiendo que el riesgo de contaminación era directamente proporcional a la duración de la cirugía, desaconsejaron la toma de muestras intraoperatorias como método de predicción de una infección articular periprotésica.

Con el mismo objetivo que los autores anteriores, Sanado[13] y cols. cultivaron el extremo del drenaje retirado 48 horas después de una artroplastia de cadera y rodilla, obteniendo bajos valores predictivos de infección. El 15% de los cultivos eran positivos, habitualmente por *Staphylococcus epidermidis*, y el paciente no presentaba signos de infección. Atribuyeron el alto índice de positividad a la contaminación, sobre todo en los drenajes de la cadera, por estar cerca del periné.

En nuestro estudio, el bajo rendimiento diagnóstico de los cultivos de muestras intraoperatorias, con una sensibilidad del 5,8% y un valor predictivo positivo del 12,5%, no sustenta su uso rutinario. Solo obtuvimos cultivos positivos en un 0,76% de los casos; y solo un paciente de los ocho positivos desarrolló una infección clínica de la herida quirúrgica. La infección articular periprotésica, sin embargo, ocurrió en el 1,62% de los casos, tasas ligeramente superiores a las referidas en la literatura[8,15-17].

Las limitaciones de nuestro estudio son, en primer lugar, que es un estudio retrospectivo. En segundo lugar, que el tiempo medio de seguimiento es de 44 meses y cabe la posibilidad de que algún paciente desarrolle en el futuro alguna infección tardía que podría tener alguna relación con el cultivo inicial positivo. La tercera limitación fue que en nuestro estudio solo tomamos una muestra, mientras que la mayoría de los trabajos aconsejan tomar 4 o más[1,11,12,14]. La cuarta limitación fue que las muestras se tomaron con hisopo, que se consideran inadecuados para el estudio microbiológico, aconsejándose en forma de material sólido extraído con bisturí fríol. La quinta limitación se refiere a la ausencia de criterios para definir una infección de la herida quirúrgica o protésica. El Consenso Internacional sobre infecciones articulares periprotésicas[1] las considera cuando dos cultivos periprotésicos son positivos con microorganismos fenotípicamente idénticos, o en presencia de una fístula que comunica con la articulación,y también, en presencia de 3 de los siguientes criterios menores: Proteína C reactiva (PCR) y velocidad de sedimentación globular (VSG) elevados, aumento de leucocitos en el líquido sinovial o un positivo en la prueba de la tira de la esterasa leucocitaria, aumento de polimorfonucleares en el líquido sinovial, 5 o más polimorfonucleares en campo de alta resolución del análisis histológico del tejido periprotésico y presencia de un solo cultivo positivo. La sexta limitación fue que en 5 de los pacientes diagnosticados de infección periprotésica no conseguimos aislar ningún germen, lo que podría explicarse por una carga bacteriana baja o por una baja virulencia del microorganismo. Por otra parte, los estudios de sonicación del material explantado se introdujeron en el Servicio recientemente. A pesar de todo, consideramos que nuestro trabajo tiene interés porque la muestra poblacional es grande y de él parece derivarse conclusiones claras con respecto a la poca validez de la prueba estudiada.

En conclusión, la toma rutinaria de muestras intraoperatorias en la artroplastia primaria de cadera para intentar adelantar el diagnóstico de una infección periprotésica es una práctica ineficaz e ineficiente y, por ello, hay que abandonarla.

Bibliografía

1. Gehrke T, Parvizi J. Reunión de consenso internacional sobre infecciones articulares periprotésicas. Acta Ortopédica Mexicana 2013; 27:16-25.

2. Kurtz S, Lau E, Watson H, Schmier J, Parvizi J. Economic burden of periprosthetic joint infection in the United States. J Arthroplasty 2012; 27 supl 1:61-5.

3. Karachalios T, Koutalos A, Kommos G. Management strategies for infected total hip arthroplasty. A critical appreciation of problems and techniques. Hip Int 2014; 24 supl 10:44-7.

4. Rasouli M, Restrepo C, Maltenfort M, Purtill J, Parvizi J. Risk factor for surgical site infection following total joint arthroplasty. J Bone Joint Surg Am 2014; 96:e158. Disponible en: **http://dx.doi.org/10.2106/JBJS.M.01363**

5. Lideque B, Hartman Z, Noschenko A, Cruse M. Infection after primary total hip arthroplasty. Orthopedics 2014; 37:257-65.

6. Zmistowski B, Della Valle C, Bauer TW, Malizos KN, Alavi A, Bedair H, y cols. Diagnosis of periprosthetic joint infection. J Arthroplasty 2014; 29 supl 2:77-83.

7. Hamilton W, McAuley J. Infección: etiología, profilaxis y diagnóstico. En: Callaghan J, Rosenberg A, Rubash H. Cadera. Madrid: Marban; 2012. p. 1151-63.

8. Cordero-Ampuero J, De Dios M. What are the risk factors for infection in hemiarthroplasties and total hip arthroplasties? Clin Orthop Relat Res 2010; 468:3268-77.

9. De Dios-Pérez MS. Factores de riesgo en infección de artroplastias: Estudio comparativo casos-control. Tesis doctoral. Madrid:Universidad Autónoma de Madrid, 2010.

10. Tsukayama D, Estrada R, Gustilo R. Infection after total hip arthroplasty. A study of treatment of 106 infections. J Bone Joint Surg Am 1996; 78:512-23.

11. Picado C, García F, Chagas M, Toquetao F. Accuracy of intraoperative cultures in primary total hip arthroplasty. Hip Int 2008; 1:46-50.

12. Jonsson E, Johannesdottir H, Robertsson O, Mongensen B. Bacterial contamination of the wound during primary total hip and knee replacement. Median 13 years of follow-up of 90 replacements. Acta Orthop 2014; 85:159-64.

13. Sanado-Lampreave L, Vega-Encina I, Romero-Ramírez J, Arenas-Aguirregoitia C, Elorriaga-García T, Rojo-López J. Escaso valor de los cultivos de drenaje como predictores de infección en las artroplastias de cadera y rodilla. Rev Ortop Traumatol 1998; 42:386-8.

14. Mehra A, Hemmady MV, Nelson R, Hodgkinson JP. Bacteriology swab in primary total hip arthroplasty-does it have a role? Int J Clin Pract 2006; 60:665-6.

15. Rodríguez-Baño J, Del Toro MD, Lupión C, Suárez AI, Silva L, Nieto I, y cols. Arthroplasty-related infection: incidence, risk factors, clinical features and outcome. Enferm Infecc Microbiol Clin 2008; 26:614-20.

16. Cordero-Ampuero J. Antibiotic strategies in septic arthroplasties. En: Kienapfel H, Kühn KD, editores. The infected implant. Würzburg: Springer; 2009. p. 91-6.

17. Lucht U. The Danish Hip Arthroplasty Register. Acta Orthop 2000; 71: 433-9.

Corrección de consolidación viciosa diafisaria de fémur. Osteotomía en caparazón. A propósito de dos casos.

A.J. SÁNCHEZ AGUILERA, J.I. EUGENIO DÍAZ, A. MARTÍN-VIVALDI JIMÉNEZ.
SERVICIO DE CIRUGÍA ORTOPÉDICA Y TRAUMATOLOGÍA. HOSPITAL VIRGEN DE LAS NIEVES, GRANADA.

Resumen. La adecuada alineación del miembro inferior es esencial para el adecuado reparto de cargas que permita una deambulación sin alteraciones. Por lo que a la hora del tratamiento de fracturas de huesos largos del miembro inferior, fundamentalmente fémur y tibia, habrá que evitar cualquier deformidad angular que a medio plazo provoque fenómenos degenerativos en las articulaciones adyacentes. Se presentan dos casos clínicos complejos, en los que se corrigieron sendas consolidaciones viciosas de fracturas diafisarias de fémur satisfactoriamente, mediante osteotomía tipo caparazón o clamshell.

Correction of femoral shaft malunion. Clamshell osteotomy. Two cases report.

Summary. The lower limb alignment is essential to share correctly the bearing weight of the body to allow a suitable gait. We should take it into account when treating femoral and tibial diaphyseal fractures, in order to avoid angular deformities which could lead to degenerative changes in adjacent joints. We report two complex cases, with femoral shaft malunions corrected satisfactorily by using a clamshell osteotomy.

Correspondencia:
Andrés José Sánchez Aguilera
Servicio de Cirugía Ortopédica y Traumatología
Hospital Virgen de las Nieves
Complejo Hospitalario Universitario de Granada
C/ Cristo de la Yedra, 6
18012 Granada
ajsanchezaguilera@gmail.com

Introducción

Actualmente el tratamiento de las fracturas diafisarias de fémur (AO 32) se encuentra estandarizado y se acepta como tratamiento de elección la cirugía mediante reducción cerrada de la fractura y enclavado con clavo diafisario fresado bloqueado. Sin embargo, en determinadas circunstancias o medios como por ejemplo, en países en vías de desarrollo, se adoptan medidas conservadoras que pueden llevar a la pseudoartrosis o a la consolidación en mala posición, con deformidad que puede alterar el eje del miembro inferior en los planos coronal, sagital y axial, provocando alteraciones degenerativas postraumáticas en las articulaciones adyacentes, sobre todo cadera y rodilla, y produciendo una dismetría evidente de los miembros inferiores.

Casos clínicos

Se presentan dos casos clínicos complejos de pacientes que sufrieron sendas fracturas diafisarias de fémur y que por diferentes circunstancias recibieron un tratamiento conservador, con un resultado de consolidación viciosa con importante deformidad y dolor residual.

Caso clínico 1

Varón de 56 años que a los 11 años de edad sufre una fractura diafisaria de fémur izquierdo abierta tras atropello que es tratada ortopédicamente. Consulta por dolor de características mecánicas y deformidad en cara externa del tercio medio del muslo. Como antecedente personal destacan secuelas de polio en miembro inferior contralateral, que provoca que la mayor parte de la carga se realice sobre el miembro inferior izquierdo afecto de la consolidación viciosa. Se solicitan radiografías simples, que muestran (Fig.1) consolidación en mala posición de la fractura, con un varo femoral de 26º, un recurvatum femoral de 21º y una dismetría por acortamiento de 2,8 centímetros (debido a la dismetría, el paciente portaba alza de 2,5 centímetros).

Debido a la sintomatología dolorosa en la marcha del

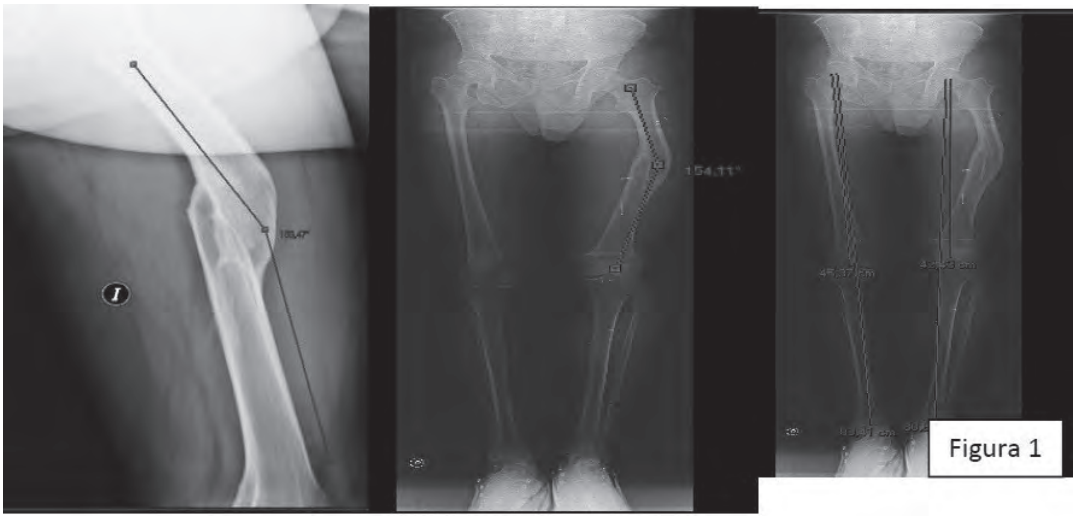

Figura 1. Estudio radiológico que muestra las desviaciones en varo y recurvatum del fémur, así como la dismetría por acortamiento del miembro inferior izquierdo.

Figura 2. Control radiológico postquirúrgico tras realización de enclavado de fémur tras realizar la osteotomía en caparazón.

paciente, se decide tratamiento quirúrgico corrector de la deformidad. Se opta por realizar osteotomías tipo clamshell, tal y como describieron Russell[1] y cols, y en el mismo acto quirúrgico realizar enclavado endomedular diafisario fresado y bloqueado (Fig. 2). Como incidencia intraoperatoria, se produjo la rotura de una rama de la arteria femoral profunda, que estaba incluida en el exuberante callo de fractura. En una angiografía posterior se aprecia oclusión de dicha rama (Fig. 3)

Desde el postoperatorio inmediato se encuentra mejoría clínica, con correcta alineación clínica y radiográfica del fémur. Hubo que dinamizar el clavo mediante retirada de tornillo de bloqueo proximal estático tras cuatro meses postcirugía, debido a que no se encontraban signos de consolidación en la porción proximal de la osteotomía (Fig. 4). Finalmente, a los siete meses comenzaron a aparecer puentes óseos (Fig. 5).

Podemos ver cómo se consiguió realinear el eje del fémur, que quedó sin desviación angular (Fig. 6). Además, se consiguió disminuir la dismetría a sólo un centímetro de acortamiento.

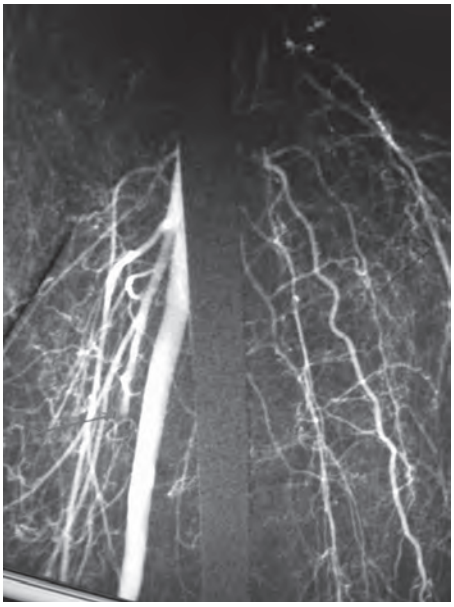

Figura 3. Imagen extraía de estudio angiográfico que muestra (flecha roja) la interrupción de la rama de la arteria femoral profunda.

Figura 4. Radiografía en la que se aprecia ausencia de puentes óseos en la porción proximal de la osteotomía.

Figura 5. Aparición de puentes óseos en porción proximal de la osteotomía tras la dinamización del clavo.

Caso clínico 2

Varón de 24 años politraumatizado tras accidente de tráfico. Sufre traumatismo torácico, fractura de pelvis y fractura bilateral de fémur. Se realiza control de daños con fijadores externos tanto en la fractura de pelvis como en ambos fémures (Fig. 7). Tras una tórpida evolución con ingreso en la Unidad de Cuidados Intensivos (UCI) por infección respiratoria, el fémur izquierdo es tratado de forma definitiva a las tres semanas del accidente mediante enclavado endomedular, consolidando sin incidencias. En dicha cirugía se constata infección de los pines de Schanz del fijador externo del fémur derecho, por lo que se retira, se realiza limpieza quirúrgica de los orificios y se trata con antibióticos de amplio espectro, colocando una ortesis tipo QTB hasta resolución del cuadro infeccioso. El paciente continúa sin estabilizarse completamente para lo que requiere dos meses más de ingreso en UCI. El cuadro infeccioso del fémur se resuelve cuatro meses después. En este momento, se constata consolidación viciosa del fémur derecho (Fig. 8) por lo que se decide tratamiento quirúrgico mediante osteotomía tipo *clamshell* y enclavado endomedular (Fig. 9). Tal y como muestra el último control radiológico (Fig. 10), ocho meses después, la consolidación es completa y sin desviaciones angulares.

Figura 6. Estudio radiológico del miembro inferior en bipedestación que muestra corrección de la dismetría y de la desviación angular en varo del fémur izquierdo.

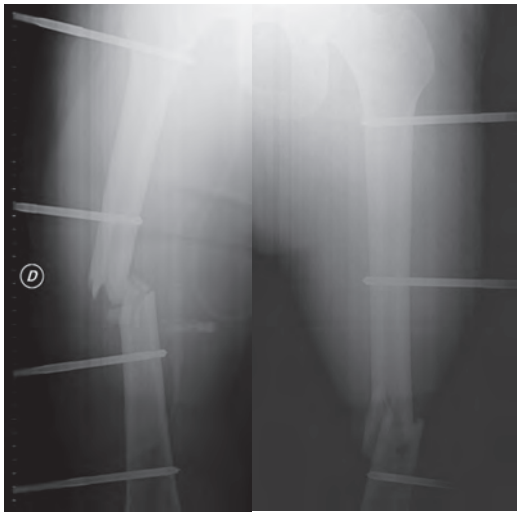

Figura 7. Radiografía que muestra control de daños mediante fijación externa de ambas fracturas diafisarias femorales.

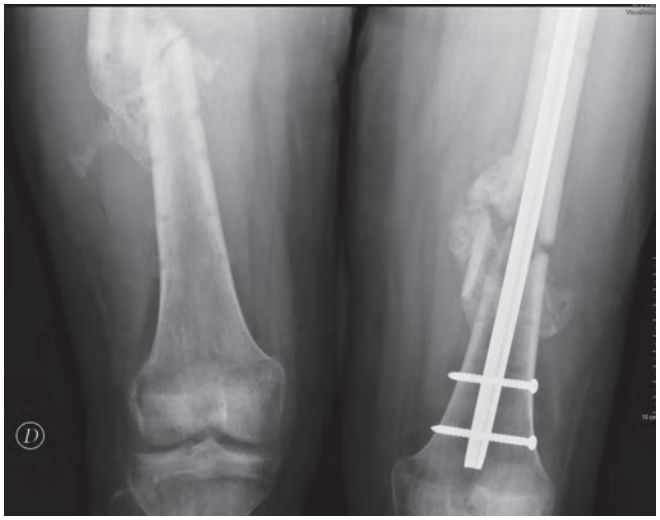

Figura 8. Radiografía que muestra consolidación en curso de fémur izquierdo, con adecuada alineación, y consolidación viciosa en fémur derecho.

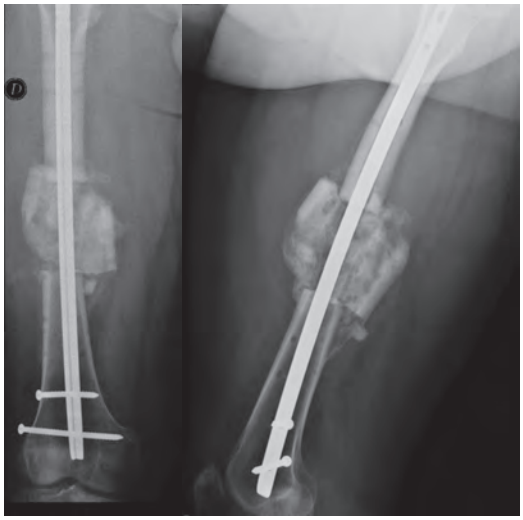

Figura 9. Control radiológico postquirúrgico con radiografías anteroposterior y lateral tras osteotomía en caparazón y enclavado endomedular.

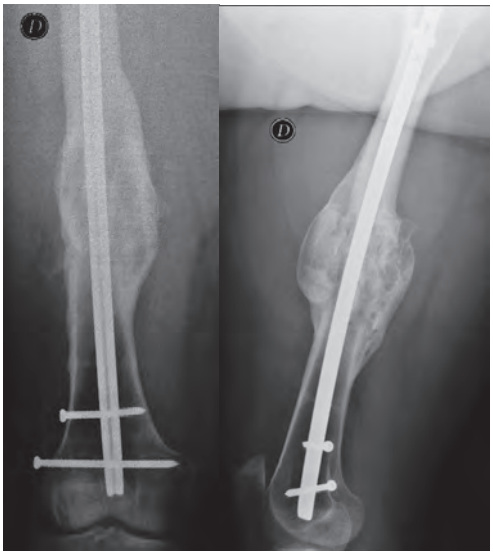

Figura 10. Radiografía ocho meses después de la cirugía, mostrando adecuada alineación en ambos planos.

Discusión

Para una carga y deambulación fisiológicas es imprescindible mantener los miembros inferiores normoalineados, sin alteración de ejes tanto en el plano coronal (varo o valgo), sagital (antecurvatum o recurvatum) como en el axial (alteración rotacional). Al alterarse los ejes, se altera el reparto de la carga, lo que ocasiona sobrecarga mecánica en algún compartimento femorotibial, molestias al paciente y una degeneración artrósica precoz en la articulación de la rodilla, como en nuestro primer caso. Por tanto, es importante ser exigentes al buscar unos ejes en miembros inferiores que permitan la carga con un valgo fisiológico de seis grados. Se prefiere sobrecorrección en valgo de tres a cinco grados, antes que dejar una desviación en varo que comprometa la superficie femorotibial medial[2].

Las fracturas diafisarias de fémur, tratadas desde el inicio de forma adecuada según el patrón oro actual (enclavado anterógrado fresado con clavo bloqueado), suelen tener un buen resultado clínico. No es frecuente

en el mundo desarrollado que se traten de forma conservadora este tipo de fracturas, por lo que estas complicaciones aparecen cuando por otras razones no se ha podido realizar el tratamiento quirúrgico estándar (pacientes politraumatizados, complicaciones o comorbilidades médicas que contraindiquen la cirugía definitiva) o cuando éste ha fallado por circunstancias técnicas o de otra índole. Sin embargo, esto es más frecuente en países en vías de desarrollo, donde por la falta de medios es inviable un tratamiento quirúrgico, realizando tratamientos ortopédicos cuyos resultados pueden tornar en deformidades del fémur. En un trabajo en Burkina Faso, Tall publicó buenos resultados al realizar correcciones sobre fracturas de fémur consolidadas en mala posición mediante osteotomías y enclavado, con unos recursos no muy sofisticados. Realizó osteotomías oblicuas simples, y las fijaba con un clavo no bloqueado. La osteotomía oblicua evitaba la malrotación de los segmentos óseos, complicación a la que nos exponemos al utilizar clavos no bloqueados. De los 16 pacientes que incluyó en el estudio, en 15 obtuvo consolidación de la osteotomía en 90 días, y el restante tuvo que ser reintervenido, obteniendo la consolidación en 120 días[3].

En los dos casos clínicos expuestos en este artículo se realizó una técnica similar, descrita por Russell[1] y cols., mediante osteotomías tipo caparazón o clamshell. El objetivo ha de ser recuperar la alineación fisiológica de los ejes del miembro inferior lesionado en comparación con el lado sano. Con esta técnica se pueden corregir desviaciones angulares de 2-20º en el plano coronal, 0-32º en el sagital y 0-25º en el axial[4].

El paciente se coloca en decúbito supino y se realiza un abordaje lateral sobre el segmento de malunion. Realizamos múltiples orificios bicorticales a lo largo del segmento y de forma transversal en los límites proximal y distal al mismo para crear una línea de estrés uniforme (Figs. 11 b y 12). Posteriormente, se realiza apertura en cuña de la osteotomía mediante osteoclasia sobre cortical medial del fémur indemne, como si de una concha se tratara. Después, se realiza el enclavado (Figs. 11 f y 13), teniendo en cuenta varios aspectos importantes.

El primero, es evitar comprometer la vascularización de las partes blandas mediales del segmento femoral afecto, usando separadores autoestáticos desde la zona lateral sin penetrar en fémur medial, evitando separadores tipo Hohmann u otros separadores agresivos.

El segundo, es cerrar con partes blandas el acceso lateral que hemos realizado (principalmente el vasto lateral del músculo cuádriceps), para que el material fresado permanezca en el foco de la osteotomía. El tercero, es realizar el fresado del segmento femoral proximal, saltar la osteotomía y realizar fresado del segmento normal femoral distal (dejando para el final el segmento de malunion), provocando con esto que el material

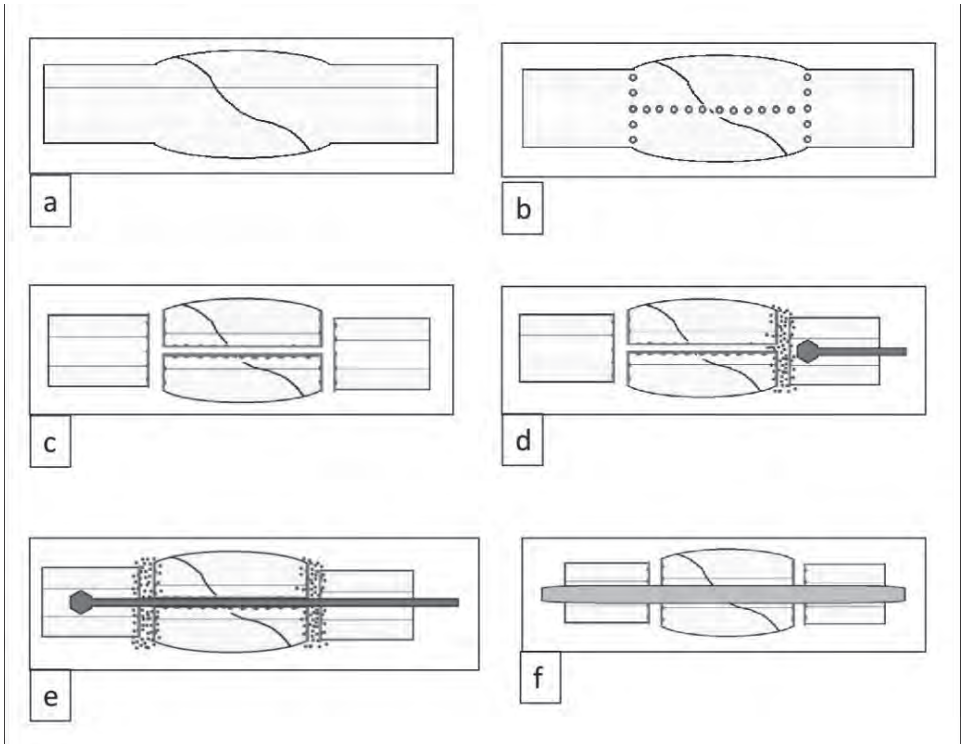

Figura 11. Iconografía, de elaboración propia, ilustrando la técnica que empleamos, simulando modelo de hueso largo con extremo proximal a la derecha. **a.** Hueso largo con segmento de malunion. **b.** Segmento con línea de osteotomía marcada con orificios. **c.** Osteotomía a realizar previa a apertura en *clamshell*. **d.** Fresado proximal. Se aprecia acúmulo de material en foco proximal. **e.** Fresado distal. Se aprecia acúmulo de material en foco distal. **f.** Tras reducción, enclavado anterógrado a través de segmento libre y porciones proximal y distal.

fresado quede acumulado en las zonas adyacentes a la región de la osteotomía (Figs. 11 d y e). Estos factores promoverán la consolidación de la fractura.

Después deberemos reducir y realinear de forma exquisita los fragmentos, para originar unos ejes del fémur anatómicos, sin desviaciones angulares ni dismetrías. Por último, se realiza un enclavado femoral convencional, ya sea anterógrado o retrógrado, con bloqueo proximal y distal. Se permite carga parcial según tolerancia desde el primer día y se alcanza la carga completa a las doce semanas aproximadamente, según evolución radiológica con respecto a la consolidación. Suele ser frecuente la necesidad de dinamización.

Este tipo de osteotomía está indicada también para el tratamiento de la consolidación viciosa diafisaria de tibia, así como para corregir cualquier desviación angular originada por cualquier otra causa, traumática o no[1].

Para obtener el mejor resultado posible es imprescindible una adecuada y fina planificación preoperatoria. Para ello, debemos realizar un examen físico exhaustivo al paciente, valorando la desviación, la posible dismetría, el estado de las partes blandas en la zona de malunion o desviación y la movilidad de las articulaciones adyacentes (cadera y rodilla), así como la torsión tibial (ángulo muslo-pie) y femoral (rango de movilidad rotacional de la cadera); valorando conjuntamente el miembro inferior contralateral. Se deben solicitar y analizar radiografías simples en los planos anteroposterior y lateral de la zona de fractura y telerradiografías de ambos miembros inferiores en carga para cuantificar la dismetría (distancia desde la espina iliaca anterosuperior a maléolo medial o a línea articular tibioastragalina), valorar los signos degenerativos de las articulaciones adyacentes y realizar mediciones de las desviaciones angulares en los diferentes planos así como valorar las posibles alteraciones rotacionales y desviaciones traslacionales (distancia perpendicular entre los ejes de ambos segmentos). Otra medida útil será el ángulo de desviación (ángulo de desviación del maléolo medial cuando el aspecto medial de la rodilla se encuentra en la línea media), que se puede utilizar intraoperatoriamente para valorar el valgo comparándolo con el de la pierna sana. El ángulo de desviación es mayor en la mujer (6º, siendo de 4,2º en el varón) debido a que el sexo femenino presenta una mayor anchura de la pelvis, un fémur más corto y una rodilla más estrecha. Estas mediciones son esenciales para realizar una precisa corrección de los ejes en el acto quirúrgico, comparando siempre con el lado sano, donde también debemos realizar dichas mediciones. Normalmente, sin una correcta planificación prequirúrgica, es difícil durante el acto quirúrgico recuperar unos ejes fisiológicos en fémur o tibia[2].

Por otro lado, es posible que en el momento en el que nos planteemos realizar esta técnica, ya se haya originado una gonartrosis avanzada que requiera una artroplastia total de rodilla en un segundo tiempo, en cuyo caso se ha descrito el uso como guía endomedular femoral para el corte femoral distal el clavo utilizado para fijar la osteotomía. Además se ha sugerido como indicación para hacer una osteotomía correctora de este tipo cualquier desviación sagital o coronal mayor de diez grados presente en fémur o tibia en un paciente al que se le va a implantar una prótesis total de rodilla, ya que dicha desviación puede condicionar el uso de las guías intramedulares habituales que usamos para garantizar una buena posición y orientación de los componentes de la prótesis, aspecto clave para los resultados clínicos de la misma. Sin embargo, puede no ser una buena opción para personas de edad avanzada debido al impacto de dos cirugías de este calibre[4].

Figura 12. Fotografía intraoperatoria que muestra el abordaje y los orificios bicorticales a realizar en torno al segmento de malunión para crear una línea de estrés uniforme.

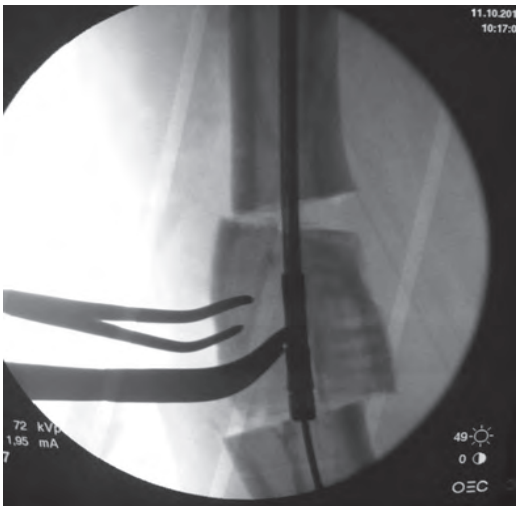

Figura 13. Foto de control intraoperatoria en fluoroscopia durante el proceso de enclavado convencional tras realización de osteotomía en caparazón.

Resumen

A la hora de evaluar a un paciente con dolor en miembro inferior, es imprescindible la evaluación de los ejes anatómicos que presenta de forma bilateral. Las fracturas femorales consolidadas en mala posición, pueden producir desviaciones angulares que provoquen alteración de cargas y por tanto sintomatología dolorosa. Tenemos a nuestra disposición técnicas quirúrgicas como la osteotomía descrita tipo caparazón o clamshell, que pueden ayudarnos a restablecer el eje fisiológico del miembro inferior afectado para conseguir que el reparto de cargas sea homogéneo. Para tener éxito en la solución de este difícil reto, es esencial una buena planificación quirúrgica que delimite la cantidad y tipo de corrección necesarias, y que nos permita ejecutar una exquisita técnica quirúrgica.

Bibliografía

1. Russell GV, Graves ML, Archdeacon MT, Barei DP, Brien GA Jr, Porter SE. The clamshell osteotomy: a new technique to correct complex diaphyseal malunions: surgical technique. J Bone Joint Surg Am 2010; 92:158-75.

2. Chi-Chuan Wu. A novel approach for evaluating acceptable intra-operative correction of lower limb alignment in femoral and tibial malunion using the deviation angle of the normal contralateral knee. Knee 2014; 21: 573-81.

3. Tall M, Ouedraogo I, Nd Kasse A, Tekpa BJ, Bonkoungou G, Belem S, y cols. Femur malunion treated with open osteotomy and intramedullary nailing in developing countries. Orthop Traumatol Surg Res 2012; 98:784-7.

4. Wilson AJ, Nandi S, Robbins CE, Bono JV. TKA after clamshell osteotomy for femoral diaphyseal malunion. Orthopedics 2012; 35:e969-72.

Comunicaciones presentadas al XLIV Congreso SOTOCAV.

Peñiscola, 14 y 15 de abril de 2016.

Comunications presented at the XLIV SOTOCAV Congress.
Valencia, April 14 and 15th, 2016.

Osteotomía condílea sagital lateral navegada como método de equilibrado en artroplastia de rodilla valga.

M. Strauch Leira
Hospital de Manises. Valencia.

Resumen. En el tratamiento endoprotésico de la rodilla valga existen diferentes técnicas para conseguir un correcto equilibrado de ligamentos. Las técnicas de liberación lateral habituales consiguen un espacio de extensión simétrico, pero pueden provocar al mismo tiempo un aumento importante del espacio lateral en flexión. Esto puede dar resultado a una rodilla inestable en flexión, lo que puede hacer necesario el uso de implantes constreñidos. Una técnica para evitar esta complicación es la osteotomía condílea lateral sagital, que distaliza el epicóndilo lateral, aumentando así el espacio en extensión sin afectar al espacio en flexión. Mediante el uso de la navegación es posible calcular la distancia a la que se ha de realizar la osteotomía, facilitando así el procedimiento. Entre febrero y septiembre de 2009 se realizaron 36 implantes protésicos en rodillas valgas. En 27 casos fue necesaria una osteotomía condílea lateral para conseguir un equilibrado de ligamentos correcto. El nivel de la osteotomía se calculó midiendo la diferencia entre el espacio medial y lateral en extensión aplicando fuerzas en valgo y en varo con el implante de prueba colocado utilizando el sistema de navegación Brainlab. Se realizaron controles clínicos (WOMAC, KSS, Patella Score) así como radiológicos pre y postoperatorios y los datos de navegación. El nivel de la osteotomía varió entre 5 mm y 16 mm. En todos los casos se obtuvo un equilibrado correcto en extensión y flexión. Todos los controles clínicos mostraron una mejoría significativa de los valores. Todos los pacientes mostraron un error de alineación femorotibial inferior a 1,5°. Con esta nueva técnica navegada ha sido posible conseguir un equilibrado correcto en artroplastia de rodilla valga. Ha sido posible calcular el nivel correcto de la osteotomía condílea lateral, facilitando así el procedimiento. Se necesita controles a largo plazo con un mayor número de pacientes para analizar el potencial de esta técnica.

Efectividad de la prótesis inversa de hombro en las fracturas proximales de húmero.

E. Sebastiá Forcada, A. Lizaur Utrilla.
Hospital General Universitario de Elda. Alicante.

Introducción. En la actualidad no existe consenso en qué tipo de artroplastia es mejor en el tratamiento de las fracturas de húmero complejas en el anciano. El propósito de este estudio es valorar los resultados funcionales de las prótesis inversas frente a la hemiartroplastia en el tratamiento de estas fracturas. **Material y Métodos.** De forma prospectiva y aleatoria se trataron 32 pacientes mayores de 70 años con fracturas complejas de húmero proximal en el Hospital General de Elda, mediante prótesis inversa y hemiartroplastia. El seguimiento medio fue de 29 meses (rango: 24-49 meses). Se emplearon los protocolos de valoración de Constant, UCLA y DASH. Todos los pacientes fueron operados por un mismo cirujano, mientras que las valoraciones radiológicas y funcionales las realizó un observador independiente. **Resultados.** Los pacientes tratados con prótesis inversa, comparando con los de hemiartroplastia, obtuvieron un resultado del Constant y UCLA más alto (56,1 y 29,1, frente a 40 y 21,1), siendo las diferencias significativas. En cuanto a la movilidad, tanto la flexión como la abducción fue mayor en el grupo de las prótesis inversas en comparación con las hemiartroplastias. Hubo 2 complicaciones una infección superficial y una fractura intraoperatoria humeral. En el grupo de las hemiartroplastias, 6 pacientes necesitaron revisión a prótesis inversa. **Conclusiones.** El grupo de prótesis inversa obtuvo mejor resultado funcional y menor dolor que las hemiartroplastias, con un porcentaje menor de revisiones.

¿El desbridamiento quirúrgico repetido es una opción segura frente a la infección periprotésica?

A. Lizaur Utrilla, S. González Parreño, R. Pascual Pérez.
Hospital General de Elda. Alicante.

Introducción. Actualmente la revisión en dos tiempos utilizando un espaciador de cemento cargado de

antibiótico en el tiempo intermedio se considera el patrón de referencia para el tratamiento de la infección periprotésica de rodilla. Sin embargo, la revisión en dos tiempos tiene desventajas. Por ello, el tratamiento con desbridamiento, irrigación y retención de la prótesis se ha mostrado como una atractiva alternativa tanto para el cirujano como para el paciente. La comparación entre opciones de tratamiento quirúrgico es difícil, no solo por las numerosas variables de confusión sino también por la ausencia de estudios comparativos. **Material y métodos.** El diseño de este estudio era retrospectivo comparativo de casos-controles con pacientes prospectivamente evaluados pertenecientes a dos grupos de tratamiento cronológicamente secuenciales. Como población de estudio, se seleccionaron todos los pacientes consecutivos tratados en nuestro centro entre 2000 y 2011 por infección periprotésica de rodilla profunda y aguda, entendiendo por tal la diagnosticada dentro de los 3 meses siguientes a la implantación de la prótesis en la que se produjo la infección. **Resultados.** La muestra global consistía de 64 pacientes, distribuidos en 39 en el grupo de desbridamiento, y 25 en el grupo de revisión. En el grupo de desbridamiento tuvo éxito el procedimiento inicial en 15 pacientes (38,5%) y fracasó en 24 pacientes (61,5%), mientras que en el grupo de revisión inicial tuvo éxito en 22 pacientes (88,0%) y fracasó en 3 pacientes (12,0%), siendo la diferencia estadísticamente significativa. **Conclusiones.** El tratamiento con desbridamiento y retención de la prótesis es ineficaz para controlar la infección, con una tasa de fracasos significativamente mayor que con el tratamiento de revisión en dos tiempos.

Resultados de utilización de los drenajes autotransfusores en la artroplastia total de rodilla.

P. Gómez Barbero, P. Rey Vidal, J.L. Rodrigo Pérez, F. López Prats, R. López Trabucco.
Hospital Universitario Doctor Peset. Valencia.

Introducción. Evaluar si la utilización de los drenajes autotransfusores en la artroplastia total de rodilla primaria minimiza la caída de la hemoglobina y del hematocrito en el postoperatorio, así como la necesidad de transfusiones sanguíneas alogénicas. **Material y métodos.** Estudio retrospectivo, analítico observacional, donde se analizan 100 pacientes (66 mujeres, 34 varones), intervenidos de artroplastia de rodilla entre enero 2014 y enero 2015 en el Hospital Universitario Dr. Peset. Edad media 68.56 años en el momento de la intervención (rango: 50-80). Cincuenta pacientes son reinfundidos en las primeras 6 horas tras la cirugía gracias a un redón autotransfusor (ConstaVac ™, Stryker®), mientras que, 50 pacientes no precisan reinfusión. Analizaremos y compararemos, tanto los parámetros analíticos de sangrado (hemoglobina y hematocrito) como la necesidad de transfusión sanguínea alogénica en ambos grupos.
Resultados. Se reinfundieron 50 pacientes con un volumen medio de 505 ml. La caída media de la hemoglobina tras la cirugía fue de 3.14 g/dl y 9.7% la del hematocrito. Si analizamos los valores por separado, obtenemos una hemoglobina media postquirúrgica de 10 g/dl para el grupo no reinfundido, mientras que, se observa una menor caída, 11,12 g/dl para el grupo de pacientes reinfundidos. La transfusión sanguínea alogénica fue necesaria en 14 pacientes, de estos, un 28.57% habían sido reinfundidos previamente, sin embargo, un 71.42% no habían recibido sangre. Observamos que existe una asociación estadísticamente significativa (p=0.004) entre la necesidad de transfusión en los pacientes que no son reinfundidos. Si subdividimos a los pacientes en 3 grupos (valores de hemoglobina preoperatoria >14 g/dl, valores entre 12 y 14 y valores menores a 12 g/dl), se obtiene una asociación estadística (p=0.035) entre la necesidad de TSA y los valores preoperatorios menores a 12 g/dl. **Conclusiones.** El redón autotransfusor es una técnica segura que mejora el rendimiento analítico postransfusional y, por consiguiente, reduce el número de transfusiones sanguíneas alogénicas.

Fracturas de epitróclea en edad infantil. Revisión de nuestros casos.

S. Hortelano Marco, M. Salom Taverner, M.A. Blasco Mollá, P. Vila Vives; J. Alguacil Pinel, N. Eduardo Correa.
Hospital Universitario y Politécnico La Fe de Valencia.

Introducción. Las fracturas de epicóndilo medial del codo son la 3ª fractura más frecuente en niños. Se asocian en un 50% con luxaciones de codo. El tratamiento de las fracturas de epicóndilo medial ha estado en continuo debate desde hace décadas y existen ocasiones en las que no está claro si optar por un tratamiento conservador o quirúrgico, por lo que hemos realizado esta revisión de casos para ver si alguno de estos dos tratamientos es superior al otro. **Material y métodos.** Se ha realizado un estudio retrospectivo cogiendo una muestra de 33 niños desde el 2000 hasta el 2015 que presentaron fracturas de epicóndilo medial del codo. De todos ellos ,21 eran niños y 12 niñas y presentaban una edad media de unos 8,7 años. Todos habían sufrido accidentes casuales como caídas, y un 54% de las fracturas correspondía al codo derecho y un 46% al izquierdo. **Resultados.** De los 33 niños estudiados que habían sufrido Fractura de epicóndilo medial, 15 fueron tratados de forma conservadora, mientras que 12 fueron intervenidos y se les colocó 2 agujas de Kirschner y de otro no tenemos datos registrados. Todos los pacientes fueron dados de alta al cabo de un año, manteniendo una completa flexo-extensión y pronosupinación de codo y sin presentar

secuelas a resaltar. **Conclusión.** Existen determinados criterios que indican un tratamiento quirúrgico urgente de estas fracturas, pero en el otro lado están las fracturas de epicóndilo medial desplazadas, en las cuales tenemos la duda de si es mejor realizar un tratamiento invasivo o conservador. Los estudios hablan de muy buenos resultados con ambos tratamientos, e incluso se apoya el tratamiento conservador en fracturas con gran desplazamiento. Creemos que hacen falta más estudios comparativos entre ambos tratamientos y este estudio puede ayudar al manejo en el futuro de estos pacientes.

Tratamiento de la infección protésica mediante el sistema *Compress*

J. Part Soriano, J. Baeza Oliete, M. Angulo Sánchez, J. Amaya Valero, F. Baixauli García.
Hospital Universitario y Politécnico La Fe de Valencia.

Introducción. La tecnología *Compress* (Biomet) ha sido desarrollada para facilitar la osteointegración a largo plazo de megaprótesis. Mediante una columna de arandelas elásticas superpuestas se genera una fuerza de compresión en la interfaz hueso-prótesis, lo que resulta en la fijación inmediata y estable del implante. Este dispositivo permite la transferencia directa de esfuerzos en el hueso, sin utilización de vástago, durante la carga cíclica normal lo que da lugar con el tiempo a la hipertrofia ósea. Nuestro objetivo es mostrar mediante el estudio descriptivo de una serie de casos nuestra experiencia en el uso de dicho sistema en patología séptica y con gran defecto óseo. **Material y métodos.** Se evaluaron los resultados clínicos y la erradicación de la infección en 7 pacientes con patología séptica y gran pérdida del stock óseo tratados mediante megaprótesis con sistema *Compress*. Se registraron datos sobre la microbiología, parámetros analíticos y osteointegración de la prótesis, así como de las complicaciones. Los 7 pacientes fueron estudiados por la Unidad de Enfermedades Infecciosas de nuestro hospital. **Resultados.** La edad media fue de 65,1 años (38-81) con un seguimiento medio de 12,8 meses (1-22). Se ha observado la erradicación de la infección con normalización de los parámetros analíticos en 6 de los 7 casos. En el caso recidivado apareció una fístula a las 3 semanas de la colocación de la prótesis. Únicamente hemos tenido un caso de fractura periprotésica, que se dio a las 8 semanas y se recambió a un vástago cementado. En el resto de los pacientes los estudios radiográficos muestran osteointegración de la prótesis. **Conclusión.** El sistema *Compress* ha demostrado ser un recurso eficaz en pacientes con pérdida de stock óseo y en patología tumoral como muestra la literatura. Nosotros lo hemos utilizado en cirugía de rescate de patología séptica con resultados favorables, aunque no están exentos de complicaciones.

Modelo predictivo de mortalidad intrahospitalaria en fractura proximal de fémur en pacientes mayores de 65 años.

J . Salvador Marín, J. Sanz Reig, J. Ferrández Martínez, F. Martínez López.
Servicio Cirugía Ortopédica y Traumatología Hospital Universitario Sant Joan d' Alacant.

Introducción. La mortalidad intrahospitalaria en fractura proximal de fémur tiene una incidencia entre el 4% y el 12%. Pocos estudios indican los factores relacionados al ingreso hospitalario con la mortalidad intrahospitalaria. Y sólo una escala predictiva se ha publicado. El objetivo de nuestro trabajo fue identificar y cuantificar los indicadores de mayor impacto en la mortalidad intrahospitalaria, para el desarrollo de un modelo predictivo. **Material y métodos.** Estudio retrospectivo de una base de datos prospectiva de fractura proximal de fémur en pacientes mayores de 65 años entre enero 2011 y diciembre 2014. Se valoró al ingreso la edad, sexo, comorbilidades asociadas, número de comorbilidades, índice de Charlson, índice de Charlson ajustado a la edad, medicación anticoagulante o antiagregante, valor de hemoglobina y tipo de fractura. **Resultados.** Durante el período de estudio 331 fracturas proximales de fémur ingresaron en nuestro servicio. Edad media de 83 años, predominio de mujeres en un 73%. Las comorbilidades predominantes fueron la hipertensión arterial, demencia y diabetes. En 208 pacientes el número de comorbilidades era mayor o igual que 2, con un índice de Charlson medio de 1,4 y ajustado a la edad de 5,3. Treinta y ocho pacientes fallecieron en el hospital, lo cual supuso una incidencia del 11,4%. En el análisis multivariante sólo 7 variables presentaban relación significativa: edad > 90 años; sexo varón; presencia de insuficiencia cardíaca, asma, enfermedad reumatológica, tumor pulmonar y toma de medicación antiagregante. En nuestro modelo, el test de Hosmer-Lemeshow mostró una p=0,93, y un área bajo la curva de 0,77. La especificidad fue del 99%, el valor predictivo positivo del 85% y el valor predictivo negativo del 95%. **Conclusiones.** Nuestro modelo predictivo detecta pacientes con mayor riesgo de mortalidad intrahospitalaria, lo cual permitiría utilizar adecuadamente los recursos sanitarios para reducir la mortalidad y mejorar los resultados del tratamiento.

Deformidades dinámicas posicionales del Hallux como secuela de las fracturas de tercio medio y distal de tibia. Una búsqueda activa.

C. Martínez Pérez, J. Peralta Nieto, E.R. Gil Monzó, A.V. Pérez Blasco, J. C. Borras Cebrián, J.L. Rodrigo Pérez.
Hospital Universitario Dr. Peset. Valencia.

Introducción. Las deformidades dinámicas posicionales del hallux son aquellas en las que las

contracturas en flexión del primer dedo (deformidad Checkrein) o en extensión, aparecen o se modifican según la posición del tobillo. Es precisamente por su naturaleza dinámica y su aparente banalidad, que, en muchos casos, pueden pasar desapercibidas en el transcurso de las revisiones habituales en consultas. En los últimos años se han descrito en la literatura una serie de casos de este tipo de deformidades secundarias a fracturas de tercio medio y distal de tibia, incidiendo en la mayoría de ellos en la importancia de realizar una búsqueda activa de la sintomatología. **Material y métodos.** Se analizaron de manera retrospectiva todos los pacientes ingresados en nuestro centro con diagnóstico de fractura de tibia y peroné (Código 823 CIE-9) desde el 1 de Enero de 2014 hasta el 1 de Enero de 2016. Se revisaron 134 pacientes de entre los cuales se seleccionaron para el estudio aquellos con fracturas diafisarias de tibia (intervenidas con enclavado intramedular o en tratamiento conservador) y con fracturas de pilón tibial. Se alcanzó un total de 42 pacientes que fueron evaluados nuevamente en consulta para la búsqueda específica de deformidades dinámicas del primer dedo. **Resultados.** Se encontraron cinco pacientes con clínica compatible. En dos de los casos la clínica era severa con afectación de la deambulación y limitación en la vida cotidiana requiriendo corrección quirúrgica. En los tres casos restantes, ante la buena tolerancia de la cínica, se optó por tratamiento conservador y controles periódicos. **Conclusiones.** Nos encontramos, por tanto, ante una complicación infradiagnosticada, que puede pasar desapercibida y que consideramos importante tener en cuenta en el seguimiento de este tipo de pacientes.

Defectos cavitarios óseos y erradicación de la infección en la osteomielitis crónica: Biovidrio s53p4 *vs* Sulfato cálcico con antibióticos.

A. Ferrando De Jorge, J. Baeza Oliete, T. Mut Oltra, M. Angulo Sánchez, J. Amaya Valero, F. Baixauli García, M. Fuertes Lanzuela.
Hospital Universitari i Politecnic La Fe. Valencia.

Introducción. El tratamiento de la osteomielitis crónica generalmente consiste en un tratamiento antibiótico prolongado dirigido, desbridamiento radical del hueso necrótico y relleno del defecto con polimetilmetacrilato impregnado con antibiótico, injerto óseo o sustituto óseo. Actualmente, existe poca evidencia científica sobre la eficacia y rol del biovidrio (BAG-S53P4) como sustituto óseo sintético en el tratamiento de las osteomielitis. **Objetivos.** Valorar la eficacia del biovidrio en el tratamiento de la osteomielitis crónica y comparar los resultados frente a pacientes tratados con sulfato cálcico con antibióticos en un mismo centro**. Material y métodos**. Estudio retrospectivo de casos comparativo. Criterios de inclusión: pacientes diagnosticados clínicamente y radiográficamente de osteomielitis y tratados quirúrgicamente (Grupo A: biovidrio y Grupo B: sulfato cálcico con antibióticos) durante el periodo de 2014 y 2015 en un mismo centro. **Resultados.** Pacientes grupo A (relleno cavidad con biovidrio): Total de 7 pacientes con una edad media: 45 años (29-86), ratio varón/mujer: 6:1, estancia hospitalaria: 22 días y tiempo medio seguimiento: 12 meses (7-17). Tamaño gránulo: medio, volumen medio 15cc (5-30). VSG pre-quirúrgica media: 57 mm/h. PCR pre-quirúrgica media: 59 mg/L. PCR último control media: 7,7 mg/L. VSG último control media: 20 mm/h. 2 complicaciones postquirúrgicas(seromas). Ninguna recidiva. Pacientes grupo B (sulfato cálcico con antibiótico): total de 9 pacientes con una edad media: 45 años(16-66), ratio varón/mujer: 6:3, estancia hospitalaria: 15 días y tiempo medio seguimiento: 10 meses (6-14). VSG pre-quirúrgica media: 58 mm/h. PCR pre-quirúrgica media: 52 mg/L. PCR último control media: 0,1 mg/L. VSG último control media: 6 mm/h. 1 complicación postquirúrgica(pseudoartrosis foco). Ninguna recidiva. Etiología más frecuente en ambos grupos: postquirúrgica. Patógeno más frecuente: *Stafilococo aureus.* Localización ósea más frecuente: tibia. **Conclusión.** El biovidrio y el sulfato cálcico con antibióticos son tratamientos eficaces para el tratamiento de la osteomielitis cavitaria con resultados prometedores. El biovidrio tiene la ventaja frente al sulfato cálcico de no precisar de un diagnostico previo microbiológico para su empleo puesto que no se asocia con antibióticos *in situ.*

Osteosíntesis de fracturas de pelvis y acetábulo con la vía de abordaje de Stoppa

O. M. Huerta López, J. M. Valiente Valero, M.M. Esteve Durá, D. Gómez González, A. Madrigal Quevedo.
Hospital General Universitario de Alicante.

Introducción. Las fracturas pélvicas y acetabulares constituyen un gran desafío quirúrgico. La elección correcta de la vía de abordaje es fundamental para una reducción precisa y evitar complicaciones. En las fracturas de columna anterior la tendencia actual, aunque aún con poca evidencia, es emplear la vía de Stoppa modificada en lugar de la ilioinguinal clásica para reducir la morbilidad. El objetivo del trabajo es presentar nuestra experiencia con el abordaje de Stoppa, sus indicaciones y técnica quirúrgica, resultados clínicos, radiológicos y complicaciones. **Material y métodos.** De junio 2014 a enero 2016, de 8 pacientes con fracturas pélvicas y/o acetabulares que ingresaron en nuestro hospital y requirieron cirugía con abordaje anterior, en todos los casos se empleó la vía de Stoppa. Se evaluaron retrospectivamente, tipo de fractura, conminución, tiempo quirúrgico, demora, calidad de reducción radiológica y complicaciones intra y postoperatorias. Para el estudio radiográfico

se utilizaron los criterios de Matta. **Resultados.** De los 8 casos, en 2 se realizó el abordaje de Stoppa exclusivamente. En 2 pacientes con extensión de la fractura a pala ilíaca, se necesitó la ventana lateral del abordaje ilioinguinal. En los casos iniciales se realizó una ventana lateral para la colocación de los tornillos posteriores. En los pacientes con afectación de pared posterior, se practicó además un abordaje posterior. El tiempo quirúrgico medio fue inferior a 4 horas con una demora media de 6 días. En más del 70% de los casos se alcanzó una reducción radiológica entre buena y excelente. Tres pacientes presentaron alguna complicación intra o postoperatoria. **Conclusiones.** El abordaje de Stoppa es una alternativa a la vía ilioinguinal con ventajas añadidas como la visión directa y completa de la lámina cuadrilátera y el mejor control de la columna posterior. Es más sencilla, rápida y con menor riesgo de complicaciones, con resultados radiológicos comparables a los obtenidos con la vía clásica.

Estudio prospectivo de 5 años sobre mortalidad tras fractura cadera.

C. Esteban Tudela, X. Margarit Martín.
Hospital General Universitario Castellón.

Introducción. Las fracturas de cadera en nuestro país constituyen un problema de salud pública creciente, debido a la mayor esperanza de vida y el aumento de mejora sociosanitaria. La mortalidad al año de los pacientes mayores de 60 años que sufren una fractura de cadera y son operados varía entre el 14-36%. El objetivo de este estudio es describir la mortalidad de los pacientes que sufren fractura de cadera en nuestro hospital y averiguar los factores que puedan influir en el aumento de esta. **Material y métodos.** Se obtiene de la base de datos de nuestro hospital todas las fracturas de cadera operadas en el periodo comprendido entre el 01/01/2010 al 31/12/2015, en una población de 300.000 habitantes. De un total de 1593 fracturas de caderas operadas se excluyen 192, debido a establecimiento de criterios de exclusión (<59 años, infección, falta de seguimiento y reintervenciones), quedando un total de 1401. El procesamiento de los datos se realizó con el SPSSv21 y se elaboró una curva de Kaplan-Meier. **Resultados.** El 73.5% de las fracturas de cadera ocurrieron en mujeres. La frecuencia según el tipo de fractura es: 54% fracturas pertrocantéreas, 36 % subcapitales, y 10% subtrocantéreas. El 23% de los pacientes con fractura de cadera fallecieron antes del año. La demora quirúrgica fue de 3.05±2.5 días. La edad media fue de 84.16±7.6. La mortalidad en el periodo menor de un año tras la intervención quirúrgica aumentó en los varones, con ASA>3, a mayor edad, mayor demora quirúrgica y estancia hospitalaria, en fracturas subtrocantéreas, en la toma de antiagregantes/anticoagulantes y la falta de deambulación previa. **Conclusiones.** Nuestro hospital obtiene similares resultados en comparación con los estudios a nivel nacional. Ante este problema creciente de salud pública, creemos que debe ser necesario un equipo multidisciplinar de tratamiento, con vistas a disminuir la morbi/mortalidad de los pacientes.

Vástagos monoblock de recubrimiento poroso completo en cirugía de revisión femoral. Resultados a largo plazo.

J. Diranzo García, L. Castillo Ruiperez, G.M. Gastaldi Llorens, V. Estrems Díaz, L.Hernández Ferrando, A. Bru Pomer.
Consorcio Hospital General Universitario de Valencia.

Introducción. Los vástagos monoblock con recubrimiento completo representan una opción atractiva en cirugía de revisión femoral: su estructura favorece la fijación primaria en diáfisis bypaseando el defecto óseo proximal. Además, evitan complicaciones asociadas a los vástagos modulares como rotura de componentes y metalosis derivada de la corrosión en zonas de unión. **Material y métodos.** Analizamos retrospectivamente 77 pacientes intervenidos con vástagos monoblock con recubrimiento completo con seguimiento mínimo de 5 años, siendo el seguimiento medio de 99 meses (60-156). La edad media fue de 65,57 años(33-87). La etiologías fueron: aflojamiento aséptico (55,8%), infección protésica (15%), fracaso de osteosíntesis tras fractura de cadera (10%) y fracturas periprotésicas (8%). El 13,8% de los pacientes presentaban un defecto óseo femoral tipo I según Paprosky, 29,3% tipo II, 32,8% tipo IIIA, 22,4% tipo IIIB y 1,7% tipo IV. El número medio de cirugías previo a la implantación del vástago fue de 1,56. **Resultados.** El Harris Hip Score medio en el último control fue de 81,2 puntos. Los resultados clínicos fueron mejores en pacientes con defecto óseo femoral tipo I-II-IIIA respecto a los IIIB-IV (p=0,03), en pacientes con una única cirugía previa (p=0,012) y en menores de 65 años(p=0,008). Considerando como fracaso las re-intervenciones por aflojamiento del vástago o signos radiológicos de inestabilidad, la supervivencia de éstos implantes fue del 93% a 10 años (95% IC, 90%-97%). Considerando fracaso cualquier causa de re-intervención, la supervivencia fue 76% a 10 años (95% IC, 70-81%) siendo las etiologías más frecuentes la luxación recidivante (5 casos-6,5%) e infección periprotésica (6 casos–7,8%). **Conclusiones.** Por su baja tasa de aflojamiento y buenos resultados clínicos, consideramos éstos vástagos una opción válida en cirugía de revisión femoral, incluso en defectos severos tipo III-IV. Sin embargo, la alta tasa de re-intervención por cualquier otra causa, hace necesario su seguimiento durante un período largo de tiempo.

Resultados del tratamiento quirúrgico de la rizartrosis mediante artrodesis trapeciometacarpiana con miniplaca en T.

S. Fuentes Real, I. Cabanes Ferrer, A. Muro Caballer, J. Diranzo García, A. Bru Pomer.
Hospital General Universitario de Valencia.

Introducción. La artrosis de la articulación trapeciometacarpiana es la patología degenerativa del miembro superior que con más frecuencia requiere tratamiento quirúrgico. Se han descrito numerosas opciones quirúrgicas cuando el tratamiento conservador ha fracasado, sin que ninguna de ellas haya demostrado ser superior al resto. **Material y métodos.** Se evalúan los resultados obtenidos en tratamiento de la rizartrosis mediante artrodesis con miniplaca de osteosíntesis en T. Se presenta un estudio descriptivo, transversal, retrospectivo en 13 pacientes (8 hombres y 5 mujeres) tratados mediante artrodesis con placa entre los periodos de 2011 a 2014. El tiempo mínimo de seguimiento fue de 12 meses. La edad media fue de 54.6 años (rango 50-65). El 85% eran trabajadores manuales. La evaluación funcional se realizó mediante las escalas DASH y Mayo Wrist Score y la evaluación del dolor mediante la analógica visual (EVA). Se analizó pre y postoperatoriamente las actividades que implican a la articulación del pulgar así como la reincorporación al trabajo previo. Radiográficamente se analizó la consolidación de la articulación. **Resultados.** Todos los pacientes excepto 1 alcanzaron la consolidación radiográfica de la articulación. El DASH presentó una mejora de 33 puntos de media, pasando de una puntuación preoperatoria de 58 (rango 48-70) a 21.3 postoperatorio(rango 7-41). La oposición disminuyó en todos los pacientes, siendo el test de Kapandji tras la cirugía de 6.5 (rango 3-9). Excepto un paciente todos se reincorporaron a su actividad laboral. La EVA mejoro de una puntuación de 6 (rango 4-9) antes de la cirugía a una puntuación de 2 después de la cirugía (rango 0-8). Como complicaciones 1 paciente presentó hipersensibilidad de la herida quirúrgica. **Conclusiones.** La artrodesis trapeciometacarpiana con miniplaca en T es una técnica eficaz y segura para el tratamiento de la rizartrosis.

Resultados a corto plazo del XLIF en la escoliosis degenerativa del adulto.

R. Vinces Vidal, G. Gastalid Llorens, J. Villodre Jimenez, M. Sanfeliu Giner, P. Badia Ferrando, A. Bru Pomer.
Hospital General Universitario de Valencia.

Introducción. Se ha demostrado que en la mayoría de casos, las técnicas mini invasivas, mejoran el tiempo y el sangrado quirúrgico y disminuyen la estancia hospitalaria. Este es el caso del XLIF (Extreme Lateral Interbody Fusion), el cual nos permite llegar a la zona lateral del cuerpo vertebral con una sola incisión de 5 cm. aproximadamente. Pudiendo asociar o no, técnicas mininvasivas posteriores para la escoliosis degenerativa del adulto. **Objetivo.** Valorar los parámetros clínicos y radiológicos, tras la cirugía mini-invasiva (XLIF) en la escoliosis degenerativa del adulto. **Material y métodos.** Revisamos retrospectivamente 14 pacientes tratados mediante la técnica XLIF e instrumentación posterior por escoliosis degenerativa entre Enero del 2013 y Diciembre del 2015. Realizamos radiografías de columna total en dos proyecciones tanto pre como postoperatoriamente, y se les realizo postoperatoriamente el Índice de Discapacidad de Oswestry (IDO) y la Escala Visual Analógica (EVA). Nuestra edad media fue de 64.2 años. Se realizo XLIF como media en 2 niveles (1-3 niveles) entre L1-L5, e instrumentamos posteriormente todos los casos con un tiempo quirúrgico medio de 270.78 minutos, un tiempo medio de ingreso de 7.2 días y un tiempo medio de seguimiento de 523 días. **Resultados.** Nuestro ángulo de Cobb medio pre y postoperatorio fue de 51.3º y 21º respectivamente; una lordosis lumbar de pre y postoperatoria de 36.8º y 40.29. Nuestro balance coronal mejoro en 2.1 cm. y el balance sagital en 1.2 cm. como media. La EVA media fue de 4.1 y nuestro IDO medio de 17, y como complicaciones mayores presentamos un caso de *exitus* por sangrado retroperitoneal no filiado. **Conclusiones.** Nuestros resultados sugieren que el XLIF asociado a una instrumentación posterior, corrigen tanto los parámetros radiográficos en la escoliosis degenerativa del adulto, así como mejoran la calidad de vida de los pacientes, con un tiempo quirúrgico reducido y un abordaje mini-invasivo.

Luxaciones acromio-claviculares ¿Debemos seguir?

A. Silvestre Febrer.
Hospital Francesc de Borja. Gandía.

Introducción. Nuestro estudio pretende evaluar los resultados obtenidos en nuestro servicio con la técnica de Phemister modificada para el tratamiento de las luxaciones acromioclaviculares (AC) con indicación de tratamiento quirúrgico. Objetivo. Verificar el papel de las Agujas Kirschner (AK) en el tratamiento de las luxaciones AC así como sus complicaciones asociadas. **Material y métodos.** Estudio retrospectivo descriptivo en 48 pacientes varones, con edad media de 38 años, intervenidos por presentar luxaciones agudas AC tipo III o superiores de Rockwood, comprendidas en el periodo entre el 1 de enero de 2009 y el 12 de diciembre 2014. La técnica quirúrgica empleada fue la técnica de Phemister modificada, asociando a la fijación con 2 AK un refuerzo coracoclavicular con lazada de Ethibond (o similar) o un arpón en la coracoides. Los pacientes fueron valorados mediante estudios radiológicos, complicaciones asociadas, resultado funcional y

grado de satisfacción. El seguimiento medio fue de 10 meses. **Resultados.** En los controles radiológicos postquirúrgicos se obtienen muy buenos resultados en la reducción. Aunque a medio plazo hemos encontrado una pérdida reducción (desplazamiento vertical) en más de la mitad de los casos. La complicación más frecuentemente encontrada fue la intolerancia a las AK. La recuperación funcional es buena en el 78 % de los casos y el grado de satisfacción fue muy elevado. **Conclusión.** El empleo de la técnica de Phemister modificada nos ha proporcionado buenos resultados clínicos en el manejo de luxaciones acromioclaviculares tipo III o superiores. Las complicaciones asociadas en su gran mayoría fueron relacionadas con la migración de las AK (sobre todo al iniciar los movimientos pendulares) y la infección superficial, que se resolvieron fácilmente con EMO de las agujas y antibioterapia oral. Pese a la constatación de la pérdida de reducción vertical de la AC a medio plazo, los resultados funcionales y la satisfacción de los pacientes fueron elevados.

Influencia del tipo de implante previo en la mortalidad por fracturas periimplantes de fémur.

J. Alguacil Pinel, J. Part Soriano, A. Balfagón Ferrer, M. Barrés Carsi, M. Tintó Pedrerol.
Hospital Universitario y Politécnico La Fe de Valencia.

Introducción. El número de personas con implantes femorales, junto al envejecimiento y el aumento de la vida media de la población, hacen que el número de fracturas periprotésicas vaya en aumento. La aparición de una segunda fractura provoca un incremento de dicha mortalidad. La bibliografía describe las fracturas periprotésicas, pero no incide en fracturas periimplantes que tienen una personalidad propia. **Objetivo.** Valorar el impacto en la mortalidad según el tipo de implante con que se trató la primera y las consecutivas fracturas. **Material y métodos.** Estudiamos 63 pacientes atendidos en nuestro hospital durante el periodo de 2005-2015. Dependiendo del tipo de implante previo que portaba el paciente se dividió la muestra en 5 grupos: canulados de cadera (5), placa proximal (21), clavo proximal (21), placa distal (13) y clavo distal (3). Valoramos: la edad de colocación del implante, la edad de aparición de la segunda fractura, la edad de fallecimiento, la edad al 1 de marzo del 2016 (si sobrevive), el tiempo interfractura, y el tiempo de supervivencia desde el segundo implante. **Resultados.** La mortalidad al primer año de toda la muestra fue del 31,7% y estaba significativamente inclinada hacia el grupo del clavo proximal (47,60%) comparado con el resto de grupos que no superaban el 24%. **Discusión.** La edad media de aparición de la fractura periprotésica es de 78,3 años (rango 46-93) y el periimplante 77,8 (rango de 14-95), el número de mujeres 50/13. El tiempo medio desde el primer implante fue de 5,1 años (rango 8 días y 30 años). Estos hallazgos pueden ser debido a la edad de aparición, tanto de la primera fractura como de la segunda. La edad media del primer implante de 80,4 años (edad promedio del resto de 70,45 años) y 83 la segunda (76,45). También influye en la edad de aparición, que algunos implantes con placa se realizan en edades más jóvenes para corregir osteotomías (un caso infantil), que con este pequeño número de pacientes puede influir en los resultados.

Uso de balones espaciadores biodegradables como alternativa terapéutica en roturas masivas del manguito rotador del hombro no reparables. Nuestra experiencia.

V. Hurtado Oliver, A. Roselló Añón, S. Orenga Montoliu, B.R. Picazo Gabaldón.
Hospital Francesc de Borja. Gandía.

Introducción. Las roturas del manguito rotador del hombro son la patología tendinosa más común en cirugía ortopédica. Se consideran no reparables directamente los casos de lesiones crónicas, con retracción importante, degeneración grasa y artropatía degenerativa. En estos casos, se pueden plantear a los pacientes diferentes alternativas que mejoren tanto el dolor como la función del hombro. Los desbridamientos amplios, reparaciones parciales, transferencias tendinosas, aloinjertos o artroplastias han sido los más utilizados hasta el momento. La introducción de los espaciadores subacromiales biodegradables ha ofrecido una alternativa terapéutica simple y segura para aquellos pacientes con roturas masivas e irreparables del manguito rotador. **Objetivos.** Analizar los resultados de nuestra experiencia con el uso de balones espaciadores biodegradables (InSpaceTM) en una serie de 30 pacientes en los que no fue viable la reparación directa del tendón. **Material y métodos.** Revisamos un total de 31 balones implantados subacromialmente mediante artroscopia en pacientes con rotura masiva del manguito rotador. Valoramos en ellos tipo de rotura, tendones afectos, tratamientos previos, encuesta de satisfacción, así como la fuerza, la movilidad y el dolor pre y postoperatorios (1, 3 y 6 meses) mediante el test de Constant. **Resultados.** Se analizaron 31 pacientes con una media de edad de 67 años (rango 56-76), de lateralidad predominante derecha. Los resultados muestran diferencias estadísticamente significativas en el test de Constant (25-52) especialmente importante en el apartado de dolor. La movilidad también experimento mejoría significativa. No existe diferencia estadísticamente significativa en la mejoría de la fuerza en nuestra serie. Respecto a las complicaciones, solo hubo un caso de migración medial del balón que requirió reintervención. **Conclusión.** La utilización de los balones subacromiales biodegradables es una buena alternativa terapéutica para el tratamiento del

dolor y la mejoría funcional, sobre todo, respecto a la movilidad de paciente con roturas masivas e irreparables de manguito rotador del hombro, en los que otras alternativas terapéuticas más agresivas no se consideran por las características del paciente, o quieran posponerse.

Sutura Barbada, ¿Una buena decisión en cirugía ortopédica?

F.E. Mora Pascual, F.J. Sánchez Mateo.
Hospital Lluís Alcanyis, Xàtiva.

Introducción. Las suturas de autoanclaje mediante púas o barbas, han sido utilizados en cirugía plástica y otras especialidades con el fin de ofrecer una mejor distribución de las fuerzas de tensión sin necesidad de nudos y reducir el tiempo de sutura. Su uso en cirugía ortopédica se ha extendido a la cirugía protésica, tanto de rodilla (ATR) como de cadera (ATC), donde la seguridad y la resistencia a la tensión en la rehabilitación y la estanqueidad del cierre capsular tiene exigencias muy específicas. **Objetivos.** Con el fin de determinar las ventajas e inconvenientes de estas suturas, hemos revisado la presencia de complicaciones menores y mayores comparando estas suturas con las convencionales. **Material y métodos.** Desde 2012 a 2015 se realiza en una serie de 30 ATR y 30 ATC, intervenidas por el mismo cirujano, efectuando el cierre con suturas barbadas en dos planos: capsular (Quill#2) y subcutáneo (Quill#0), comparándose con el mismo número de casos intervenidos con cierre convencional (Vycril#2 y Vycril#0), en ambos casos el cierre cutáneo se realizó con agrafes. **Resultados.** No encontramos diferencias estadísticamente significativas en cuanto a complicaciones menores ni mayores. En 3 casos de ATR, se encontraron molestias superficiales que cedieron a los pocos meses. En ATC 1 caso de seroma con deshicencia de sutura por infección superficial en ambos grupos. En cuanto al tiempo quirúrgico, no podemos obtener resultados concluyentes por error en la recogida de datos manual, corrigiéndose el defecto desde hace 1 año con la historia clínica electrónica. **Conclusiones.** Como señala gran parte de la bibliografía, la ventaja de un menor tiempo quirúrgico debe equipararse a los riesgos, que en nuestra experiencia son mínimos. El coste-efectividad y la seguridad de estas suturas precisan de series más amplias y estudios randomizados prospectivos, como ya nos señalan la mayoría de las publicaciones.

Tratamiento de fracturas de húmero proximal mediante fijación con placa Philos de aumentación.

R.E. López Trabucco, P. Gómez Barbero, J.I. Pérez Correa, C.D. Novoa Parra, D. Montaner Alonso, J.L. Rodrigo Pérez.
Hospital Universitario Doctor Peset. Valencia.

Introducción. Las fracturas de extremidad proximal de húmero representan el 4-6% de todas las fracturas del adulto. Para el tratamiento quirúrgico de fracturas desplazadas en pacientes con hueso osteoporótico, se han desarrollado sistemas de fijación que incorporan técnicas de aumentación mejorando la estabilidad del implante. El objetivo de este estudio es analizar los resultados obtenidos con la técnica quirúrgica empleada. **Material y métodos.** Estudio descriptivo retrospectivo. Se seleccionaron 7 pacientes con fracturas en 3 o 4 fragmentos de Neer intervenidos mediante placa Philos (Synthes)® de aumentación. El seguimiento medio fue de 16 meses. **Resultados.** La puntuación media en la Escala Visual Analógica de dolor fue de 4,4 (rango: 3-6) y desviación típica de 1,27. En la escala Quick Dash de 47,47 (rango: 27,7-70,45) y desviación típica de 16,72. En la escala Constant-Murley modificada de 36,36. El balance articular activo mostró una abducción media de 90,710; una flexión anterior media de 102,140; una rotación externa media de 33,570; y una rotación interna que en 3 pacientes alcanzó S1, en dos L5, en uno L2 y en otro T10. En los controles radiográficos post-operatorios se mantiene la reducción. En un caso se observa una lesión medular con características de osteonecrosis y consolidación parcial de la fractura. **Discusión y conclusiones.** Las opciones de tratamiento quirúrgico suscitan gran controversia. Las placas bloqueadas han mejorado los resultados, pero presentan una alta tasa de complicaciones como el fracaso de la osteosíntesis o protrusión intraarticular de tornillos. También se han reportado consolidaciones viciosas, necrosis avasculares o pseudoartrosis. El desarrollo de los implantes aumentados con cemento ha permitido mejorar la fuerza y estabilidad de la fijación y por ende los beneficios clínicos para el paciente. Se trata de una técnica con aplicación en otras áreas de la traumatología y cirugía ortopédica.

Artroplastia de resección-interposición vs. Prótesis de pirocarbono ¿Qué técnica elegir?

L. Castillo Ruipérez, I. Cabanes Ferrer, M. Alfonso Porcar, J. Diranzo García, R.O. Vinces Vidal, A. Bru Pomer.
Hospital General Universitario de Valencia.

Introducción. La rizartrosis es el tipo más frecuente de artrosis en la mano. En la actualidad, se pueden utilizar múltiples métodos de tratamiento quirúrgico, sin que ninguno haya demostrado ser superior en la bibliografía. **Material y métodos.** Estudio retrospectivo de 24 pacientes con características epidemiológicas comparativas, afectos de rizartrosis grado II-III de Eaton, con seguimiento medio de 89,91 meses (84-95 meses) y edad media de 59,86 años (50-78 años). Según la técnica utilizada se dividieron en dos grupos: grupo 1, 12 pacientes tratados con prótesis

de pirocarbono (Pyrodisk- Medcomtech®); y grupo 2, 12 pacientes intervenidos mediante artroplastia de interposición Burton-Pellegrini. Las variables analizadas fueron: escala analógica visual (EVA) pre y post operatoria, cuestionario Dash, Michigan Hand Outcomes Questionnaire (MHOQ), fuerza de pinza, balance articular, test de Kapandji y encuesta de satisfacción (1-5). Resultados. No hallamos diferencias significativas en cuanto a la puntación en el cuestionario DASH entre ambos grupos (17,52 en grupo 1 y 15,79 en grupo 2, p= 0,457); EVA postquirúrgico (1,66 en grupo 1 y 1,58 en el grupo 2, p=0,378) Michigan Hand Outcomes Questionnaire (83,83 en grupo 1 y 81,66 en grupo 2, p=0,932) test Kapandji (8,16 en grupo 1 y 8,66 en grupo 2) fuerza pinza (4,40 grupo 1 y 3,96 grupo 2, p= 0,08) y encuesta de satisfacción (4,58 grupo 1 y 4,66 grupo 2, p>0,05). Como complicaciones, únicamente encontramos una paciente afectada con un síndrome de dolor regional complejo (grupo 1) y una atrofia tenar (grupo 2). No encontramos ninguna luxación del implante ni infecciones. **Conclusiones.** Consideramos ambas técnicas válidas en el tratamiento de la rizartrosis, pues presentan resultados clínicos e incidencia de complicaciones similares. Objetivamos mayor fuerza de pinza en los pacientes tratados con prótesis de pirocarbono, aunque ello no alcanzo significación estadística, posiblemente en relación con el pequeño tamaño muestral.

Revisión de factores de riesgo en las necrosis avascular ósea en población infantil en el curso de leucemias agudas.

P. Vila Vives, J. Alguacil Pinel, S.A. Hortelano Marco, N. Correa González, M. Salom Taverner, M.A. Blasco Mollá.

Unidad de Ortopedia Infantil. Hospital Universitario y Politécnico La Fe de Valencia.

Introducción. En el presente estudio descriptivo pretendemos analizar el desarrollo de necrosis avascular ósea (NAV), en relación a la toma de corticoides a altas dosis en la leucemia linfoblástica aguda y la leucemia mieloblástica aguda, para optimizar el diagnóstico temprano y tratamiento en fases precoces de la enfermedad. **Material y métodos.** Estudio analítico-descriptivo y retrospectivo de 2005 a 2016. Con un tamaño muestral de 251 pacientes. Se recogieron los datos clínicos de los pacientes en sistema informático de nuestro hospital. **Resultados.** En el grupo de las LLA (212 pacientes) tenemos 97 mujeres (45%) y 115 hombres (55%). Una mortalidad global en los 10 años del 17.5%. 3 casos de necrosis avascular ósea (1.4%) y 24 casos de otros tipos de afectación musculoesquelética (11.3%). En el grupo de LMA (39 pacientes) tenemos 16 mujeres (41%) y 23 hombres (59%). Una mortalidad global del 28.2%. 1 caso de necrosis avascular (2.56%). El 75% de los casos (3 pacientes) fueron de sexo masculino, produciéndose de media a los 9.75 años. Todos los casos fueron tratados en fases precoces de la enfermedad, beneficiándose de tratamientos menos agresivos (forage). **Discusión**. La afectación osteomuscular en relación con el tratamiento recibido en el curso de la leucemia linfobástica y mielobástica es diferente según la serie bibliográfica (0.43%-12.6%). Maurizio Aricò y cols. observan un incremento del riesgo en pacientes de sexo femenino que se encuentran entre los 10 y 17 años. Stephanie W. Mayer y cols. aportan en un estudio retrospectivo que en su serie de casos existe una demora de 3.9 meses en el diagnóstico de la NAV desde el comienzo del dolor. K. H Salem y cols. relacionan la NAV con las articulaciones de carga, la edad y las altas dosis de corticoides. En nuestra área observamos un diagnóstico precoz que permite un tratamiento menos agresivo en fases tempranas de la clasificación de Ficat y Arlet. Dada la baja incidencia no podemos demostrar un patrón de factores que impliquen mayor riesgo en nuestra muestra.

Influencia de las creencias y actitudes de catastrofización y temor-evitación en el dolor y la discapacidad de pacientes con dolor lumbar crónico.

J. Doménech Fernández, L. Peñalver Barrios, A. Ezzedine, A. Álvarez Llanas, R. Llombart-Blanco, E. Del Rio González, R. Herrero , A. García Palacios, J. Schmitt , M. Martínez Díaz, J. Ballester Salva, R. Baños Rivera, I. Garreta Catalá, F. Font Vila, LL. González Cañas, M.A. Diez Ulloa, C. Botella Arbona.

Hospital Universitario Arnau de Vilanova. Valencia.

Objetivo. Evaluar la participación de las estrategias de afrontamiento del dolor, las creencias de temor-evitación, la ansiedad y depresión en el grado de dolor y discapacidad de los pacientes con dolor lumbar crónico. **Material y métodos.** Estudio multicéntrico de cohortes prospectivo. Se estudiaron 276 pacientes con dolor lumbar crónico de etiología degenerativa discal, facetaria o por espondilolistesis excluyéndose patología tumoral, infecciosa y traumática. El dolor, la discapacidad, las estrategias de afrontamiento del dolor, las ideas de catastrofización, la ansiedad, depresión y las creencias de temor-evitación se evaluaron con cuestionarios validados. Se analizaron las asociaciones predictoras de discapacidad y dolor mediante la prueba de Pearson y mediante regresión multivariante. **Resultados.** La catastrofización es la estrategia de afrontamiento del dolor con mayor asociación con el grado de discapacidad (r 0,52 p<0,01). El dolor lumbar y la discapacidad mostraron una escasa correlación entre sí (r 0,39 p<0,01). La correlación entre las ideas de temor-evitación con dolor y con la discapacidad fueron leves (r 0,20 P<0,01 y r 0,36 p<0,001 respectivamente). No se encontró correlación entre el nivel de ansiedad y depresión con

el dolor lumbar ni con la discapacidad. En el modelo de regresión la catastrofización, la quinesofobia y el sexo explican el 24% de la varianza de la discapacidad. En el subanálisis de los pacientes con indicación quirúrgica la influencia de la catastrofización se mantiene, sin embargo la correlación entre dolor y discapacidad es menor que en los pacientes sin indicación quirúrgica. **Conclusión.** La limitada correlación entre dolor y discapacidad sugiere que el dolor, por sí solo no puede explicar la variabilidad de la discapacidad. Las creencias y actitudes de catastrofización y quinesofobia son predictores del grado de discapacidad en la lumbalgia crónica. Catastrofización y quinesofobia son cogniciones, por tanto, potencialmente modificables. Estos resultados apoyan el modelo biopsicosocial en la patogenia de la lumbalgia crónica y dan soporte al uso de terapia cognitivo comportamental para modificar creencias y actitudes maladaptativas, como complemento del tratamiento medico o quirúrgico del dolor lumbar.

(Investigación financiada por el Fondo de Investigaciones Sanitarias, Instituto Carlos III y por la EUROSPINE Task Force on Research. The Spine Society of Europe).

Prótesis de fémur completo tras infección protésica.

J.M. Gómez Alessandri, J. Baeza Oliete, F. Baixauli García, J.V. Amaya Valero, M. A. Angulo Sánchez, E. Fernández Sábate, M. Fuertes Lanzuela.

Hospital Universitario y Politécnico La Fe de Valencia.

Introducción. Actualmente, las situaciones en las que el escaso stock óseo dificulta un tratamiento quirúrgico adecuado son más frecuentes. Estas situaciones están propiciadas fundamentalmente y en primer lugar, por el aumento del número de artroplastias y el consiguiente aumento de aflojamientos, infecciones y fracturas periprotésicas, y en segundo lugar por el aumento de la supervivencia de los pacientes oncológicos en la actualidad. Para combatir este problema surgen las llamadas prótesis tumorales que permiten la cobertura de defectos óseos importantes. Así y todo existen situaciones en las que el déficit óseo es de tal magnitud que no existe más opción que recurrir a implantes de sustitución ósea total. **Material y métodos.** Exponemos nuestra experiencia en el implante de prótesis de reemplazo total de fémur mediante la revisión retrospectiva de 3 casos intervenidos en el H.U.P La Fe de Valencia en pacientes afectos de patología no oncológica. **Resultados.** Un paciente falleció con 75 años a los 16 meses tras la intervención por patología cerebro-vascular, habiendo recuperado la capacidad para la deambulación a los 3 meses de la cirugía. Otro de los pacientes logró alcanzar un rango articular definitivo a los 3 meses de la intervención quedando satisfecho con los resultados, aunque con cojera, debido a una importante dismetría existente previa a la cirugía. Nuestro tercer paciente recuperó la capacidad de deambulación a los 5 meses de la intervención, estando satisfecho con su resultado funcional actual, pese a la persistencia del proceso infeccioso a nivel del fémur intervenido. **Conclusión.** Consideramos que probablemente la edad, las comorbilidades, la capacidad funcional preoperatoria, la demanda posoperatoria y las expectativas del paciente sean los factores que más condicionan el resultado de una cirugía de recambio total de fémur. Siendo un procedimiento agresivo y exigente, es en muchas ocasiones, la única alternativa a la amputación o la desarticulación.

Revisión y primeros resultados del uso de Denosumab en el tratamiento del tumor de células gigantes óseo.

J.M. Gómez Alessandri, M.A. Angulo Sánchez, J. V. Amaya Valero, J. Baeza Oliete, F. Baixauli García, M. Fuertes Lanzuela.

Hospital Universitario y Politécnico La Fe de Valencia.

Introducción. El tumor de células gigantes (TCG) es una neoplasia benigna, aunque de alta agresividad local y con altas tasas de recidiva local. Asienta característicamente en el segmento epifiso-metafisario de los huesos largos. Se compone de células mononucleares de dos tipos: precursores osteoclásticos de tipo macrofágico y células estromales mesenquimales primitivas. Estas últimas representan el componente neoplásico del TCG e inducen formación de osteoclastos por un mecanismo dependiente de RANKL. El Denosumab es una opción terapéutica novedosa en pacientes con TCG irresecables, recurrentes o que ponen en riesgo la articulación. Se trata de un anticuerpo monoclonal que tiene alta afinidad por el ligando RANK, inhibiendo la destrucción ósea, eliminando las células gigantes y promoviendo la formación de tejido óseo diferenciado. **Material y métodos.** .Exponemos nuestra experiencia en el tratamiento del TCG con Denosumab mediante la revisión de 7 casos atendidos en la unidad de tumores del H.U.P. La Fe de Valencia. **Resultados.** Tras 2 años de tratamiento con Denosumab, uno de los pacientes con TCG localizado en isquion, presenta reosificación en estudios radiográficos de control. Tres pacientes con TGCs en radio distal han presentado buena evolución clínico-radiológica tras 8 meses de tratamiento. Dos pacientes con TCG situado en tibia proximal han evolucionado favorablemente tras 1 año de tratamiento. Un caso de TCG cervical en C2 que debutó con fractura patológica ha presentado signos de consolidación y reosificación después de 2 años de tratamiento. **Conclusión.** Consideramos que el Denosumab es una herramienta prometedora en el tratamiento del TCG, especialmente para el manejo de aquellos casos que han recidivado tras la cirugía o de

los que asientan en localizaciones anatómicas de difícil abordaje quirúrgico. Sin embargo, es necesario el análisis de mayores muestras de pacientes tratados con Denosumab para establecer una pauta de tratamiento estandarizada y consensuada por la comunidad científica.

Utilización de aloinjerto de tibia proximal en la cirugía de revisión de prótesis inversa de hombro.

N. Franco Ferrando, R. Sanjuán Cerveró.
Hospital de Denia-Marina Salud.

Introducción. La tasa de complicaciones tras la cirugía de prótesis inversa de hombro es elevada. En el 3% de los casos se producen complicaciones en relación al componente glenoideo (fallos de fijación, aflojamiento, desensamblaje e inestabilidad). La glena es una parte anatómica con reserva ósea reducida motivo por el cual es necesario hacer uso de autoinjertos (cresta iliaca, Técnica de Morris) o aloinjertos estructurales (cabeza femoral, Técnica de Bateman). Nuestro objetivo consiste en la descripción de una técnica quirúrgica para revisión de componente glenoideo mediante la utilización de aloinjerto de tibia proximal. La elección de este aloinjerto está basada en la similitud morfológica entre la superficie glenoidea y la superficie del platillo tibial interno. **Material y métodos.** Hemos utilizado esta técnica quirúrgica en 2 cirugías de revisión de componente glenoideo en prótesis inversa de hombro. Se realiza una descripción detallada de la técnica quirúrgica con los detalles precisos para una correcta reproducción de la misma. **Resultados.** El primer caso en el que se utilizó esta técnica tiene 18 meses de evolución. Se confirmó mediante TAC la osteointegración del aloinjerto a los 6 meses y mantenida al año de la cirugía. La paciente se encuentra sin dolor , con movilidad de hombro limitada pero satisfecha con el tratamiento. El segundo caso tiene una evolución de 6 meses y lo presentamos por los detalles técnicos quirúrgicos incorporados. **Conclusiones.** La cirugía de revisión tras el fracaso de una prótesis inversa de hombro es un reto. Existen escasas técnicas quirúrgicas descritas en la literatura para restablecer la reserva ósea a nivel de la glena. La opción de utilización de aloinjerto de tibia proximal es una técnica válida y reproductible.

Laceración de la piel en el tratamiento con Colagenasa Clostridium Histolitycum para la enfermedad de Dupuytren.

R Sanjuán Cerveró, N. Franco Ferrando.
Hospital de Denia.

Introducción. La contractura de Dupuytren es un trastorno fibroproliferativo que provoca la retracción progresiva de los dedos afectados en flexión. La Colagenasa Clostridium Histolitycum es un tratamiento no quirúrgico que permite "digerir" la cuerda fibrosa. Entre sus efectos secundarios, las roturas espontáneas de la piel en el momento de la extensión del dedo, es uno de los que más afecta a los pacientes. **Objetivos.** El principal objetivo del estudio es evaluar la aparición de laceraciones cutáneas en la contractura de Dupuytren , los factores predisponentes en su desarrollo, comprobar la eficacia de las curas en las dehiscencias cutáneas observadas y valorar dos tipos de curas distinto. **Material y métodos.** Estudio de cohortes prospectivo. Se incluyeron 157 pacientes diagnosticados de contractura de Dupuytren con una afectación de uno o dos dedos de la mano y tratados con Colagenasa Clostridium Histolitycum. Se realizó un análisis de las distintas variables para determinar la posible relación con la aparición de laceraciones cutáneas. Se realizó un modelo de regresión logística para predecir la laceración de la piel. La eficacia del tipo de curas se evaluó mediante la comparación del tiempo de seguimiento hasta la curación que se obtuvo en cada grupo de curas. **Resultados.** Presentaron laceración de la piel un 33.1% (n=52) de los pacientes con un tamaño medio de 1.12 (SD: 0.70) cm. De entre las características generales de los pacientes fueron significativas la bilateralidad (p=0,002), la intervención quirúrgica previa (p=0,003) y la contractura MCF inicial (P<0,001). Se comprobó un mayor riesgo de laceración de la piel a mayor gravedad inicial de la contractura (Z=5.94; p<0.001) y una mayor probabilidad de presentar laceración en aquellos pacientes que se sometieron a una intervención quirúrgica previa en la mano o a los cuales se les trató el quinto dedo. El tiempo medio de seguimiento fue de 11.24 (SD: 8.13) días, y todas las heridas curaron con éxito. No hubo diferencias significativas (p=0.511) entre ambos tipos de curas, OR=0.83 (CI95%: 0.47-1.46). **Conclusiones.** Las laceraciones cutáneas a consecuencia del tratamiento para la contractura de Dupuytren con Colagenasa Clostridium Histolitycum son un proceso frecuente y de gravedad intermedia que interrumpe en la mayoría de los casos la actividad habitual de los pacientes. Su evolución es satisfactoria en todos los casos en menos de dos semanas y no se ve influenciada por el tipo de cura.

Infiltración con Colagenasa Clostridium Histolyticum.

R. Sanjuán Cerveró, N. Franco Ferrando.
Hospital de Denia.

Objetivos. El objetivo de este estudio es cuantificar el dolor de la infiltración con Colagenasa Clostridium Histolyticum y analizar si este dolor tiene relación con otros factores predisponentes de la intervención. **Material y métodos.** Se realiza un estudio prospectivo sobre 135 infiltraciones con Colagenasa Clostridium Histolyticum en un primer grupo para la valoración

del dolor en tres momentos durante el proceso de administración del fármaco: 1) tras la infiltración (EVA), 2) con una valoración dicotómica antes de la manipulación y, 3) después de la manipulación realizada bajo anestesia con bloqueo de la muñeca. Posteriormente, se amplía el estudio con la realización de las infiltraciones sobre 25 pacientes con bloqueo anestésico a nivel de la muñeca y manteniendo el resto de las mismas condiciones de tratamiento. **Resultados.** Primer grupo: El dolor medio medido con EVA en el momento de la infiltración fue de 4.7. El dolor antes de la manipulación, se consideró como positivo por la respuesta verbal de los pacientes o por la retirada de la mano a la palpación suave de la zona infiltrada en el 52.6%. El dolor con la manipulación presentó una puntuación media con la EVA de 3.6. Se ha encontrado una correlación entre el dolor en el momento de la infiltración, el dolor a las 24 horas y el dolor a la manipulación. Existe una probabilidad significativa 12 veces superior de tener dolor en la manipulación si se ha sufrido dolor durante la infiltración de CCH. Segundo grupo: La utilización de bloqueo anestésico con Mepivacaina al 2% en territorio de mediano y cubital en la muñeca provoca una disminución de la EVA con la infiltración a 0.3. El dolor antes de la manipulación se mantuvo en unos valores similares (64%). La EVA con la manipulación con anestesia disminuyo a 0.9. **Conclusiones.** La infiltración de Colagenasa Clostridium Histolyticum para el tratamiento de la enfermedad de Dupuytren es un proceso doloroso. Existe una clara relación entre el dolor en el momento de la infiltración y la posibilidad de tener dolor en el momento de la manipulación incluso con anestesia. Esta relación se mantiene de modo lineal si se aplica anestesia para la administración del tratamiento: a menor dolor con la infiltración menor dolor con la manipulación. Los fenómenos inflamatorios a nivel de la mano ocasionan el mismo dolor en los dos grupos de pacientes. La disminución del dolor con la administración de anestésico para la infiltración fue claramente significativa.

Epidemiología de las fracturas supracondíleas de fémur en los últimos 5 años, en el Hospital General de Castellón.

J.M. Gómez Albarracín, X. Margarit Martin, P. García Piqueras, J. L. Martínez Vergara.
Hospital General de Castellón.

Introducción. Las fracturas supracondíleas de fémur (FSCF) ocupan <1% de todas las fracturas y 3-6% de las fracturas en el fémur. **Objetivo.** Conocer la epidemiología y resultado de las FSCF en nuestro entorno durante los últimos 5 años. **Materiales y métodos.** Presentamos un estudio retrospectivo, descriptivo donde se revisaron 67 historias de pacientes tratados y seguidos en nuestro hospital con diagnóstico de FSCF según la clasificación AO entre 2010 y 2015. Se observaron variables demográficas, tipo y mecanismo de fractura, tratamiento y complicaciones. Se excluyeron: niños, diagnósticos erróneos, traslados a otros centros. **Resultados.** Estudiamos 41 pacientes:10 hombres y 31 mujeres, con 43 fracturas: 27 derechas y 16 izquierdas. Diagnósticos según la AO: 25 tipo A (58%), 7 tipo B (16,30%) y 11 tipo C (25,70%). 3 fracturas abiertas según Gustilo y Anderson. Mecanismo de fractura: >65 años: 24 de baja energía (89%) y 3 alta energía (11%). <65 años: 9 baja energía (64,20%) y 5 alta energía (35,80%). Tratamiento inicial: 7 tratamientos conservadores (16,30%), 20 intervenidos con placas y tornillos (46,50%), 12 con clavos retrógrados (28%), 2 con tornillos canulados (4,60%), 1 con placa/tornillo deslizante (2,30%) y 1 con clavo anterógrado (2,30%). Complicaciones: Tratamiento conservador: 3 malas alineaciones (>10º) con consolidación viciosa. Placas: 3 malas alineaciones con consolidación viciosa, 1 reintervención, 1 retardo de consolidación, 2 transfusiones sanguíneas y 1 exitus. Clavos retrógrados: 4 malas alineaciones, 5 transfusiones sanguíneas y 1 *exitus*. **Conclusiones.** En nuestro estudio la población más afectada fue >65 años, sexo femenino y unilaterales. El tratamiento conservador está reservado para pacientes con malas condiciones y algunos casos de fracturas no desplazadas. En los últimos 2 años el tratamiento quirúrgico más utilizado fueron placas, debido a los abordajes menos invasivos y mejor control de la alineación y rotación de los fragmentos, mejorando la reconstrucción de fracturas intraarticulares; el porcentaje de complicaciones fue menor que con clavos.

Enfoque diagnóstico y terapéutico de las fracturas patológicas de fémur en población infantil.

J.M. Gómez Alessandri, M.A. Blasco Mollá, M. Salom Taverner.
Hospital Universitario y Politécnico La Fe de Valencia.

Introducción. Las fracturas patológicas (FP) son aquellas producidas de forma atraumática o por un traumatismo banal en huesos que han perdido sus propiedades de viscoelasticidad y resistencia normales. Esta fragilidad ósea es fruto de una patología previa, general o local, como puede ser osteoporosis, osteogénesis imperfecta, lesiones neoplásicas o metabolopatías, entre otras. El hueso largo que más frecuentemente se ve afectado por una FP es el fémur, y en ocasiones, es la forma de debut de una enfermedad subyacente no diagnosticada. **Material y métodos.** Presentamos una revisión retrospectiva de casos de pacientes en edad pediátrica con FPs de fémur ingresados en la Unidad de Ortopedia y Traumatología Infantil del H.P.U. La Fe de Valencia, en un periodo de 8 años (2008-2016). Valoramos la

etiología subyacente a cada fractura y los resultados del tratamiento aplicado. **Resultados.** Un total de 32 pacientes con diagnóstico de FP de fémur, uno de ellos bilateral y otro de ellos con dos fracturas consecutivas del mismo fémur durante la edad pediátrica, habiendo registrado 34 fracturas. La distribución por sexos fue similar. El seguimiento mínimo ha sido de 3 meses y el máximo de 6 años. La mediana de edad fue de 10 años. Las 4 entidades patológicas más prevalentes subyacentes a las FPs revisadas fueron, por orden de mayor a menor frecuencia: Quiste óseo esencial (8 casos), osteogénesis imperfecta (6 casos en 4 pacientes), parálisis cerebral infantil (3 casos) y tumor maligno (3 casos). **Conclusiones.** La FP puede ser una forma de debut o una complicación de patologías asentadas en el fémur de etiología y tratamientos diversos. Además del tratamiento local de la fractura, tratar la enfermedad de base será imprescindible para prevenir nuevas fracturas. El tratamiento será ortopédico o quirúrgico, dependiendo de la patología subyacente y de la edad del paciente.

Análisis de resultados funcionales y radiológicos de osteotomía SERI para *Hallux Valgus* en nuestro servicio.

A. Ortín Barceló , J. J. Talavera, A. Vasallo, L. Moril, F. López Prats.
Hospital General Universitario de Elche.

Introducción. El *Hallux Valgus* es una deformidad del antepié caracterizada por la subluxación lateral progresiva de la falange proximal del primer dedo sobre la cabeza del primer metatarsiano. Representa una de las patologías que más frecuentemente se valoran en consultas de nuestra Especialidad. Existen en la bibliografía actual múltiples técnicas quirúrgicas para el tratamiento de esta patología. Sin embargo, a pesar de que muchas de ellas presentan elevados grados de satisfacción, no existe actualmente una técnica que prevalezca claramente sobre las demás. La técnica SERI (acrónimo en inglés de "sencilla, eficaz, rápida y económica) fue introducida en nuestro servicio hace 5 años. **Objetivo.** Analizar los resultados clínicos y radiológicos de la técnica quirúrgica en un grupo de 40 pacientes intervenidos con la técnica SERI. **Material y métodos.** Presentamos un estudio retrospectivo de casos diagnosticados de *Hallux Valgus* tratados mediante técnica SERI, mostrando resultados clínicos y radiológicos de la técnica. Como variables se emplearon la escala AOFAS y los cuestionarios de calidad general de vida SF12 y el *Foot Health Status Questionnaire* (FHSQ). Este cuestionario de calidad de vida es específico para el pie, que valora dolor, capacidad funcional, calzado y salud general del pie. Los pacientes fueron intervenidos por los miembros de la Unidad Funcional de Cirugía de Tobillo-Pie de nuestro servicio. El tiempo de seguimiento para todos los pacientes fue de 12 meses. **Resultados.** Los resultados clínicos y satisfacción de pacientes fueron satisfactorios. A corto plazo se observaron diferencias estadísticamente significativas en parámetros clínicos y radiológicos medidos. Las complicaciones más frecuentes fueron: leve pérdida de corrección y rigidez leve de articulación metatarsofalángica. No hubo casos de pseudoartrosis o infección profunda. Presentaron metatarsalgia de transferencia 2 casos que se resolvieron con plantillas ortopédicas. **Conclusiones.** La técnica SERI es una técnica de bajo coste, sencilla y eficaz para corregir el *Hallux Valgus* moderado. Los resultados obtenidos son comparables a otras técnicas descritas en la bibliografía. Puede ser una técnica alternativa, con la ventaja de menor disección de partes blandas. La baja tasa de complicaciones y de resultados adversos, nos anima a ampliar su indicación a los *Hallux Valgus* severos.

Causas de demora quirúrgica mayor de 48 horas en fractura proximal de fémur en el Departamento de Salud Alicante Sant Joan.

J. Ferrández Martínez , J. Sanz Reig, J. Salvador Marín, F. Martínez López.
Hospital Sant Joan d' Alacant.

Introducción. Entre los factores pronósticos que influyen en el manejo de una fractura proximal de fémur, la demora quirúrgica es uno de los más importantes referidos en la literatura e indicador de calidad en nuestros servicios. **Material y métodos.** Estudio prospectivo de 192 fractura proximal de fémur en pacientes mayores de 65 años entre enero 2015 y diciembre 2015. Se excluyeron 12 por indicación de tratamiento ortopédico. Se valoró al ingreso la edad, sexo, comorbilidades asociadas, número de comorbilidades, índice de Charlson, índice de Charlson ajustado a la edad, toma de medicación anticoagulante o antiagregante, y día de la semana de ingreso. **Resultados.** La edad media fue de 83 años, con predominio de mujeres en un 75%, y de la fractura pertrocantérea en un 51%. La demora media para la intervención fue de 3,1 días. Solo el 44% de los pacientes fueron intervenidos en las primeras 48 horas. La demora quirúrgica mayor de 48 horas se relacionaba con la presencia de fibrilación auricular (p=0,02), presencia de 2 o más comorbilidades (p=0,04), un índice de Charlson mayor de 3 (p=0,02), un índice de Charlson ajustado a la edad mayor de 7 (p=0,05), toma de anticoagulantes (p=0,03), toma de antiagregantes (p=0,05), e ingreso hospitalario en jueves, viernes o sábado (p=0,001). **Conclusiones.** El porcentaje de pacientes intervenidos por fractura de cadera en las primeras 48 horas es bajo en nuestro departamento. Se deberían aplicar estrategias que permitieran una estabilización de las comorbilidades más rápida y una disponibilidad de recursos sanitarios con el objetivo

de intervenir las fracturas de cadera en el primer o segundo día de ingreso hospitalario.

Resultados funcionales del *mini tight-rope* en el tratamiento de la rizartrosis: s erie de casos.

M.A. Jiménez Navarro, X. Margarit Martín.
Hospital General Universitario de Castellón.

Introducción. La rizartrosis, o artrosis de la articulación trapeciometacarpiana, es una patología común, que produce un dolor incapacitante a nivel de la base del pulgar y afecta prevalentemente a mujeres postmenopáusicas. El tratamiento inicial es conservador pero, cuando éste fracasa, recurrimos al tratamiento quirúrgico. Se han descrito numerosas técnicas, siendo una de las más recientes la artroplastia de suspensión con el dispositivo *Mini Tight Rope*. **Material y métodos.** Se realiza un estudio retrospectivo para evaluar la eficacia de la técnica del *Mini Tight Rope.* Para ello, identificamos todos los pacientes intervenidos en el Hospital General Universitario de Castellón desde 2013 hasta 2016, siendo el total de la muestra 11 pacientes, todas ellas de sexo femenino, con una media de seguimiento de 10 meses. Se revisó la fuerza prensora con el codo tanto en flexión como en extensión, el rango de movilidad del pulgar (Test de Kapandji, abducción carpometacarpiana, flexión y extensión de las articulaciones metacarpofalángica e interfalángica), y todos los pacientes completaron los cuestionarios SF-36, Disabilities of Arm, Shoulder and Hand y Patient-Rated Wrist Evaluation. Además, medimos el "*trapezial space ratio*", comparando entre radiografías antes y después de la intervención. **Resultados.** La artroplastia de suspensión con *Mini Tight Rope* proporcionó disminución del dolor y conservación de la movilidad, a pesar de demostrar una discreta disminución de la fuerza respecto a la mano contralateral. Se observó una clara relación epidemiológica de la rizartrosis con el sexo femenino y la edad postmenopáusica. **Conclusión.** El tratamiento quirúrgico de la artrosis trapeciometacarpiana mediante una artroplastia de suspensión con el dispositivo *Mini Tight Rope* es una buena alternativa en aquellos pacientes que buscan una disminución del dolor y preservación del rango de movilidad del pulgar, aceptando la pérdida de fuerza.

Fracturas vertebrales asociadas a espondilitis anquilosante. Serie de casos.

J.C. Aguilar González, P. Rubio Belmar, S. Pérez Vergara, P. Bas Hermida, T. Bas Hermida.
Hospital Universitario y Politécnico La Fe. Valencia.

Introducción. La espondilitis anquilosante (EA) afecta progresivamente a la columna, aumentando la susceptibilidad de los pacientes para sufrir fracturas vertebrales inestables con traumatismos menores. Son fracturas propensas a desplazamiento, con riesgo de lesión medular. El diagnóstico se realiza con retraso, lo que tiene implicación pronóstica. El objetivo del trabajo es exponer una serie de casos de EA con fractura vertebral, describir las características de las fracturas, complicaciones asociadas y tratamiento actual. Se comparan los datos obtenidos con estudios publicados en la literatura con el fin de sacar conclusiones acerca del manejo de estos pacientes. **Material y métodos.** Estudio retrospectivo de pacientes tratados por la Unidad de Raquis del Servicio de Cirugía Ortopédica y Traumatología del Hospital La Fe entre el año 2011 y 2016, incluyendo pacientes con diagnóstico o sospecha clínico-radiológica de espondilitis anquilosante y fractura vertebral. Se recogen las siguientes variables: características basales, mecanismo traumático, tipo de fractura vertebral según clasificación de la AO, localización de la fractura, afectación medular, comorbilidades e índice de Charlson, tratamiento, tiempo de hospitalización y de seguimiento total y complicaciones ocurridas. **Resultados.** Se analizan 11 casos: 9 hombres, 2 mujeres. Edad media 84 años. Todas las fracturas clasificadas como B3 AO. 2 fracturas localización cervical, 8 toracolumbares, 1 con afectación multinivel. 2 casos asociaron daño medular. Tratamiento: en 10 pacientes se realizó artrodesis posterior instrumentada y en 1 paciente fijación percutánea. Tiempo medio de hospitalización fue de 18 días. Sucedieron complicaciones durante el seguimiento en 4 pacientes, uno fue *exitus*. **Conclusiones.** Es importante sospechar fracturas vertebrales en pacientes añosos con sospecha de EA aún con traumatismos menores y realizar TC para obtener un diagnóstico precoz y mejorar el pronóstico. El TC debe ser de columna completa por la asociación de lesiones multinivel. La incidencia de localización cervical y dorsal es equiparable. Son fracturas tipo B3 (AO) inestables que requieren tratamiento quirúrgico.

Análisis del empleo de cotilos autorretentivos como opción ante fracaso cirugía protésica de cadera.

M. Soler Peiro, J. Ribes Iborra, L. García Martínez, F.B. Maruenda García-Penuela, J. Sevil De La Torre.
Hospital de La Ribera.

Introducción. La luxación protésica de cadera es una complicación presente en artroplastia de revisión, y en menor medida, en cirugía primaria. Diversos factores influyen en la inestabilidad tanto relacionados con el paciente como factores quirúrgicos. Existen diferentes técnicas para tratar caderas inestables, una de ellas es el uso de cotilos autorretentivos. **Material y métodos.** Estudio retrospectivo analizando 19 casos entre 2013 y 2015 con el objetivo de determinar la tasa de supervivencia y analizar los fallos de un cotilo no cementado con inserto retentivo, con un

seguimiento promedio de 18 meses. Se evalúan así mismo datos demográficos, complicaciones, sobretodo en luxaciones recidivantes, número y tipo de cirugía, grado de satisfacción, Harris Hip Score, SF12, EVA y características del implante. **Resultados.** En un 5,26% se implantó en cirugía primaria (1 caso) y en un 94,74 % en cirugía de revisión (18 casos). En el seguimiento no se ha producido ningún exitus relacionado con la cirugía y no se ha observado ningún caso de infección tras la cirugía. En dos de los casos no se implantó la anilla (10,53%), uno de ellos, con cabeza de 32 mm, en el que la anilla no se colocó por imposibilidad en la cirugía, sufrió una luxación. No ha habido ningún caso de aflojamiento del implante al hueso. En 12 pacientes se había realizado al menos 2 cirugías previas al implante retentivo. Un paciente sufrió 12 cirugías previas al implante retentivo. No se ha encontrado relación entre el ángulo de inclinación acetabular y el fracaso del implante. **Conclusiones.** El cotilo no cementado con inserto retentivo de polietileno evaluado en esta serie es una buena opción a considerar ante pacientes con inestabilidad en artroplastia de cadera tanto primaria como de revisión, con resultados favorables a corto plazo.

Osteotomía de Evans para el pie plano-valgo paralítico.

M. De Lima Dolz, M. F. Mínguez Rey, L. Pino Almero.
Hospital Clínico Universitario de Valencia.

Introducción. Los pies planos valgos son una deformidad frecuente. El objetivo de este estudio es evaluar la osteotomía de Evans en el tratamiento del pie plano de etiología neurológica. **Material y métodos.** Se realizó un estudio retrospectivo, que incluyó 7 pacientes (10 pies) con edades entre 10 y 18 anos, intervenidos en nuestro hospital entre octubre de 2009 y junio de 2014, mediante técnica de Evans. **Resultados.** Predominaron los pacientes de sexo femenino (71%). La mayoría de pacientes (57%) sufrían PCI. Un 43% fueron intervenidos de ambos pies. En el 70% de los pacientes se realizó alargamiento de Aquiles, y en un 30% alargamiento del tendón peroneo corto. El 50% de los pacientes no precisaban apoyos para la marcha antes de la cirugía (GMFCS nivel I), mientras que el otro 50% si los precisaban (GMFCS nivel III-IV). Tras la cirugía el 60% deambulaban de forma independiente (GMFCS nivel I-II), el 40% continuaban precisando apoyos, pero habían mejorado su movilidad (GMFCS nivel III). En el postoperatorio se evidencia una mejoría de los parámetros radiográficos (ángulo de divergencia articular subtalar [AC]:35,5 ± 12,3º *vs.* 21,1±3,7º; ángulo de Moreau-Costa-Bartani [MCB]: 154,5 ±13º *vs.* 141,9 ± 12º; Angulo de Meary´s [A1MTT]: 31,7 ±17º vs. 18 ± 11,3º; ángulo de inclinación del astrágalo [AH]: 45,6 ± 12,4º *vs.* 33,2 ± 8,8º; ángulo de inclinación del calcáneo [CH]: 4,7 ±4,2º *vs.* 10±7º). Los resultados clínicos fueron buenos (60%) o regulares (40%). **Conclusión.** La osteotomía de Evans es una alternativa aceptable para el tratamiento del pie plano valgo paralítico, obteniendo buenos resultados clínicos y mejoría radiográfica.

Test rápido de alfa-defensina en el diagnóstico intraoperatorio de la infección protésica articular: nuestra experiencia.

S. Escribano Zacarés, M. Gracia Ochoa, J.S. Ribas García-Penuela, B.R. Picazo Gabaldón.
Hospital Francesc de Borja. Gandía.

Resumen. La infección protésica es una de las causas de fallo de implante más devastadora, siendo actualmente uno de los principales desafíos a los que nos enfrentamos. En un infección crónica los síntomas son inespecíficos y su diagnóstico es fundamental para la decisión terapéutica. Existe una batería de test que pueden orientar el diagnóstico de infección. Entre ellos, la determinación de biomarcadores en el líquido sinovial. Nuestro objetivo es comprobar la alta sensibilidad y reproductibilidad del test de la alfa-defensina como herramienta diagnóstica en la infección protésica. **Material y métodos.** Revisamos 19 pacientes con sospecha de aflojamiento protésico, que presentaron clínica sugestiva de infección. Utilizamos el test rápido de alfa-defensina, comercializado por ZIMMER con el nombre de Synovasure PJI. Se trata de un test inmunoabsorbente, ligado a enzimas que detecta la alfa-defensina a través de una pequeña muestra de líquido sinovial. Simultáneamente, se extrajeron muestras de líquido sinovial y de membrana sinovial para cultivo. **Resultados.** De los 19 casos en los que realizamos el test rápido de alfa-defensina intraoperatorio, 8 fueron positivos en el test rápido y 7 con cultivo positivo. En los 11 casos restantes el test fue negativo y no hubo crecimiento bacteriano. Se calculó una sensibilidad de 1 y una especificidad del 0.97 para los resultados obtenidos con la prueba. **Discusión.** El diagnóstico de la infección protésica es complicado. Por ello, es fundamental un algoritmo diagnóstico que sirva para definir si estamos ante un aflojamiento séptico o mecánico, y así, aplicar un correcto tratamiento. Sería necesario incluir pruebas como el test rápido de la alfa-defensina como una más de las herramientas diagnósticas que nos pueden ayudar a mejorar los resultados en este campo.

Tratamiento con oxígeno hiperbárico en los estadios iniciales de la necrosis avascular de cabeza femoral.

J.M. Gómez Albarracín, M. Salvador Marín, J. Poyatos Campos.
Hospital General de Castellón.

Introducción. La necrosis avascular de la cabeza femoral (NACF) tiene su origen en un trastorno

circulatorio isquémico-hipóxico, que debuta con edema óseo y que conduce progresivamente a la necrosis ósea y al colapso de la superficie articular. La comunidad ortopédica no ha adoptado un algoritmo de tratamiento uniforme. El oxígeno hiperbárico (OHB) puede tener una acción favorable reduciendo el edema óseo e induciendo neoangiogénesis. **Materiales y métodos.** Estudio retrospectivo y observacional. Revisamos a 49 pacientes con NACF tratados con OHB entre 2008 y 2015, seleccionando aquellos pacientes con estadio I y II de NACF, según los criterios de Steinberg. Atendiendo a edad, sexo, factores de riesgo, estadio lesional, supervivencia articular y funcionalidad, y lo comparamos con un grupo de 33 pacientes con NACF, no tratados con OHB. **Resultados.** De entre todos seleccionamos un grupo homogéneo de 18 pacientes con NACF, 9 tratados con OHB (14 caderas), y 9 no tratados con OHB (10 caderas). Los resultados fueron: necesidad de prótesis total de cadera (PTC): tratados con OHB 1 (7,14%) y no tratados 7 (70%). Escala de valoración funcional de Harris: media preOHB 23,44 puntos y postOHB 91,11puntos. **Conclusiones.** Las variables demográficas estudiadas son similares en ambos grupos, los casos tratados con OHB tuvieron una evolución más favorable, consiguiéndose en algunos casos la "*restitutio ad integrum*" y solo un caso precisó de una endoprótesis de cadera, mientras que en el grupo control 7 de las 10 caderas (9 pacientes) precisaron de la colocación de una endoprótesis. La OHB parece ser una herramienta terapéutica eficaz en los estadios iniciales de la NACF.

Prótesis inversa de hombro con vástago largo en fracturas bifocales de húmero.

A.j. Vilatela Gómez, A. Amaro Bueno Sorrentino Capelo, S. Fuentes Real, V. Estrems Díaz.
Consorcio Hospital General Universitario.

Introducción. Las fracturas bifocales de húmero proximal son una entidad infrecuente, pero cuya incidencia se encuentra en aumento. Habitualmente se presentan en pacientes ancianos con hueso osteoporótico, siendo la artroplastia total inversa de hombro la única opción terapéutica disponible en la mayoría de los casos. **Objetivos.** Presentar la artroplastia total inversa de hombro con vástago largo como una opción satisfactoria para el tratamiento de las fracturas bifocales en húmero proximal. **Material y métodos.** Presentamos el caso de tres pacientes intervenidas en nuestro centro entre 2010 y 2015, con una media de edad de 71,7 años. Las pacientes ingresaron por puertas de urgencias con diagnóstico de fractura de húmero proximal + fractura diafisaria de húmero objetivadas por radiografía simple y TC posteriormente. No se apreciaron alteraciones cutáneas en ninguno de los casos. La valoración pre-anestésica fue satisfactoria en todas ellas. La intervención tuvo lugar en las 48h posteriores a su ingreso. En los tres casos se realizó una artroplastia total inversa con vástago largo en el componente humeral, dos de ellas cementadas y una no cementada. Se llevó a cabo un seguimiento de 12 meses tras la intervención con inicio de rehabilitación a las 3 semanas post-intervención. Se realizó control de las pacientes a las 2 semanas, 3, 6 y 12 meses. **Resultados.** Al finalizar el seguimiento y la rehabilitación las 3 pacientes obtuvieron un índice Constant de 41, 67 y 72 respectivamente y no presentaban dolor, por lo que se decidió el alta hospitalaria y seguimiento anual ambulatorio. **Conclusiones.** La artroplastia total de hombro con vástago largo, tanto cementada como *press-fit* perfila como un tratamiento con excelentes resultados funcionales en el tratamiento de fracturas bifocales en pacientes ancianos.

¿Varía la etiología de las infecciones de herida quirúrgica sobre implante según la localización geográfica?

F. Lajara Marco, Ch. Munro, E. Blay Domínguez, M. A. Palazón Banegas, B. Muela Pérez, L. Izquierdo Plazas, J. A. Lozano Requena.
Hospital Vega Baja Orihuela.

Introducción. Los gérmenes del género *Staphylococcus* son los aislados más frecuentemente, pero hay estudios que avalan la variabilidad geográfica, destacando la necesidad de analizar los datos en cada población. El propósito de este estudio es detectar cambios en la etiología de las infecciones de herida quirúrgica en pacientes tratados con implante (IHQ-COT) según la localización geográfica. **Material y métodos.** Se plantea un estudio observacional descriptivo de los pacientes con diagnóstico clínico y microbiológico de IHQ-COT, entre 2007 y 2012, en dos áreas geográficas distintas. En Aberdeen (Escocia) se recogieron 100 casos (Grupo A) y en Orihuela (España) se recogieron 87 casos (Grupo B). Se comprobó que ambos grupos eran comparables. Se comparó la distribución de los agentes etiológicos por grupo y por especie. Se procedió al análisis estadístico de los datos. **Resultados.** No observamos variaciones significativas cuando analizamos los microorganismos por grupos, siendo los cocos gram positivos los más frecuentes en ambos centros. Sin embargo, si hallamos diferencias significativas en cuanto a las especies: siendo el *Staphylococcus aureus*, el *Streptococcus* y los Coliformes más prevalentes en el Grupo A y los *Staphylococcus* coagulasa negativos y la Pseudomona en el Grupo B ($p<0,05$). **Conclusión.** No observamos variaciones significativas interanuales dentro del mismo centro, ni entre ambos centros con el paso del tiempo, cuando evaluamos la frecuencia relativa de los m.o. por grupos (CGP, BGN, PM). En cambio, si hallamos diferencias significativas en las especies de m.o. más frecuentes que causan el síndrome a estudio

dentro de dos centros europeos. Estas variaciones pueden tener implicaciones terapéuticas o de cara a la profilaxis preoperatoria.

Factores de riesgo asociados a infección por bacilos gram negativos y polimicrobianas en infecciones sobre implante en Ortopedia y Traumatología.

F. Lajara Marco, E. Blay Domínguez, M. A. Palazón Banegas, B. Muela Pérez, L. Izquierdo Plazas, S. Correoso Castellanos, J. A. Lozano Requena.
Hospital Vega Baja Orihuela.

Introducción. La infección es una de las complicaciones más graves en cirugía Ortopédica y Traumatología (IHQ-COT). La incidencia de infección causada por bacilos gram negativos (BGN) y polimicrobianas (PM) ha aumentado en los últimos anos. Este incremento podría estar relacionado con múltiples factores, bien relacionados con el paciente, el tipo de cirugía o el tipo de infección. El objetivo del estudio fue identificar los factores de riesgo asociados a infección por BGN o PM en IHQ-COT. **Material y métodos.** Estudio de casos y controles retrospectivo en una serie de 144 pacientes, con diagnóstico clínico y microbiológico de IHQ-COT, intervenidos en nuestro servicio entre enero de 2003 y diciembre de 2012. Entre ellos se encontraban 88 artroplastias (61,11%) y 56 osteosíntesis (38,89%). Se registraron los microorganismos causantes y los factores de riesgo asociados a infecciones por BGN y PM; relacionados con el paciente, el tipo de cirugía y la propia infección. Se procedió al análisis estadístico de los datos. **Resultados.** En nuestra serie los BGN estuvieron implicados en 63/144 casos (43,75%), y en 35/144 casos (24,31%) la infección fue considerada polimicrobiana. Las infecciones por BGN, en nuestra serie están asociadas a linfopenia, cirugía secundaria a fractura y clínica aguda de infección ($p<0,05$). Las infecciones por PM, en nuestra serie están asociadas a hospitalización previa >2 días, cirugía secundaria a fractura y clínica aguda de infección ($p<0,05$). **Conclusión.** La linfopenia, y la estancia preoperatoria mayor a 2 días se asociaron a infecciones por BGN y PM, respectivamente. La cirugía secundaria a fractura se asoció más frecuentemente con infecciones por BGN y PM. Y detectamos la clínica aguda de infección según Tsukayama como factor de riesgo independiente para infección por BGN o PM.

Efectividad y grado de adhesión a una recomendación de terapia empírica.

F. Lajara Marco, B. Muela Pérez, E. Blay Domínguez, M. A. Palazón Banegas, L. Izquierdo Plazas, S. Correoso Castellanos, J. A. Lozano Requena.
Hospital Vega Baja Orihuela.

Introducción. Cuando ponemos en marcha una recomendación, la efectividad de la misma, depende del grado de adhesión de los facultativos prescriptores. La literatura médica informa de tasas de adherencia a las recomendaciones del 53% al 90%, siendo esta tasa más baja en servicios quirúrgicos. Tras realizar el análisis epidemiológico de nuestro entorno de trabajo, la comisión de infecciones de nuestro centro realizó una recomendación para el tratamiento empírico de infecciones sobre implante (IHQ-COT). El propósito de este estudio es analizar la efectividad y el grado de adhesión a la misma. **Material y métodos.** Se plantea un estudio de cohortes prospectivo, en una serie de 51 pacientes, con diagnóstico clínico y microbiológico de IHQ-COT, en los que se pautó terapia empírica, tratados entre 2010 y 2014. Se analiza la antibioterapia (ATB) pautada, viendo si se adapta a la recomendación, la sensibilidad del microorganismo a la antibioterapia pautada y el porcentaje de acierto de la antibioterapia. **Resultados.** Se pautó ATB empírica en 51, en 27 casos la ATB empírica siguió la recomendación y ésta fue efectiva en 27 casos (100%). En los 24 casos en los que no se siguió la recomendación el ATB pautado fue efectivo en 15 casos (62,5%) (Riesgo relativo (RR) de 1,6 [IC 95%: 1,17; 2,18]). Lo que supone que el factor "*seguir la recomendación*" está relacionado con mayor ocurrencia de "acierto" (efectividad) en la terapia empírica. El grado de adhesión pasó del 50% al 88,9% tras la comunicación de los resultados. **Conclusión.** En nuestra serie el factor "*seguir la recomendación*" elaborada por los expertos, aumenta la efectividad de la terapia empírica. La adhesión de los facultativos, aumenta tras la comunicación de resultados en el Servicio.

Factores predisponentes de resolución del cuadro clínico en infecciones sobre implante en Ortopedia y Traumatología.

F. Lajara Marco, E. Blay Domínguez, M. A.palazón Banegas, B. Muela Pérez, L. Izquierdo Plazas, S. Correoso Castellanos, J. A. Lozano Requena.
Hospital Vega Baja Orihuela.

Introducción. La infección es una de las complicaciones más graves en cirugía Ortopédica y Traumatología (IHQ-COT). En los últimos años, la identificación de factores de riesgo ha supuesto que las tasas de erradicación de la infección superen el 80%, en algunos casos. El objetivo de este estudio fue identificar los factores de riesgo asociados a resolución del cuadro clínico tras IHQ-COT. **Material y métodos.** Estudio de casos y controles retrospectivo en una serie de 51 pacientes, con diagnóstico clínico y microbiológico de IHQ-COT, en los que se pautó terapia empírica, tratados entre 2010 y 2014. Se registraron los factores relacionados con el paciente, con la cirugía previa, el microorganismo causante, el tipo de infección y el tipo de tratamiento. Se procedió al análisis estadístico de los datos. **Resultados.** Observamos que existen

ciertos factores predisponentes de resolución del cuadro clínico, en nuestra serie: la edad menor a 60 años, el tipo de infección aguda y las infecciones sobre osteosíntesis, se asociaron de forma estadísticamente significativa a resolución del cuadro clínico ($p<0,05$). También consideramos relevante, que la resolución del cuadro clínico se presenta de forma más frecuente en los casos en los que el microorganismo, finalmente aislado, es sensible al tratamiento empírico prescrito ($p=0,063$ corrección de Yates). **Conclusión.** La edad menor a 60 años, las infecciones agudas y las infecciones sobre osteosíntesis, son factores predisponentes de resolución del cuadro clínico. La resolución del cuadro clínico se presenta de forma más frecuente en los casos en los que el microorganismo, finalmente aislado, es sensible al tratamiento empírico prescrito.

Vástago EVOLUTION & TRIBOFIT®

Cirugía de cadera responsable en el paciente joven y activo

El gran desafío en el mundo de las artroplastias
Un par articular que reproduce la naturaleza de la articulación sana

El Sistema Acetabular TriboFit supone la mayor revolución de los últimos tiempos en el campo de la artroplastia de cadera.

Fabricado en Policarbonato Uretano, sus propiedades físicas reproducen la elasticidad, lubricación y desgaste del cartílago articular sano.

El resultado obtenido es, por tanto, lo más parecido a la articulación natural de la cadera.

jri Orthopaedics

MBA®

www.mba.eu

RE
CO
REVISTA ESPAÑOLA DE CIRUGÍA OSTEOARTICULAR

SOTOCAV